日消外会誌　21（8）：2192～2195，1988年

直腸Crohn病の1例と虫垂Crohn病の1例

宮崎医科大学第1外科，同　第2病理*
河野　義明　　香月　武人　　崎浜　国治　　山成　英夫
長友　英仁　　谷川　　尚　　石原　　明*

RECTAL CROHN'S DISEASE AND AN APPENDICAL CROHN'S DISEASE

Yoshiaki KONO, Taketo KATSUKI, Kuniharu SAKIHAMA, Hideo YAMANARI, Hidehito NAGATOMO, Hisashi TANIKAWA and Akira ISHIHARA*
The First Department of Surgery and The Second Department of Pathology*, Miyazaki Medical College

索引用語：直腸Crohn病，虫垂Crohn病

はじめに

Crohn病は消化管のあらゆる部位に発生するとされる．今回われわれは，発生部位としてきわめてまれな，直腸および虫垂に限局したCrohn病を経験したので報告する．

症　例

症例1（84005）：32歳，男性．

主訴：便秘．

現病歴：1983年9月ごろより，高度の便秘出現．同年11月ごろより，便柱の狭小化および便への血液付着を認めた．同年12月上旬，近医で直腸狭窄を指摘され，当科紹介入院．

現症：身長170cm，体重63.5kg，栄養状態良好．眼球強膜，眼瞼結膜に異常なし．胸部異常なし．腹部は，平坦・軟で圧痛なし．腫瘤を触知せず．直腸指診にて，歯状線より3cm口側に下端を有する全周性の腫瘤を触知す．示指通過不能．

入院時検査成績：貧血なく，血液生化学検査に異常なし．Carcinoembryonic antigen（CEA）も正常．

注腸X線所見：下部直腸，第4仙椎上縁より下方に，長さ約5cmにおよび全周性狭窄を認める（図1）．狭窄部より口側の直腸粘膜に異常を認めない．

直腸鏡所見：肛門縁より3cm口側に病変の下縁をみる．病変部の粘膜はほぼ正常．全周性狭窄のため，直腸鏡の口側への挿入は不可能．

＜1988年4月13日受理＞別刷請求先：河野　義明
〒889-16　宮崎県宮崎郡清武町大字木原5200　宮崎医科大学第1外科

図1　注腸X線所見：下部直腸に長さ約5cmにおよぶ全周性狭窄を認める．

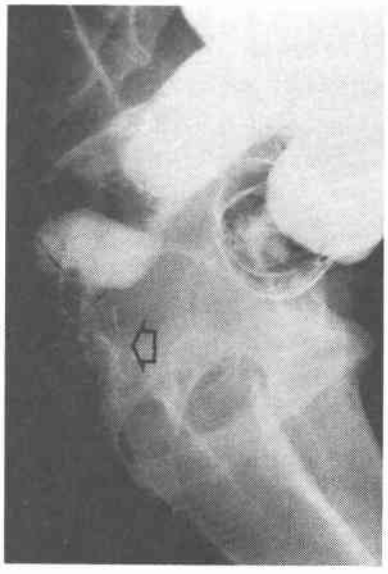

直腸生検組織所見：直腸鏡による数回の生検では，固有筋層に線維化および慢性炎症性細胞浸潤がみられるが悪性所見なし．

以上の検査所見から直腸癌が否定できず，1984年1月23日直腸切断術を施行した．

摘出標本：肛門縁より2.5cmの部から長さ約5cmにおよぶ全周性の隆起性病変を認めた（図2）．病変部より口側の粘膜に異常を認めなかった．

病理組織学的には直腸壁全層に，リンパ球，形質細

図2　摘出標本：肛門縁より2.5cmの部から長さ約5cmにおよぶ全周性の隆起性病変を認めた．

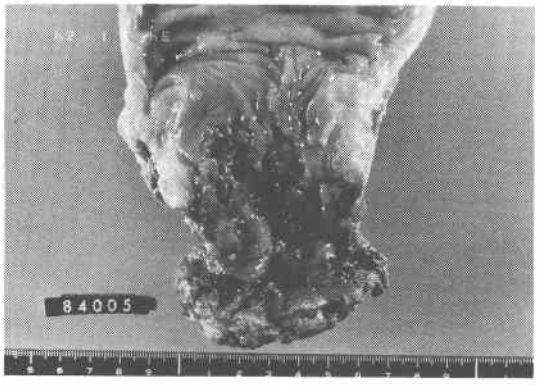

図3　病理組織学的所見：直腸壁全層に，リンパ球，形質細胞を主体とする慢性炎症性細胞浸潤がみられ，非乾酪性類上皮細胞肉芽腫をともなっていた．（×100，HE染色）

胞を主体とする慢性炎症性細胞浸潤がみられ，類上皮細胞肉芽腫をともなっていた．また，肉芽腫周囲に多数のリンパ球浸潤がみられたが悪性の所見はなかった（図3）．以上より，日本消化器病学会クローン病検討委員会の診断基準[1]を満足する直腸Crohn病と診断した．

症例2（84179）：27歳，女性．

主訴：右下腹部痛．

現病歴：1984年2月ごろより，右下腹部痛あるも放置．同年3月ごろより，右下腹部に鶏卵大の腫瘤を触知するようになる．同年5月上旬，心窩部痛と37℃の発熱も出現し，慢性虫垂炎の診断で入院．

図4　注腸X線所見：盲腸左側に，左側からの圧排像を認めた．

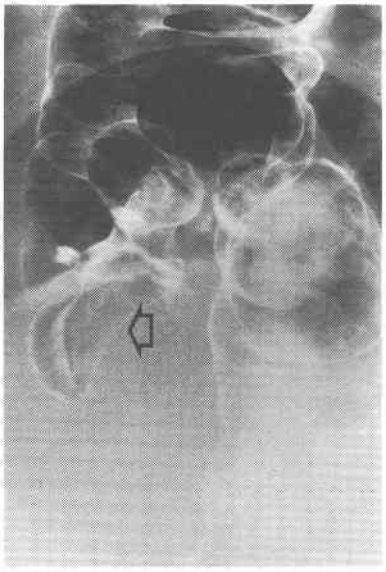

現症：身長158cm，体重50kg，栄養状態良好．眼球強膜，眼瞼結膜に異常なし．胸部異常なし．腹部は平坦・軟，右下腹部に4×3cm，表面平滑で弾性硬の腫瘤を触知．McBurney圧痛点（±）．直腸診で異常を認めない．

入院時検査成績：貧血なく，白血球増多なし（5,800/mm³）．血液生化学検査にも異常なし．

注腸X線所見：盲腸左側に左側からの圧排像あり，虫垂は造影されなかった．その他の結腸に異常所見はなかった（図4）．

超音波所見：右下腹部の腫瘤に一致して，3×3cmの嚢胞像を認めた（図5）．

以上の所見より，虫垂周囲膿瘍をともなった急性虫垂炎の診断で開腹した．

手術所見：淡黄色腹水を少量認めた．腫瘤に一致する部に，腫大した虫垂を認めた．膿瘍は認めなかった．虫垂切除術を施行した．

摘出標本：摘出した虫垂全体に壁の肥厚が著明であった（図6）．病理組織学的には虫垂壁全層に，慢性炎症性細胞浸潤がみられ，類上皮細胞，Langhans型巨細胞よりなる非乾酪性肉芽腫を散在性に認めた（図7）．

図5　超音波所見：右下腹部の腫瘤に一致して，3×3 cm の嚢胞像を認めた．

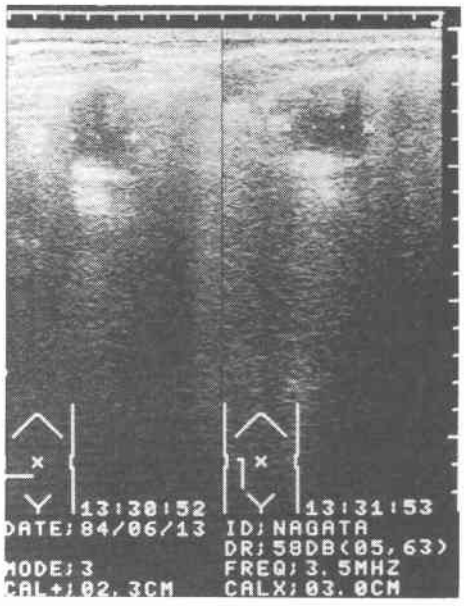

図6　摘出標本：虫垂全体に壁の肥厚が著明であった．

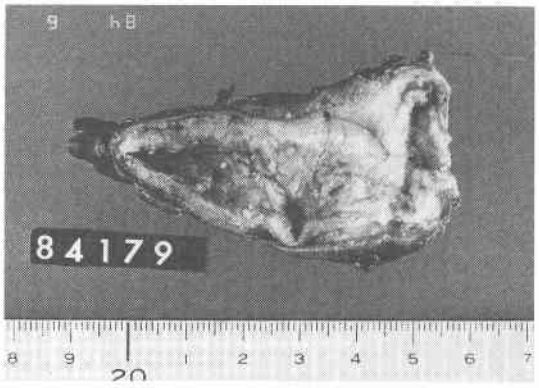

以上より，日本消化器病学会クローン病検討委員会の診断基準[1]を満足する虫垂 Crohn 病と診断した．

考　察

Crohn 病は消化管のあらゆる部位に発生するとされるが，その多くは回腸，結腸および両者の混合型で，これらの症例のように，直腸および虫垂に限局したものはまれである．直腸に限局する Crohn 病は狭窄をともない，生検で Crohn 病の診断がつかないため癌を否定できず，手術される症例が多く，また再発率も低いことより，その報告が少ないと考えられる．欧米では

図7　病理組織学的所見：虫垂壁全層に，慢性炎症性細胞浸潤がみられ，類上皮細胞，Langhans 型巨細胞よりなる非乾酪性肉芽腫を散在性に認めた．(×100, HE 染色)

1975年 Farmer ら[2]が，Crohn 病615例中“anorectal pattern”を示したもの21例（3.4%）を報告している．その後，1979年 Williams ら[3]は Crohn 病433例中“isolated anorectal involvement”を有した48例（11%）について報告し，直腸狭窄が13%にみられたとしている．本邦では1968年以降9症例[4)~11)]の直腸 Crohn 病の報告があり，本症例が10例目である．主訴は本症例を含めて10例中9例までが排便困難または便秘である．治療は10例中9例に手術が施行され，保存的療法を行った症例は1例にすぎない．また9例中，術前診断が確定されていたものは2例のみで，7例は術後の病理組織学的検索で診断されている．手術術式としては，本症例を含めて直腸切断術が5例，pullthrough 法が2例，前方切除が1例，人工肛門が1例である．虫垂 Crohn 病は1953年に Meyerding ら[12]によって報告されて以来，1970年代に報告[13]があいつぎ，1979年の Yang ら[14]の14例，1982年の Lindhagen ら[15]の12例を含めて60例に近い．本邦では1978年の5例の報告[16)~19)]にはじまるが，その後1981年太田[20]，1983年高見[21]，稲葉[22]，1984年有吉ら[23]の報告をあわせても約10例にすぎず，しかも病理組織学的検索の行われている症例は少ない．多くは本症例とおなじく，虫垂炎および盲腸周囲膿瘍の術前診断で虫垂切除術が施行され，術後の組織診断で Crohn 病と診断されている．そのため，切除虫垂の病理組織学的検索がなければ，その再発率の低さより，Crohn 病と診断されない例も多く，再発は約10%とされ，Lindhagen ら[15]によると予後は良好で，したがって長期追跡調査ができた12例では再発を

みていない．虫垂切除術後，二次的切除手術追加の必要は少ないが，Ewen[13]やLockhart-Mummeryら[24]の報告によると，虫垂Crohn病では盲腸や近接腸管が侵されることがあるともいわれ，術後長期にわたる経過観察が必要と考えられる．

結　語

術後の病理組織学的検索で診断を確定できた直腸および虫垂のCrohn病それぞれ1例を経験したので，文献的考察を加えて報告した．

本症例の要旨は，第9回日本大腸肛門病学会九州地方会（昭和59年12月2日）において発表した．

文　献

1) 日本消化器病学会クローン病検討委員会編：クローン病診断基準（案）．日消病会誌　73：1467—1468，1976
2) Farmer RG, Hawk WA, Turnbull R B: Clinical pattern in Crohn's disease. A statistical study of 615 cases. Gastroenterology 68：627—635，1975
3) Williams NS, Macfie J, Celestin LR: Anorectal Crohn's disease. Br J Surg 66：743—748，1979
4) 杉　重喜，村田　晃，杉山道雄ほか：直腸に発生した完成期クローン氏病の一治験例．日本大腸肛門病会誌　21：27—28，1968
5) 古味信彦，川崎茂喜，牛腸広樹：直腸原発性慢性型Crohn病の経験．外科治療　12：224—232，1970
6) 松岡富男，渡辺　至，熊谷暢夫ほか：直腸狭窄をきたした肉芽腫性大腸炎（Granulomatous Colitis）の1例．最新医　26：1191—1199，1971
7) 谷村　晃，山口達夫，吉田正樹ほか：直腸狭窄を伴った直腸クローン病．臨外　34：1165—1168，1979
8) 坂本清人，田中靖邦，豊島里志：直腸Crohn病の1例．胃と腸　18：1297—1302，1983
9) 上田　博，磨伊正義，今堀　努ほか：びまん浸潤型癌と鑑別困難であった大腸Crohn病の1例．胃と腸　18：891—896，1983
10) 加納宜康，宇治正二，林　勝知ほか：直腸型クローン病の2例．日消外会誌　19：580，1986
11) 斉藤　裕，道伝研司，酒徳光明ほか：直腸限局型Crohn病の1手術例．日消外会誌　20：2673—2676，1987
12) Meyerding EV, Bertram HF: Nonspecific granulomatous inflammation (Crohn's disease) of the appendix. A case resport. Surgery 34：891—894，1953
13) Ewen SWB, Anderson J, Galloway JMD et al: Crohn's disease initially confined to the appendix. Gastroenterology 60：853—857，1971
14) Yang SS, Gibson P, McCaughey RS et al: Primary Crohn's disease of the appendix. Report of 14 cases and review of the literature. Ann Surg 189：334—339，1979
15) Lindhagen T, Ekelund G, Leandoer L et al: Crohn's disease confined to the appendix. Dis Colon Rectum 25：805—808，1982
16) 土井偉誉，山脇義晴，大島健次郎ほか：盲腸の腫瘤を主徴としたクローン病の1例．胃と腸　13：255—261，1978
17) 渡辺英伸，遠城寺宗知，八尾恒良：クローン病の病理．胃と腸　13：351—373，1978
18) 武藤徹一郎，沢田俊夫，上谷潤二郎ほか：組織学的にクローン病類似所見を呈した虫垂切除後の非特異性の回盲部炎症．胃と腸　13：1633—1636，1978
19) 荻野鉄人，荻原幹雄，安藤純子ほか：クローン病を疑った盲腸腫瘤の1例．胃と腸　13：1643—1648，1978
20) 太田陽一，岩瀬孝明，孫崎信久ほか：回盲部の非定型的クローン病の1例．消外　4：1597—1601，1981
21) 高見元敞，花田正人，木村正治ほか：虫垂および盲腸に限局したCrohn病の1例．胃と腸　18：1303—1310，1983
22) 稲葉周作，黒須康彦，岡村治明ほか：肉芽腫性虫垂炎の1例．日臨外医会誌　44：589—592，1983
23) 有吉秀生，根木逸郎，松本憲夫ほか：虫垂および盲腸に限局したCrohn病の手術経験．日臨外医会誌　45：1632—1636，1984
24) Lockhart-Mummery HE, Morson BC: Crohn's disease of the large intestine. Gut 5：493—509，1964