日消外会誌　21（9）：2292～2295，1988年

症　例

鶏骨による食道穿孔の1治験例

関西医科大学救命救急センター
宗　弘　松尾　信昭　野津　史博
山本　透　武山　直志　田中　孝也

A CASE OF ESOPHAGEAL PERFORATION BY CHICKEN BONE

Hiromu SOH, Nobuaki MATSUO, Nobuhiro NOZU,
Tohru YAMAMOTO, Naoshi TAKEYAMA and Takaya TANAKA
Emergency Care Unit, Kansai Medical University

索引用語：鶏骨誤飲，食道穿孔

はじめに

食道穿孔は種々の誘因で生じ，なかでも内視鏡などの医原性損傷が多く，異物に起因するものは比較的まれとされている．しかも，食道穿孔は早期に適切な処置を施さなければ食道周囲炎，縦隔炎，縦隔洞炎，胸膜炎などの合併症を併発し，その後は不良となる．

今回，私達はフライドチキンの鶏骨誤飲6日後に食道穿孔を指摘された症例に対し，開胸にて食道内異物を摘出，穿孔部縫合，縦隔胸腔内ドレナージを施行するも縫合不全を合併した症例に対し，その後，長期の縦隔胸腔内ドレナージ，完全静脈栄養などにて長期管理し，軽快せしめた症例を経験したので報告する．

症　例

症例：61歳，男性．

主訴：胸骨後部痛，嚥下困難．

家族歴：特記すべきものなし．

既往歴：昭和62年3月11日，深酒，迷酊状態となった．なお食事などに関しては記憶がないとのことであった．翌日より胸骨後部痛，嚥下困難が出現するも，そのまま放置していた．その後，それらの症状が増強してきたため，3月17日，近医を受診，食道造影（バリウム）にて食道内異物，造影剤の縦隔内への漏出を指摘され，食道穿孔の診断のもと本センターに搬入された．

入院時現症：体格栄養中等，体温38.1℃，脈拍108/分，整，緊張良好，血圧114/778mmHg，皮下気腫(－)，呼吸音，心音，整．

入院時検査所見：赤血球327×10^4，白血球9,600 mm^3，Hb 10.4g/dl，Ht 30.4%，GOT 42IU/l，GPT 35IU/l，Alp 543IU/l，BUN 17mg/dl，CRTN 1.0mg/dl，血清総蛋白6.8g/dl，血清アルブミン3.4g/dl，血糖118mg/dl．

食道造影所見（前医）：食道中上部に異物，および造影剤の右縦隔内への漏出所見を認める（図1）．

胸部X線写真所見（入院後）：心肺には異常陰影を認めないが，右上部縦隔洞陰影の軽度拡大，造影剤の

図1　前医での食道造影像．縦隔内へのバリウムの漏出．

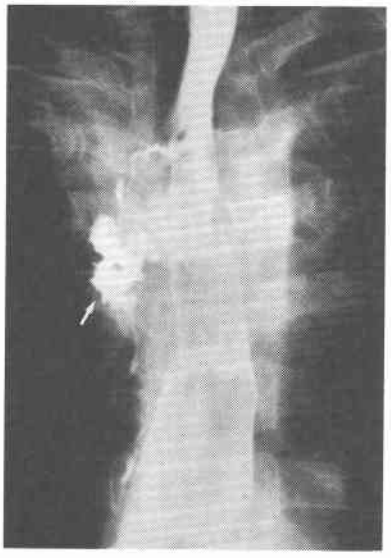

＜1988年5月11日受理＞別刷請求先：宗　弘
〒570　守口市文園町1　関西医科大学救命救急センター

残留を認める（図2）.

食道内視鏡所見：門歯より約20cmのところに三角形様の白色異物，バリウムの残存を認める（図3）.

手術時所見：右第5肋間にて開胸するに胸腔内には少量の，縦隔内にはバリウムを含む大量の膿汁を認め，気管分岐部，後右側食道に約4cmの穿孔部，同部より露出している白色異物を認めた．なお穿孔部周囲の食道壁は著しい炎症，浮腫を呈していた．

穿孔部より異物である鶏骨（最大経：44×28mm，図4）を摘出した後の穿孔部の処置には苦慮した．炎症所見が非常に強かったため食道瘻も考慮したが，結局，一時閉鎖，縦隔胸腔内ドレナージを試みた．

術後経過：数日後，ドレーンよりの唾液流出を認めたため，ガストログラフィンにて造影したところ，造影剤の大量漏出を認め，しかもドレーンよりの吸引状態が不十分となっていたため再開胸を施行した．縫合部周辺には高度の癒着を認め，その癒着によりドレーン孔の一部が閉鎖されていた．それ以上の患部への到達は縫合不全部をさらに開大せしめるものと判断し，

図2　来院時の胸部単純X線写真像．バリウムの残存を認める．

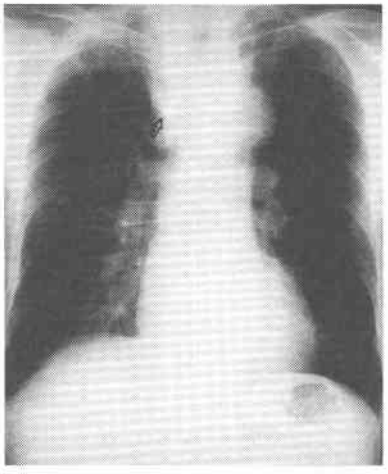

図3　内視鏡所見，バリウムに覆れた食道内異物．

図4　誤飲された鶏骨（45×28mm）．

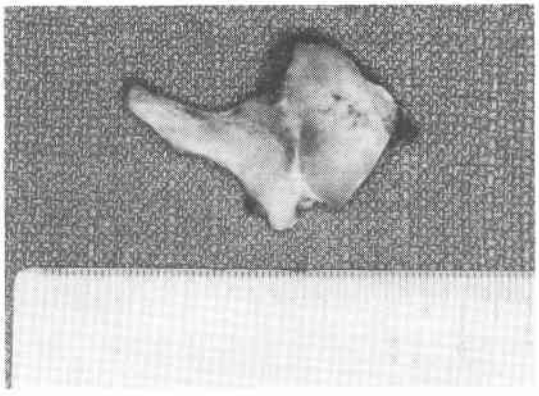

図5　自然閉鎖後の食道造影像，良好な通過性を示している．

その周辺に2本のドレーンを設置し自然閉鎖を図った．術後，胸腔縦隔内洗浄，抗生物質投与，中心静脈による高カロリー輸液，第XIII因子低下にたいする第XIII因子製剤投与などにて管理した．第50病日ころより唾液を混じた排液は減少し，第65病日には漿液性となり，その量も10～20ml/日に減少した．第95病日に施行した食道造影（図5）にて縫合不全孔の完全閉鎖を認めたため，経口摂取を開始し，念のため留置していた胸腔内ドレーンを第108病日に抜去，患者は第117病日に軽快退院した．

考　察

食道穿孔および食道破裂はその原因により特発性と機械的損傷とに分けられ，前者はきわめてまれとされている．後者によるものは内視鏡，食道拡張ブジー，Sengstaken-Blake moretubeなど医原性によるものがその大半を占めており，Keszlerら[1]は食道穿孔の75%は医原性であり，異物によるものは25%であったと報告している．食道内異物では閉塞をきたしたとしても穿孔まで至ることは少なく，食道穿孔の発生頻度はNandiら[2]によれば食道内異物症例約2,400例中の1%に過ぎない．食道穿孔はかならずしも鋭的物質のみにて発生するとは限らず，鈍的物質による持続的圧迫壊死にても発生し，その壊死が大血管におよんだ症例も報告されている[3]．通常，圧迫，壊死による穿孔は24時間以内に発生するとされている．

好発部位は幼小児で頸部，成人で下部とするものや[4]，成人でも頸部に好発する[2]とするものなど好発部位は一定していない．穿孔をきたした異物としては鶏骨，魚骨，コイン，金属異物などが報告されているが，食生活の関係上，本邦では魚骨[5)6]，米国では鶏骨が多く，鶏骨によるものはその大きさ，形状の不規則さより頸部食道に好発している[7]．

初発症状は頸部食道穿孔で嚥下痛，咽頭痛が多く，頸部皮下気腫も比較的早期に出現する．胸部食道では胸骨後部痛が多く，その他，嚥下困難，嗄声，呼吸困難などが認められる[8)~10]．

診断は胸部単純X線写真にて頸部や縦隔に気腫像や縦隔の拡大が認められることが多く，確定診断は水溶性造影剤を用いての食道造影が有用であり，これにより穿孔の状態，部位の把握などを比較的容易に成しうる．CT，内視鏡は部位決定には有用であるも，穿孔の有無決定にはあまり診断価値がないとされている[11)13]．

治療方針は穿孔の部位，程度などにより異なるが，一般には保存療法，ドレナージ，一次縫合，食道瘻，食道切除などが行われている．Brewerら[14]は頸部食道穿存20例のうち10例に縫合とドレナージを，7例にドレナージのみを施行し，内1例が死亡，胸部食道では56例中32例に縫合とドレナージ，11例にドレナージのみ，9例き保存療法，各2例に瘻孔造設，食道切除術が成され，そのうち10例が死亡している．死亡例のうち穿孔24時間以内に処置されたものは3例であり，7例は24時間以上経過している．腹部食道では14例のうち11例に一次縫合，ドレナージが，残り3例は手術が成されていない．24時間以内に処置が成されたものは9例であり，そのうち3例が死亡し，5例は24時間以上経過していたが全例生存している．

予後は治療開始時期，施行された手術により異なる．Keszlerら[1]は，108例のうち11例，10%が死亡し，そのうち8例は穿孔後48時間以上経過していたとし，Choshら[15]は全食道穿孔のうち40%が死亡し，早期に治療が開始された13例中の11例が生存，治療開始が遅れた17例ではわずか3例のみしか生存しなかったとしている．その他，死亡率に関しては28%[16]，25%[17]，26%[18]などの報告がある．自験例では異物誤飲後，6日間が経過し，その処置には苦慮したが，食道穿孔は適切なドレナージ，胸腔縦隔内洗浄，適切な抗生物質投与にて自然閉鎖が期待しうるのではないかと思われた．

おわりに

鶏骨にて食道穿孔をきたし，一次縫合，ドレナージを施行するも，術後縫合不全をきたした症例にたいし，以後，胸腔縦隔内洗浄，抗生物質，第XIII因子投与などにて対応し，軽快せしめた症例を経験したので報告した．

文　献

1) Keszler P, Buzna E: Surgical and conservative management of esophageal perforation. Chest 80：158—162, 1981
2) Nandi P, Ong GB: Foreign body in the oesophagus: Review of 2394 cases. Br J Surg 65：5—9, 1978
3) McLaughlin RT, Morris JD, Haight C: The morbid nature of themigrating foreign body in the esophagus. J Thorac Cardiovasc Surg 55：188—195, 1968
4) Baraka A, Bikhazi G: Oesophageal foreign bodies. Br Med J 1：561—563, 1975
5) 長峰健二，杉町圭蔵，小柳信洋ほか：魚骨による食道穿孔の1治験例．外科　45：985—987, 1983

6) 及川仁元, 渡辺　担, 伊勢忠男ほか：魚骨誤飲により大動脈穿孔を来した食道ろう孔の 1 例. 心臓 16：1207—1211, 1984
7) Giordano A, Adams G, Boies L Jr et al: Current management of esophageal foreign bodies. Arch Otolaryngol 107：249—251, 1981
8) Michel L, Grillo HC, Malt RA: Operative and nonoperative management of esophageal perforation. Ann Surg 194：57—63, 1981
9) Sarr MG, Pemberton JH, Payne WS: Management of instrumental perforations of the esophagus. J Thorac Cardiovasc Surg 84：211—218, 1982
10) Shockley WW, Tate JL, Stucker FJ et al: Management of perforations of the hypopharynx and cervical esophagus. Laryngoscope 95：937—941, 1985
11) Sanowski RA: Foreigh body removal from the upper gastrointestinal tract. Arizona Med 41：161—163, 1984
12) Deluca SA, Rhea JT: Foreign bodies in the hypopharynx and esophagus. Am Fam Physician 28：142—143, 1983
13) Gamba JL, Heaston DK, Ling D et al: CT diagnosis of an esophageal foreign body. Am J Roentgenol 140：289—290, 1983
14) Brewer LA, Carter R, Mulder AG et al: Options in the management of perforations of the esophagus. Am J Surg 152：62—69, 1986
15) Ghosh BC, Chaudhy KU, Beattie EJ: Perforation of the esophagus. Surg Gynecol Obstet 135：729—731, 1972
16) Foster JH, Jolly PC: Esophageal perforation. Ann Surg 165：701—705, 1965
17) Hegemann G, Gall F: Diagnose und Behandlung instrumenteller Oesophusverletzungen. Thorachi Vask Chir 115：233—240, 1967
18) Rubanyi P, Barna L: Speiseröhrenperforation. Zentralbl Chirr 100：23—27, 1975