日消外会誌　21（9）：2296～2299，1988年

特発性胃破裂の1例

東大阪市立中央病院外科
奥村明之進　南　俊之介　杉野　盛規　竹内　幸康
武田　学　加藤　雅明　横田　博志　吉川　幸伸
市立豊中病院病理
花　田　正　人

A CASE OF SPONTANEOUS RUPTURE OF THE STOMACH

Meinoshin OKUMURA, Syunnosuke MINAMI, Seiki SUGINO, Yukiyasu TAKEUCHI, Manabu TAKEDA, Masaaki KATO, Hiroshi YOKOTA, Yukinobu YOSHIKAWA and Masato HANADA*
Department of Surgery, Higashi-Osaka Central Municipal Hospital
and *Department of Pathology, Toyonaka City Hospital

索引用語：特発性胃破裂

緒　言

消化性潰瘍，酸・アルカリの服用，腹部外傷等の原因によらない胃の破裂，いわゆる特発性胃破裂（またはspontaneous rupture of the stomach）はまれであり，一般に予後不良である[1]．われわれは，本症の1例を経験し救命しえたので発症機序などにつき若干の文献的考察を加えて報告する．

症　例

患者：26歳，女性．

主訴：嘔吐．

既往歴：精神発育遅延（IQ＝60程度）．

家族歴：父が上顎癌にて死亡．

現病歴：昭和60年10月27日社内旅行中，夕食後より悪心，嘔吐が出現し，10月28日も同様であった．10月29日近医にて補液を受けたが，10月30日には腹部膨満，腹膜刺激症状が出現し全身状態も不良となったので，某病院内科へ紹介された．そこで，卵巣腫瘍の頸捻転など婦人科的疾患を疑われて当院産婦人科へ転送された．当院転送時には時には，血圧は60/－mmHg，脈拍数130/分，整，当日朝よりほとんど無尿でありショック状態であった．腹部超音波検査にて腹腔内全体に液体の貯留が疑われ卵巣嚢腫の頸捻転破裂による腹腔内出血と診断され，当院産婦人科にて緊急手術となった．

＜1988年5月11日受理＞別刷請求先：奥村明之進
〒577　東大阪市御厨南2－3－1　東大阪市立中央病院外科

手術所見：下腹部正中切開にて開腹したところ，食物残査を混じた緑茶色の腹腔内容液を多量に認めたので消化管の穿孔を疑い，当科へ連絡された．切開を上腹部まで延長し腹腔内を検索したところ，小腸，大腸ともに異常を認めなかったが，胃は食道胃接合部と小弯側の一部を残して黒褐色を呈し壊死状で後壁には縦方向に走る約10cmの亀裂を認めた（図1）．以上より胃全摘術を行い，10,000mlの5％イソジン生食水にて腹腔内を洗浄したが，腐敗した食物残査が大量に有り完全に除去することは不可能な状態であった．患者の全身状態不良のため再建はBillroth II法を用いた．左右の傍結腸窩，Douglas窩，食道空腸吻合部へドレーンを挿入し手術を終えた．

摘出標本：摘出された胃は前後壁に壊死を認め壊死部と健常部との境界は明瞭である（図2）．小弯側にて切開したところ，後壁の壊死部に約10cmの亀裂を認めた（図3）．

病理組織学的所見：亀裂周辺には核が全く染色されておらず胃壁全層の完全な壊死であり，壊死部と比較的障害の少ない部との境界が明瞭であるため壊死の原因として循環障害が疑われる（図4）．

術後経過：術直後，ショック状態が持続したため，dopaminにて循環動態の改善に努めた．39.0℃前後の発熱が続きseptic shockが疑われたので，抗生物質，γ-グロブリン製剤，播種性血管内凝固予防のためgabexate mesilate（FOY）の投与を十分に行ったが，

図1　手術所見．壊死した胃後壁には亀裂を認める．（亀裂を矢印で示した）

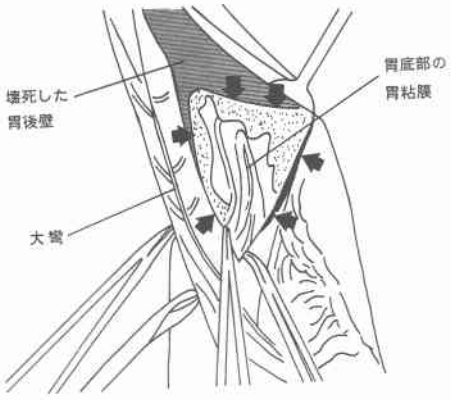

図3　小弯側にて切開された切除標本のシェーマ．後壁には約10cmの亀裂を認める．

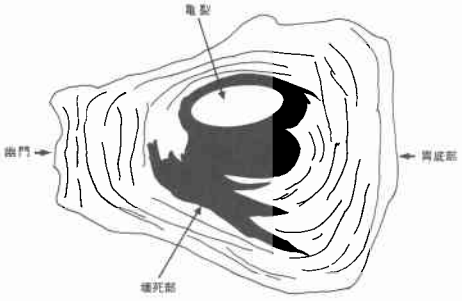

感染兆候の改善はなく発熱は続いた．ドレーンよりの造影にて左横隔膜下から左傍結腸窩へと続く膿瘍腔を確認し術後37日目よりイソジン生食水による持続腹腔洗浄を開始した．術後214日目，全身の感染症状は改善し経口摂取も開始し術後323日目退院した．術後1年6カ月現在正常な日常生活を送っている．

考　察

発症原因に関して：

図2　切除標本（写真とシェーマ）．壊死部と健常部との境界は明瞭である．

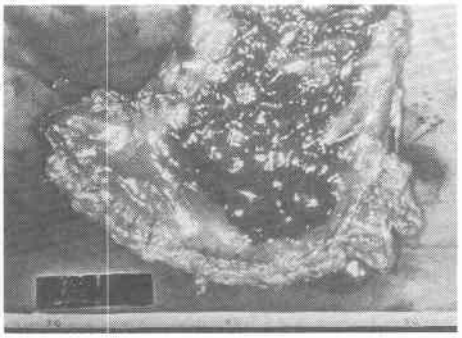

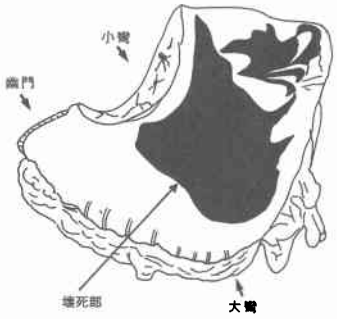

図4　病理組織像（HE染色）．壊死部と周囲との境界が明瞭であり，壊死の原因として循環障害が疑われる（60倍）．

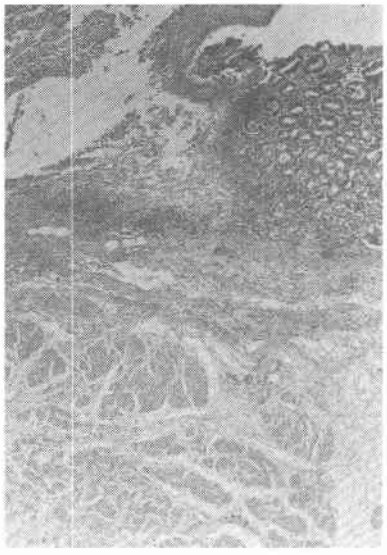

消化性潰瘍からの胃穿孔，酸，アルカリの服用，腹部外傷にともなった胃穿孔はよく知られているが，上

記のような原因のはっきりしない胃の破裂，いわゆる特発性胃破裂はまれであり今回の集計では海外76例[1)~29)]，自験例を除いて本邦1例[30)]の計77例が報告されているのみである．本症発生に際して胃の過膨張が先行することはAlbo[1)]以来諸家の推論しているところであり，胃の過膨張の原因としては，大量の飲食物の摂取[1)~9)]，制酸剤としてsodium bicarbonateの服用[10)~13)]，空気嚥下症[14)]，胃出血[15)]，幽門狭窄[16)17)]，十二指腸狭窄[15)18)]，蘇生時のmouth-to-mouthによる人工呼吸[19)]，全身麻酔覚醒後などの鼻腔カニューレによる酸素投与[20)~24)30)]が報告されている．上記の原因により過膨張となった胃が穿孔するには以下の2つの経路が考えられる．

(1) 過膨張した胃の食道胃接合部はvalve様となり胃内容物の食道への排出を妨げ[2)]幽門部にもspasmsが加わったり器質的狭窄の合併があれば胃の2つの出口が機能的に閉塞することとなる．内容物の出口のなくなった胃に呕吐，咳[3)]，てんかんの大発作[1)]のような胃内圧を急激に上昇させる状況がおこると胃が破裂すると考えられる．これまでの報告では小弯側の破裂が多いが(75例中45例，60%)，小弯は小網のために移動性に乏しく，また拡張しにくい場所と考えられるからである．

(2) 本症例のごとく胃壁の壊死が胃破裂の直接的原因となる場合である．Diehl[2)]，Evans[4)]，Saul[5)]，Matikainen[6)]，Harling[15)]は，過膨張のため胃壁静脈圧を越える胃内圧の上昇が遷延してvenous drainageが妨げられた結果，胃壁の虚血，壊死が起こり穿孔すると述べている．当症例では胃壁の壊死の像は病理学的に循環障害による梗塞が疑われるが胃の支配動脈の血栓形成は切除標本にて確認されず，Evansら[4)]の推論のごとく静脈性梗塞による胃壁壊死を疑わせた．このような発症機序による場合には当症例のごとく小弯以外の部位で穿孔が起こることは十分に考えられる（図5）．(2)による胃破裂が推定されたのは12例報告されているが，これらのうち神経性食欲不振症が3例[4)~6)]，精神疾患が1例[27)]，減量中が1例[29)]認められた．本症例も精神発育遅延を有し何らかの摂食異常が関与するのかも知れない．

図5　特発性胃穿孔の発症原因

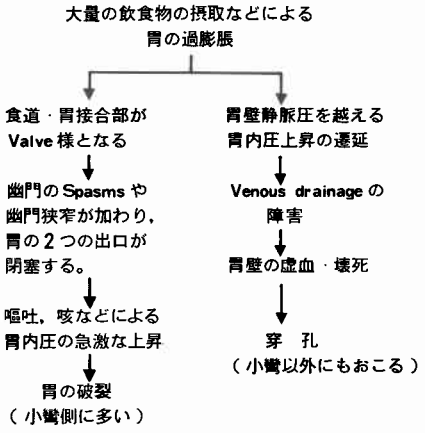

診断，治療に関して：

本症の症状としては突然発生する強度の腹痛，腹部膨満，腹膜刺激症状，呼吸困難，ショック，皮下気腫などが報告されているが[1)]大量の飲食物摂取，制酸剤服用，腹痛出現前の突然の呕吐などの病歴を聴取することが本症診断の一助となる．腹部単純X線写真での腹腔内free air像も重要な所見である．

本症の治療は緊急の開腹手術により穿孔部を縫合閉鎖，壊死部が有れば十分切除すること，幽門狭窄などの基礎的病変も同時に解除することである[15)]．さらにショックに対する治療，抗生剤の全身投与なども十分に行われねばならない．今回の集計では本症77例中52例（67.5%）を失っており予後不良といえるが，手術を施行された43例においては25例（58.1%）が救命されている．またAlbo[1)]は手術までの時間短縮が救命のための重要な因子であるとしており早期の手術加療が望まれる．

結　語

特発性胃破裂の1例を経験し救命しえたので，若干の文献的考察とともに報告した．

文　献

1) Albo R, Lorimier A, Silen W: Spontaneous rupture of the stomach in the adult. Surgery 53: 797—803, 1963
2) Diehl W, Watkins E: Spontaneous rupture of the stomach. New Jersey Med 83: 396—397, 1986
3) Dementriades D, van der Veen BW, Hatzitheophilous C: Spontaneous rupture of the stomach in an adult. S Afr Med J 61: 23—24, 1981
4) Evans DS: Acute dilatation and spontaneous rupture of the stomach. Br J Surg 55: 940—942, 1968
5) Saul SH, Dekker A, Watson CG: Acute gastric dilatation with infarction and perforation.

Gut 22 : 978—983, 1981
6) Matikainen M : Spontaneous rupture of the stomach. Am J Surg 138 : 451—452, 1979
7) Graham WB : Spontaneous rupture of the stomach in the adult. Coll Surg Eninburgh 27 : 368—369, 1982
8) Ziv Y, Wolloch Y, Dintsman M : Spontaneous rupture of the stomach. Isr J Med Sci 20 : 427—429, 1984
9) Goff SG, Norton LW : Gastric rupture and loss of leg pulses in a bulimorectic patient. Contemp Surg 26 : 79—82, 1985
10) Lemmon TW, Paschal GW : Rupture of the stomach following lngastion of sodium bicarbonate. Ann Surg 114 : 997—1003, 1941
11) Schwarzt AM, Zimetbaum M : Spontaneous rupture of the stomach. JAMA 196 : 180—181, 1966
12) Zer M, Chaimoff C, Dintsman M et al : Spontaneous rupture of the stomach following ingestion of sodium bicarbonate. Arch Surg 101 : 532—533, 1970
13) Mastrangelo MR, Moore EW : Spontaenous rupture of the stomach in a healthy adult man after sodium bicarbonate ingestion. Ann Int Med 10 : 649—650, 1984
14) Shaldon C : Spontaneous rupture of the stomach. Br J Surg 48 : 640—641, 1961
15) Harling H : Spontaneous rupture of the stomach. Acta Chir Scand 150 : 101—103, 1984
16) Jefferis CD : Spontaneous rupture of the stomach in an adult. Br J Surg 59 : 79—80, 1972
17) Wolloch Y, Dintsman M : Spontaneous rupture of the stomach. Isr J Med Sci 9 : 1574—1577, 1973
18) Turner FW : Gangrene and rupture of the stomach secondary to jejunal obstruction by an internal (paraduodenal) hernia. Can J Surg 15 : 118—121, 1972
19) Cassebaum WH, Carbery DM, Stefko P : Rupture of the stomach from mouth-to-mouth resuscitation. J Trauma 14 : 811—814, 1974
20) Longobardi A, Ruggles DW, Burgess AM : Rupture of the normal stomach during oxygen therapy by nasal catheter. A brief report of three cases and a simple means of preventing this disaster. Ann Int Med 55 : 1014—1015, 1961
21) Barichello AW, Pimblett T, Dyck FJ et al : Rupture of the stomach following oxygen therapy by nasal catheter. Report of a case and review of the literature. Can Med Assoc J 98 : 855—858, 1968
22) Harper FB, Roper CL : Spontaneous gastric rupture complicating inguinal herniorrhaphy. South Med J 62 : 12—16, 1969
23) Henry X, Stoppa R, Canarelli JP et al : Spontaneous rupture of the stomach after oxygen insufflation in the pharynx. Int Surg 61 : 596—598, 1976
24) Tortorelli AF, Crowley JR : Spontaneous rupture of stomach. Report of a case. J Oral Surg 39 : 609—612, 1981
25) Kurgan A, Hoffmann J, Abramowitz HB : Spontaneous rupture of the stomach. A rare complication of Nissen's fundoplication. Int Surg 69 : 357—359, 1984
26) Gue S : Spontaneous rupture of stomach. A rare complication of inguinal hernia. Br J Surg 57 : 154—155, 1970
27) Zakrys M, Pawlowski A, Rajtar M : Spontaneous rupture of the stomach. Ann Univ Mariae Curie-Sklodowska 21 : 339—342, 1966
28) Fiester RF, Zinn LD : Spontaneous gastric rupture during pregnancy (case report). W Va Med J 71 : 110, 1975
29) Mirsky S, Garloch JH : Spontaneous rupture of the stomach. Unusual clinical features. Ann Surg 161 : 466—468, 1965
30) Kojima T, Yoshiki M, Une I : Stomach rupture after oxygen therapy using a nasal catheter. Hiroshima Med Sci 31 : 161—164, 1982