日消外会誌　21（9）：2300～2303，1988年

Budd-Chiari 症候群に対する直視下根治術後の肝部下大静脈再狭窄に対する血管拡張術の2例

日生病院外科
井上　智勝　　竹中　博昭　　清水　重臣
畑中　信良　　坪井圭之助
奈良県立医科大学放射線科
打　田　日　出　夫
大阪大学医学部第1外科教室
宮田　正彦　　中尾　量保　　川島　康生

PERCUTANEOUS TRANSLUMINAL ANGIOPLASTY FOR RE-STENOSIS AFTER RADICAL RECONSTRUCTIVE OPERATION FOR BUDD-CHIARI SYNDROME: REPORT OF 2 CASES

Tomokastu INOUE, Hiroaki TAKENAKA, Shigeomi SHIMIZU, Nobutaka HATANAKA, Keinosuke TSUBOI, Hideo UCHIDA*, Masahiko MIYATA, Kazuyasu NAKAO** and Yasunaru KAWASHIMA****

Department of Surgery, Nissei Hospital Osaka
*Department of Radiology, Nara Medical Collage
**The First Department of Surgery, Osaka University Medical School

索引用語：Budd-Chiari 症候群，非観血的血管拡張術，下大静脈血行再建術

はじめに

わが国における Budd-Chiari 症候群は肝静脈の閉塞のみならず，肝部下大静脈の閉塞を伴うものが多い．このような症例に対しわれわれは直視下に下大静脈の閉塞を解除した後，patch を縫着し再建する根治術を施行してきた．しかしながら遠隔期において再建した下大静脈に再狭窄をおこした症例を経験した．

今回われわれは Budd-Chiari 症候群の直視下根治術後に下大静脈の再狭窄をきたした2例に対し，非観血的血管拡張術（percutaneous transluminal angioplasty，以下 PTA と略す）を施行し改善を得たので報告する．

症　例

症例1：26歳，男性．

主訴：腹部膨満．

家族歴：特記すべきことなし．

既往歴：特記すべきことなし．

現病歴：昭和53年9月急速に腹部膨満が出現し，Budd-Chiari 症候群の疑いで某医にて腹水のコントロールのため Le Veen tube 挿入を受け約1カ月間効果が認められたが，再び腹部膨満が著明となってきた．昭和54年6月11日手術目的で大阪大学第1外科へ紹介された．下大静脈造影を施行し，肝部下大静脈閉塞を伴う Budd-Chiari 症候群の診断を得た．同年7月18日肝脱転による直視下根治術[1]を施行した．術後5カ月目の下大静脈造影で肝部下大静脈は開存していた．その後良好に経過していたが，術後3年6カ月目ごろから再び腹部膨満と下腿浮腫が出現し術後4年8カ月目の昭和59年3月当院入院となった．

入院時現症：体格中等度，貧血・黄疸を認めず，胸腹壁に著明に発達した上行性の皮下静脈の怒張を認めた．腹部に大量の腹水貯留を認めたため，肝脾を触知しえなかった．両下肢に浮腫・静脈瘤を認めた．

入院時血液生化学検査で異常は認められなかった．腹部超音波検査で肝脾の腫大，腹水および肝部下大静

＜1988年5月11日受理＞別刷請求先：井上　智勝
〒553　大阪市福島区福島1－1－50　大阪大学医学部第1外科

脈の閉塞を認めた．食道胃内視鏡検査で食道静脈瘤（CB，F1，Lm，RC(－))[2]を認めた．下大静脈造影で肝部下大静脈の再狭窄と側副血行路の発達を認め，右肝静脈は造影されたが，左肝静脈は造影されなかった（図1）．

図1　下大静脈造影像（症例1）．肝部下大静脈の再狭窄と側副血行路の発達を認めた．矢印は狭窄部位と右肝静脈．

図2　PTA施行中（症例1）．肝部下大静脈の閉塞部にGrüntzig balloon catheterを2本並列に挿入し拡張した．矢印は狭窄部位．

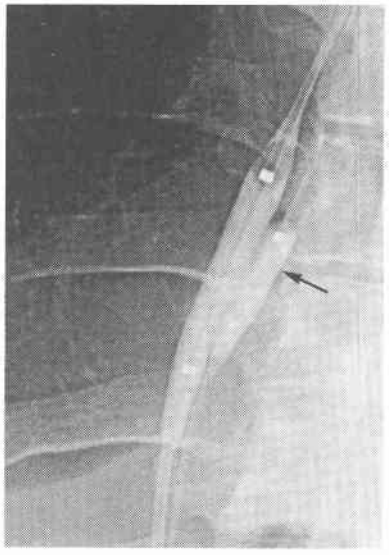

臨床経過：昭和59年5月から8月にかけ，PTAを3回施行した．方法は大腿静脈から穿刺でguide wireとGrüntzig balloon catheter（5F or 7F）を挿入し肝部下大静脈の閉塞部を貫通させ同catheterを1ないし3本（5F，7F，9F）並列に挿入し同時に数回拡張させた（図2）．同年9月下大静脈造影で再開通を確認した．同年11月下旬再び腹部膨満が出現し，昭和60年3月，7月の下大静脈造影で肝部下大静脈の再々狭窄を認めた．同年4月から8月にかけ，同様の方法でPTAを3回施行し，さらにPTA後，肝部下大静脈にcatheterを1週間留置し同catheterからウロキナーゼ12万単位/日の持続静脈内投与を行った．術後5日目の下大静脈造影で同部分の再々開通を確認した．肝静脈に関しては左右とも造影されなかったが，造影法のartificialな問題があり関存しているか否かの情報はえられなかった（図3）．

図3　下大静脈造影像（症例1）．PTA後（5日目）．肝部下大静脈の開通を認めた．矢印は開通した狭窄部位．

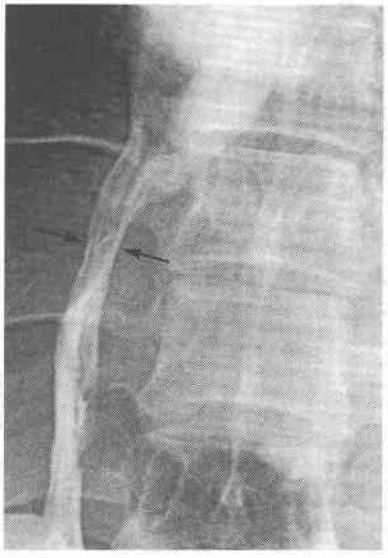

表1　PTA前後における臨床所見の比較

	（症例1）		（症例2）	
	PTA前	PTA後	PTA前	PTA後
①腹水	+++	—	++	—
②腹壁静脈	+++	+	+++	++
③浮腫	+++	—	+++	—
④下肢静脈瘤	++	+	+++（潰瘍形成⊕）	+（潰瘍形成⊖）
⑤食道静脈瘤	+	+	—	—
⑥肝腫	触知し得ず	触知し得ず	+3横指	+3横指
⑦黄疸	—	—	—	—

昭和60年4月のPTA前後における肝部下大静脈閉塞部分の静脈圧は，32cmH_2Oから19cmH_2Oに下降した．PTAに伴う特記すべき合併症は認められなかった．**表1**に示すように臨床所見の改善を認めた．だが昭和61年4月下大静脈造影で肝部下静脈の完全閉塞を認めたため，5月27日大阪大学第1外科でMeso-Atrial shunt術を施行した．

症例2：60歳，男性．

主訴：腹部膨満，下腿潰瘍．

家族歴：特記すべきことなし．

既往歴：39歳時，頭部外傷で右片麻痺．

現病歴：昭和57年8月腹部膨満，下腿潰瘍が出現した．昭和58年7月15日大阪大学第1外科で下大静脈造影を施行し，Budd-Chiari症候群の診断の下に，同年12月9日上方到達による直視下根治術[3]を施行した．術後2ヵ月目の下大静脈造影で肝部下大静脈の開存が確認された．術後1年8ヵ月目の昭和60年8月ごろ腹部膨満，下腿潰瘍が増悪し当院入院となった．

入院時現症：体格中等度，貧血・黄疸は認めず，胸腹壁に上行性の皮下静脈の怒張を認めた．腹部では腹水貯留を認めたが，肝脾は触知しえなかった．両下肢に浮腫と潰瘍形成を伴う静脈瘤が認められた．

入院時血液生化学検査でGOT 97IU/L, GPT 75IU/Lと上昇を認める以外異常所見は認められなかった．腹部超音波検査で脾腫が高度で，右肝静脈は細く比較的末梢まで確認できたが，左肝静脈は描出されなかった．下大静脈は比較的よく描出されたが，右房直下で狭窄が疑われた．腹水を軽度認めた．下大静脈造影で肝部下大静脈の再狭窄を認めた．肝静脈の開存は造影上不明であったが，前述のように超音波検査で右肝静

図4　下大静脈造影像(症例2)．肝部下大静脈の再狭窄を認め．矢印は再狭窄部位．

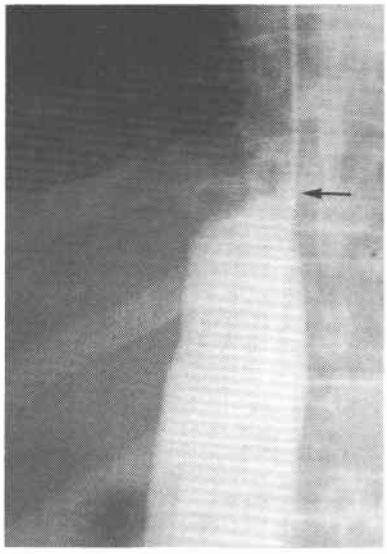

図5　PTA施行中（症例2）．肝部下大静脈の閉塞部にGrüntzig balloon catheterを2本並列に挿入し拡張した．矢印は狭窄部位．

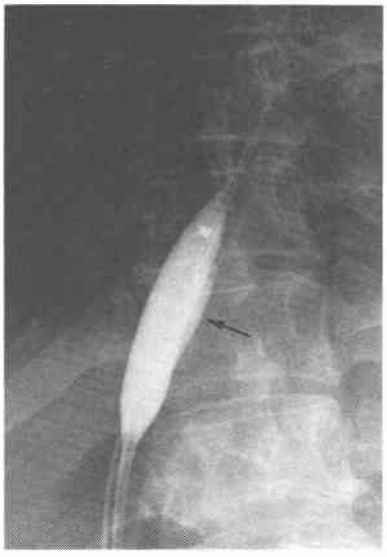

図6　Digital subtraction angiographyによる下大静脈造影像（症例2）．PTA後（2ヵ月目）肝部下大静脈の開通を認めた．矢印は開通した狭窄部位．

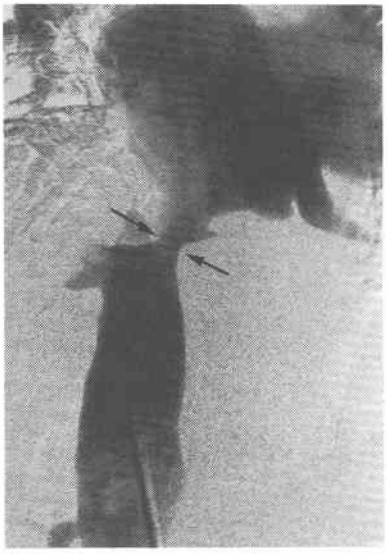

脈は描出された（図4）.

臨床経過：昭和60年8月にGrüntzig balloon catheterを用い，前述の方法でPTAを施行し（図5），再開通を得た．術後2カ月後の下大静脈造影で肝部下大静脈の再開通を確認した．肝静脈の開存は造影上不明であった（図6）.

術後重篤な副作用もなく，臨床所見の改善を認めた（表1）.

PTA術後9カ月目の昭和61年5月下大静脈造影にても肝部下大静脈の良好な開通が確認された.

考　察

Budd-Chiari症候群は本来肝静脈の流出路の障害に基づくものであるが，わが国では1906年山極[4]の報告以降，肝部下大静脈閉塞を呈する症例が多く，その閉塞状態は多彩である.

肝部下大静脈が膜様閉塞の場合には，ブロッケンブロー法を応用した膜穿裂開術[5)6)]やAngioplastyの手法を応用した拡張術[7)8)]が報告されており，PTAが適応となりうる．しかし広範囲な閉塞を伴う場合や血栓・瘢痕様物質による堅い閉塞の場合には，PTAが困難なことが多く，直視下に下大静脈を再建することが必要である．われわれはBudd-Chiari症候群に対して，肝部下大静脈の閉塞の解除とともに，肝静脈閉塞の解除をはかることにより根治性が得られると考え，原則として直視下根治術を施行し，その成績についてはすでに報告してきた.

しかしながら，直視下に下大静脈を再建したにもかかわらず遠隔期に再狭窄をきたした症例をわれわれは経験した．再狭窄をきたす原因としては，肝部下大静脈での血液の鬱滞，血液の凝固性の亢進，症例1で用いた心膜patchの材質，再建した下大静脈への肝の圧排などが考えられる．このような再狭窄症例に対し，われわれはPTAの方法を応用し再開通を試みた．PTAの方法として，まず堅い閉塞部位に1本の細いguide wireを通してから，1本のballoon catheterを貫通させ拡張を行う．次いでsizeの大きい同様のcatheterを2ないし3本並列に挿入し同時に拡張させ，徐々に狭窄を解除する．さらにこのような拡張を数回反復させることでよりよい開存が得られる．補助手段として拡張直後から数日間，肝部下大静脈にcatheterを留置し同一のcatheterからのウロキナーゼの持続静脈内投与が有効だと考えられる．遠隔期の再閉塞の予防としてwarfarinなどの経口投与が必要である.

PTAは，一般的には膜様閉塞の場合には適応となりうるが，広範囲な閉塞の場合には困難なことが多い．そのような症例には直視下に下大静脈を再建することが必要である.

今回われわれは直視下根治術後の再狭窄に対し，PTAにより再開通が可能で，臨床症状も軽快させえた症例を経験した．またPTAは侵襲が少なく，安全性も高く反復施行が可能であった．しかし肝静脈を開通させることは不可能と思われた.

したがって，PTAを用いることにより症例2のように長期的な開存が得られる可能性もあるが，症例1のように再手術を行うまでの一時的な開存を得るにとどまる場合もある．すなわち，開存を得たのち一般状態の改善を待って再度根治術，またバイパス術などを行うことが可能と思われる．以上のことより下大静脈再建後の再狭窄に対する治療手段としてPTAが有効であると思われた.

結　語

Budd-Chiari症候群の直視下根治術後の肝部下大静脈再狭窄をきたした2例に対して，非観血的血管拡張術を施行し改善が得られた.

本論文の要旨は第27回日本消化器外科学会総会（米子）において発表した.

文　献

1) 川島康生，中尾量保：Budd-Chiari症候群に対する直視下根治手術．外科治療　42：333—339, 1980
2) 日本門脈圧亢進症研究会：食道静脈瘤内視鏡所見記載基準．日消外会誌　13：338—340, 1980
3) 中尾量保，宮田正彦，竹中博昭ほか：Budd-Chiari症候群の病態と治療．消外セミナー　18：229—240, 1985
4) 山極勝三郎：閉塞性静脈炎を有する肝標本供覧．東京医誌　20：16—21, 1906
5) 清水幸宏，宮本　巍，堀口泰範ほか：ブロッケンブロー法を応用したバルーンカテーテルによる下大静脈膜様閉塞部刺裂開術の経験．臨外　32：107—115, 1977
6) Eguchi S, Takeuchi Y, Asano K: Successful balloon membranotomy for obstruction of the hepatic portion of the inferior vena cava. Surgery 76：837—840, 1974
7) Jean WD, Bourne JT, Read AE: Treatment of hepatic vein and inferior vena cava obstruction by balloon dilatation. Br J Radiol 56：687—689, 1983
8) Yamada R, Sato M, Kawabata M et al: Segmental obstruction of the hepatic inferior vena cava treated by transluminal angioplasty. Radiology 149：91—96, 1983