日消外会誌　21（9）：2312～2315，1988年

慢性膵炎の膵管空腸吻合術術後の再燃に対する膵頭十二指腸切除術の1治験例

大阪大学第1外科
北川　透　宮田　正彦　中尾　量保　浜路　政靖
坂本　嗣郎　伊豆蔵正明　中村　正廣　中場　寛行
小川　法次　道清　勉　弓場　健義　川島　康生

A CASE REPORT OF PANCREATODUODENECTOMY FOR CHRONIC PANCREATITIS AFTER SIDE-TO-SIDE PANCREATOJEJUNOSTOMY

Tohru KITAGAWA, Masahiko MIYATA, Kazuyasu NAKAO, Masayasu HAMAJI, Tsuguo SAKAMOTO, Masaaki IZUKURA, Masahiro NAKAMURA and Yasunaru KAWASHIMA
The First Department of Surgery, Osaka University Medical School

索引用語：慢性膵炎再燃，膵管空腸吻合術，膵頭十二指腸切除術後

はじめに

慢性膵炎の激しい疼痛発作の繰り返しに対する治療方針に関してはいまだ多くの議論がなされている[1)~9)]．ことに，その外科治療に関しては慢性膵炎は良性疾患であるため膵機能温存の立場から膵切除術の適応は慎重でなければならない．しかし非膵切除術式を行い無効であった場合，再び非膵切除術式を選択するか，あるいは膵切除術式を選択するべきかは判断に苦慮するところである．今回われわれは6年前に膵管減圧術が施行された慢性膵炎の1例において，疼痛の再発に対し再手術として膵頭十二指腸切除術を行い，有効であったので報告する．

症　例

患者：41歳，男性，会社員．

主訴：心窩部痛．

家族歴：特記すべきことなし．

既往歴：6歳時に左鼡径ヘルニア根治術，17歳時に虫垂切除術．

飲酒歴：20歳頃よりビール2～3本/日，30歳以降1本/日

現病歴：30歳頃より心窩部痛が出現し，36歳時に慢性膵炎の診断を受けた．同年，他院において膵管空腸側側吻合術，膵結石摘出術および胆嚢摘出術を施行され，心窩部痛は消失していた．しかし術後もビール1本/日程度の飲酒は続き，40歳時より再び強い心窩部痛が出現した．Pentazocineなどの鎮痛剤の投与を2～3回/日程度の頻度で必要とし，内科的に疼痛のコントロールは困難であった．昭和61年5月6日（41歳時），外科治療目的に当科に入院した．

入院時現症：身長172cm，体重56kg．貧血，黄疸は認めず．腹部は平担・軟で，肝臓，脾臓および腫瘤は触知せず．右季肋部に強い圧痛を認めた．

入院時検査所見：血液検査所見では特に異常は認めず，腫瘍マーカーも正常値であった．経口的ブドウ糖負荷試験（oral glucose tolerance test：以下OGTT）で耐糖能は境界型を呈した．膵外分泌機能に関しては，pancreatic function diagnostant test（以下PFDテスト）は73.5%と正常域で，便中ズダンIII染色は陰性であった（表1）．

X線所見：腹部単純X線では膵全体，特に膵頭部において著明な石灰化像を認めた．Computed tomography（以下CT）では膵全体におよぶ結石像と径5mmの拡張膵管を認めた（図1）．Endoscopic retrograde cholangiopancreaticography（以下ERCP）では胆管は16mmに拡張し，膵管は膵体部途中まで拡張するもそこから尾側は造影剤が空腸に流出するため確認できなかった（図2）．血管造影においては特に異常所見は

＜1988年5月11日受理＞別刷請求先：北川　透
〒553　大阪市福島区福島1－1－50　大阪大学医学部第1外科

表1　入院時検査所見

RBC　465×10⁴ /mm³	GOT　7 U/l
WBC　8400 /mm³	GPT　26 U/l
Hb　15.1 g/dl	γGTP　87 U/l
Ht　44.9 %	ALP　194 U/l
Plt　29.3×10⁴ /mm³	LDH　194 U/l
	Total Prot.　7.2 g/dl
Ca　4.8 mEq/l	A/G比　1.7
Amylase　37 U/l	Total Bil.　1.2 mg/dl
Lipase　33 U/l	(Direct Bil.　0.4 mg/dl)
50g-OGTT：境界型	αFP　< 5 ng/ml
尿中　Amylase　34 U/日	CEA　3.7 ng/ml
糖（－）	CA19-9　37 U/ml
蛋白（－）	Elastase I　381 ng/dl
ケトン体（－）	
便中　SudanIII染色　（－）	
PFDテスト　73.5 %	

図1　腹部CT像：膵全体におよぶ結石像と径5mmの拡張膵管を認める．

認められなかった．

以上より慢性膵炎の膵石による疼痛の再発ならびに膵内胆管狭窄と診断した．膵全摘および部分膵自家移植術を計画したが，患者本人がこれを拒否したため，疼痛の再発する可能性のあることを説明の上，昭和61年5月14日，膵頭十二指腸切除術を施行した．

手術所見：上腹部正中切開にて開腹した．腹水は認めず，肝臓・脾臓は正常であった．胆嚢は前回の手術ですでに摘出されており，胆管は径1.7cmと拡張していた．膵臓は全体に硬く，膵頭部には3，4個の小指頭大の膵石を触知し，膵管空腸吻合は結腸後Roux-en Y法を用い膵臓の頭体部にかけて設けられていた．2/3幽門側胃切除術を施行し，膵頭部を切離後，膵断端より膵管内にカテーテルを挿入し，膵管造影を行った．膵体尾部の膵管は拡張を認めず，膵管空腸吻合は開存しており，その径は2cmであった．前回の手術の膵空腸吻合を温存し，消化管の再建は今永I法[10]に準じた．

病理組織所見：切除した膵臓は不規則な実質の脱落と強い線維化を認め，リンパ球浸潤および石灰化を伴い，典型的な慢性膵炎の像を呈していた（図3）．

術後経過：術後経過は良好で，術後1年においても鎮痛剤の投与は不要で，疼痛は全く消失している．また脂肪性下痢は認められず，便中ズダンIII染色は陰性

図2　ERCP：胆道および膵体部までの膵管の拡張を認める．
CBD: Common Bile Buct, MPD: Main Pancreatic Duct, J: Jejunum

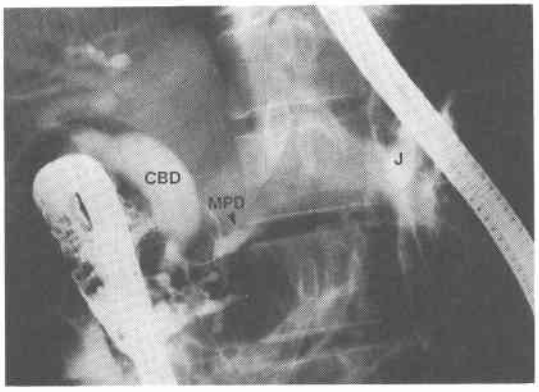

図3　病理組織所見（HE染色×90）：切除膵は不規則な実質の脱落と強い線維化を認め，リンパ球浸潤と石灰化を伴う．

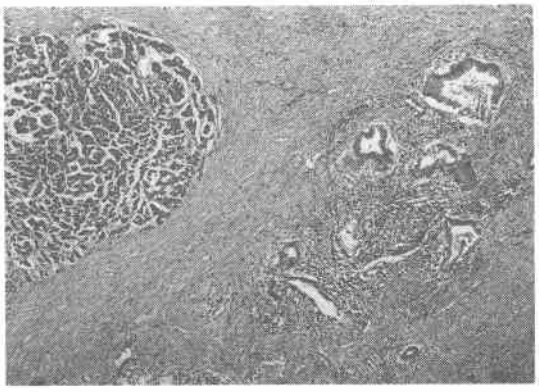

図4　経口糖負荷試験（50g）：術前・術後とも耐糖能は境界型を呈した．

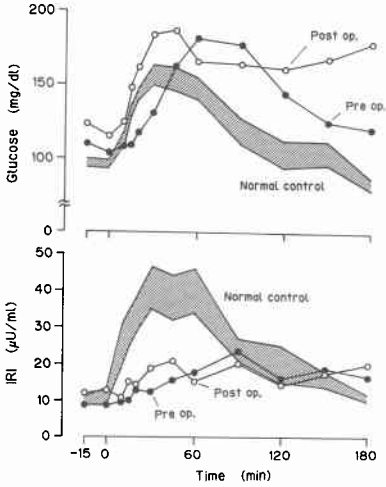

である．

術前および術後2カ月における50g-OGTTの結果を比較すると（図4），術前・術後とも耐糖能は境界型を呈し，血中インスリン値の基礎値は術前8.8μU/ml，術後12.1μU/mlであり，糖負荷後最高値は術前23.5μU/ml，術後20.9μU/mlであった．Insulinogenic indexは術前0.17から術後0.11と若干の低下を認めるが，術後も1日尿糖排泄量は測定感度以下であり，インスリンの投与は必要としていない．

術後1年においても，アルコールは摂取されておらず，疼痛の再発は認めていない．

考　察

慢性膵炎の外科治療に際しては，慢性膵炎自体が良性疾患であるため，疼痛の除去と膵機能の温存という2つの因子を両立させなければならない．したがって，その手術適応および術式の選択は十分に慎重でなければならない．教室ではこれまで慢性膵炎および膵石症に対して，内科的治療が無効な際，胆石症や膵嚢胞を合併しない場合には，疼痛除去のため膵管非拡張例には膵切除を行う方針をとってきた．しかし本症例は他院において行われた非膵切除術式すなわち膵管減圧術が有効であり，5年間無症状に経過した後に疼痛が再燃してきた．このような症状に対し再手術としていなる術式が有効であるか判断に苦慮した．

Prinzら[11]によれば，膵管空腸吻合術が膵管閉塞を伴った慢性膵炎の疼痛の再発に対して膵管の再ドレナージ術が71%に対して有効であった．またこれまで

表2　本邦における慢性膵炎に対する再手術の報告例
―膵管空腸側側吻合術後―

年齢 性別	再手術の理由	初回手術からの期間	再手術術式	再手術後の経過
26歳 ♀	疼痛	12年	乳頭・膵管開口部形成術	良好
27歳 ♀	胆石症	10年	膵管開口部形成術、胆嚢摘出術	良好
32歳 ♀	疼痛	7年	膵頭神経叢切離術	良好
48歳 ♀	疼痛 胆嚢炎	5年	膵頭神経叢切離術、胆嚢摘出術	良好
40歳 ♂	黄疸	5年9ヵ月	膵頭十二指腸切除術	良好
＊ 41歳 ♂	疼痛	5年	膵頭十二指腸切除術	良好（術後1年）

＊ 自験例

膵管空腸吻合術術後に慢性膵炎に対して再手術を行った症例は本邦では5例の報告[12)13)]がある（表2）．再手術の術式は，2例は膵管開口部形成術，2例は神経叢切離術，1例は膵癌を疑ったため行われた膵頭十二指腸切除術であった．再手術後の経過に関しては，その経過観察期間の記載はなかった．なお，これら5例はいずれも十分な膵管の減圧が得られなくなった症例であった．

本症例においては，ERCPにおいて膵頭部の主膵管に軽度の拡張が認められたが膵管空腸吻合からは造影剤はすみやかに流出し，また膵体尾部の膵管の拡張は認められず，膵管空腸吻合は十分に開存していた．以上より主膵管の拡張は膵管内圧の上昇によるものとは考えにくく，むしろ初回手術前に存在していた膵管拡張が一部残存しているのではないかと考えられた．したがって，今回の疼痛の再発の主たる原因は，膵全体に高度の石灰化が認められたことから，末梢の膵管におけるる膵石，蛋白栓などによる閉塞に基づく膵管内圧の上昇[14)]にあり，本症例では膵管減圧術だけでは疼痛の消失は期待できず，膵切除術の適応であると考えられた．膵頭部にとくに著明な石灰化が認められたが，膵頭十二指腸切除術は術後5年以上経過した症例における遠隔成績で疼痛の消失率は55.6～73%と報告されている[2)15)16)]．とくに本症例では高度の石灰化が膵全体にわたって認められるびまん型の慢性膵炎であることから，疼痛の再発を防ぐためには膵全摘術が必要であると考えられた．さらに，膵全摘術のみでは膵内外分泌機能の脱落は避けられないため，膵内分泌機能だけでも温存せしめる目的で同時に部分膵自家移植術[17)]を

行うことを計画した．しかし今回は患者本人が膵全摘術を受けることを拒否したため，石灰化が最も著明であった膵頭部を切除する膵頭十二指腸切除術にとどめた．

術後1年の時点において，疼痛の再発はなく，膵内外分泌機能は温存されており，本症例においては膵頭十二指腸切除術により現時点においては満足のできる結果が得られた．しかし残存する膵体尾部にも石灰化が存在しており，今後も引続き経過観察が必要であると考えられる．

結　語

膵管空腸側側吻合術術後に疼痛の再発をきたした慢性膵炎症例に対し，再手術として膵頭十二指腸切除術を施行した．術後1年の現在，疼痛は消失し，術前と同程度の膵内外分泌機能が温存されており有効であったと考えられた．

文　献

1) White TT, Hart MJ: Pancreaticojejunostomy versus resection in the treatment of chronic pancreatitis. Am J Surg 138：129—134, 1979
2) Sarles JC, Nacchiero MN, Garani F et al: Surgical treatment of chronic pancreatitis. Report of 134 cases treated by resection or drainage. Am J Surg 144：317—321, 1982
3) 土屋涼一, 山口　孝, 角田　司：慢性膵炎の手術適応と術式の選択．臨外　36：1599—1606, 1981
4) 宮崎逸夫, 小西孝司：慢性膵炎の手術適応と術式．消外　5：1404—1410, 1982
5) 水本龍二, 川原田嘉文：慢性膵炎に対する手術術式の選択と治療成績．外科治療　47：501—509, 1982
6) 羽生富士夫, 鈴木　衛：疼痛に対する対策—膵切除術．胆と膵　4：895—901, 1983
7) 渡辺栄二, 平岡武久, 加藤哲夫ほか：慢性膵炎の外科治療成績—とくに膵管非拡張例について—．日臨外医会誌　46：832—838, 1985
8) 加藤紘之, 阿部一九夫, 下沢英二ほか：慢性膵炎に対する新しい手術術式の開発・工夫—膵頭部部分切除兼膵体尾部完全遊離ドレナージ法—．外科治療　53：331—336, 1985
9) 佐藤寿雄, 宮下英士, 松野正紀ほか：慢性膵炎に対する手術適応と術式の選択およびその治療成績．外科診療　28：19—25, 1986
10) Imanaga H: A new method of pancreaticoduodenectomy designed to preserve liver and pancreatic function. Surgery 47：577—586, 1960
11) Prinz RA, Aranha GV, Greenlee HB: Redrainage of the pancreatic duct in chronic pancreatitis. Am J Surg 151：150—156, 1986
12) 佐藤寿雄, 宮川菊雄：慢性膵炎再手術と問題点．外科治療　50：8—13, 1984
13) 原田　昇, 土屋涼一, 山口　孝ほか：膵再手術の適応と術式の選択．外科治療　52：62—69, 1985
14) Sarles H, Sahel J: Pathology of chronic calcifying pancreatitis. Am J Surg 66：117—139, 1976
15) Gall FP, Mühe E, Gebhardt C: Results of partial and total pancreaticoduodenectomy in 117 patients with chronic pancreatitis. World J Surg 5：269—275, 1981
16) Moreaux J: Long-term follow-up study of 50 patients with pancreaticoduodenectomy for chronic pancreatitis. World J Surg 8：346—353, 1984
17) Miyata M, Nakao K, Izukura M et al: Segmental auto-transplantation of the pancreas. Jpn J Surg 17：41—46, 1987