日消外会誌　21（9）：2316～2319，1988年

膵管内色素注入により膵管破綻部を検出した膵性腹水の1例

茅ヶ崎徳洲会病院外科，大和徳洲会病院外科*
前川　貢一　　青木　重憲　　三輪　博久
所　　純二*　横田　光俊*

A CASE OF PANCREATIC ASCITES : IDENTIFICATION OF DISRUPTED SITE OF PANCREATIC DUCT BY INTRADUCTAL INJECTION WITH VITAL DYE

Koichi MAEKAWA, Shigenori AOKI, Hirohisa MIWA, Junji TOKORO* and Mitsutoshi YOKOTA*
Dept. of Surgery Chigasaki Tokushukai Hospital and Yamato Tokushukai Hospital*

索引用語：膵性腹水，慢性膵炎，仮性膵嚢胞

1. はじめに

慢性膵炎の合併症としては仮性膵嚢胞，膵性胸水および腹水などが挙げられるが，膵性腹水はまれな合併症で本邦での報告例も少ない[1)~3)]．また，その治療にあたっては膵管破綻部の検出が困難であることが多く，術式の選択に苦慮することが少なくない[4)]．著者らは術中膵管造影を行う際に色素を造影剤に混入して使用し，色素の漏出部位を直接確認することによって，膵管破綻部を検出し，膵空腸吻合術を行ったので報告する．

2. 症　例

患者：37歳男性．身長165cm，体重56kg．主訴：腹部膨隆，全身倦怠感，食欲不振．

既往歴：慢性膵炎．

現病歴：20年に及ぶアルコール歴があり，ウイスキーのボトルを半分から1本，毎日摂取しており，3年前から慢性膵炎の診断で入退院を繰り返していた．2カ月前から主訴が出現しはじめ，四肢がやせ細り腹部のみが次第に膨れてきたため入院した．入院時所見で，腹部は腹水のため極端に膨隆し，腹囲は91cmに達した．腹部腫瘤やクモ状血管腫は認められず，便潜血反応も陰性であった（図1）．

入院時検査：血清中アミラーゼ983IU/L，尿中アミラーゼ4,572IU/L，血清総蛋白5.7g/dl，血清アルブミン2.7g/dl，ヘモグロビン15.3g/dl，ヘマトクリット47%，白血球7,800/mm^2（分画正常），血糖値105mg/dl，BUN 8.3mg/dl，クレアチニン1.0mg/dl，ICG9%，プロトロンビン時間11.4秒（対照11.3秒），その他肝機能は正常．糖負荷試験で耐糖能は正常，甲状腺機能も正常であった．

図1　腹水のため腹部は極端に膨隆しており，四肢は低栄養のために痩せ痩せ細っている．

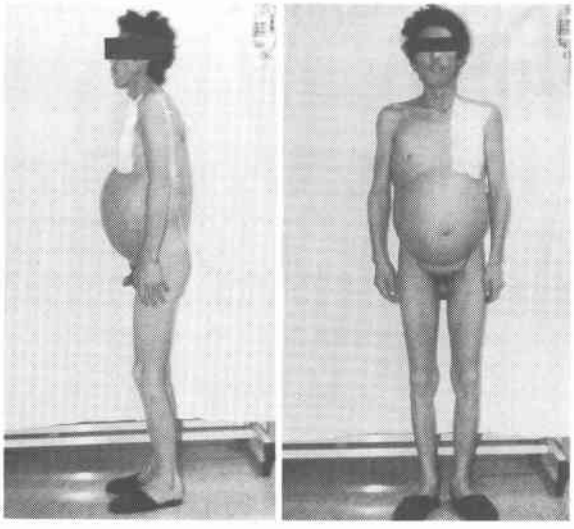

約10lの淡黄透明な腹水が貯留していたが，その腹水中のアミラーゼ値は31,031IU/L，蛋白4.5g/dl，アルブミン2.6g/dl，LDH 560IU/L，糖115mg/dl，総ビリルビン0.7mg/dlであった．比重は1,033，細菌培養陰性，細胞診にて炎症細胞のみで悪性細胞は認められず，

＜1988年5月11日受理＞別刷請求先：前川　貢一
〒253　茅ヶ崎市幸町14－1　茅ヶ崎徳洲会病院外科

細胞数は4,300/mm²（組織球86.5%，単球10.5%，顆粒球3%）であった．

画像診断：腹部 computed tomographic scan（以下CTと略記）にて多量の腹水が認められ，腹腔内臓器は中央に圧迫され，膵管の拡張が認められた（図2）．内視鏡的逆行性膵胆管造影（以下ERCPと略記）では膵管が総胆管分岐部から約1.5cmのところで途絶しており，体部および尾部の膵管は造影されなかった（図3）．上部消化管撮影および注腸検査では，腸管の周囲からの圧排像が認められるのみで，その他の病変はなかった．腹部超音波エコーでは大量の腹水は認められたが，膵に関する情報は全く得られなかった．

治療：長い慢性膵炎の経過と，高アミラーゼ，高蛋白の腹水所見から膵性腹水と診断し，中心静脈栄養法にて6週間保存的に治療した．しかし，症状の軽快が全く認められないため外科的に治療することになった．開腹すると，腸管および大網は一塊となって後腹膜に固定され，漿膜は肥厚していた．しかし，腹壁側の腹膜との癒着は全く認められなかった．膵は硬く萎縮しており，大網および周囲臓器の強い癒着がみとめられたがbursa omentalisには空洞が形成されておりWinslow孔と通じていた．膵頭部から尾部にかけて十分露出したが膵管破綻は明らかにできず，仮性膵嚢胞も認められなかった．そこで30%ウログラフィンにメチレンブルーを混入した造影剤を作り直接穿刺による膵管造影を行った．色素入り造影剤を膵管内に注入し始めると，色素の漏出が膵尾部上縁から認められ，直

図2　腹部CT．大量の腹水のため腹腔内臓器は中央部に圧排されており，膵管の拡張が認められる．術直前の腹水穿刺にて約10リットルの腹水が採取された．

図3　内視鏡的逆行性膵胆管造影．膵管が総胆管の分岐部から約1.5cmのところで途絶している（◀の部分）．胆道系には異常は認められない．

図4　30%ウログラフィンにメチレンブルーを混入した造影剤を膵管内に注入したところで，色素の漏出が認められる．この部位を十分剝離したところ，膵管と交通した破綻部が確認できた．

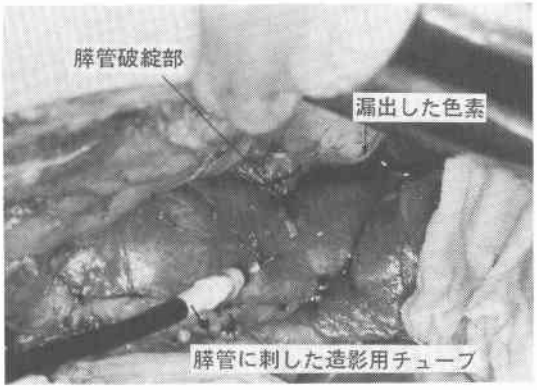

図5　術中膵管造影．膵管は膵頭部で完全に閉塞し数珠状に拡張しており，膵尾部から造影剤の漏出が認められる（▶の部分）．

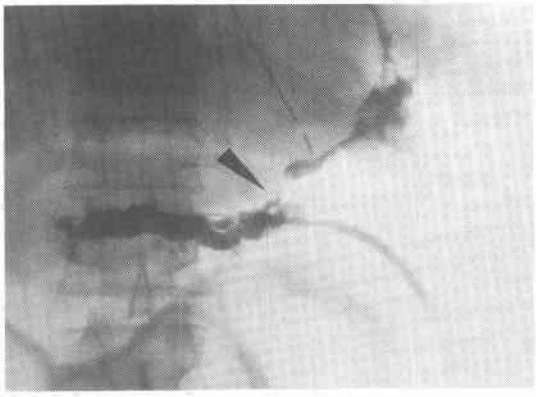

図6　膵空腸吻合．約45cmのRoux-Y loopを作成し，横行結腸間膜を貫いて結腸後を通し膵空腸吻合を行った．吻合法はcompleted pancreatojejunal anastomosisによる端々吻合とした．膵管の内腔の直径が約5mmにまで拡張していたため膵管内のカテーテル留置はしなかった．

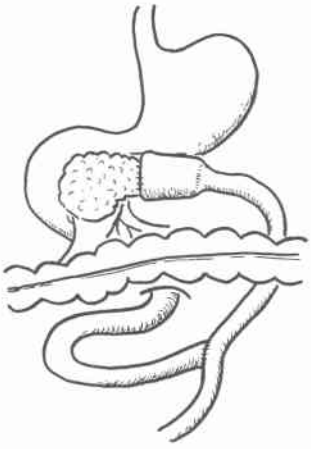

図7　術後1カ月の腹部で，腹水の再発は無く栄養状態は改善しはじめている．

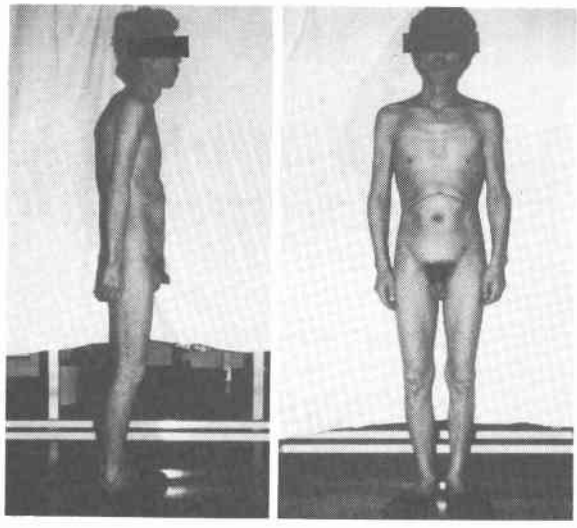

視下に膵管破綻部を確認することができた（図4）．

また，その造影写真では，膵管は膵頭部で完全に閉塞し，数珠状に拡張しており，やはり膵尾部に造影剤の漏出所見が認められた(図5)．そこで膵管破綻部を含めて膵尾部切除を行い，Roux-Y吻合による膵空腸吻合術を施行した(図6)．術後経過は良好で，血清蛋白は6.5g/dl，血清アルブミンは3.3g/dlまで上昇し，血清アミラーゼ値は正常化した．術後約1年の経過観察で腹水の再発はなく良好に経過している（図7）．

3. 考　察

膵性腹水の報告例は本邦ではまだ比較的少ない[1)~3)]．篠崎の報告では25例が挙げられているが膵性胸水を伴わない腹水のみの症例は17例である．さらに，これら25例のうち外科的治療を行っているものは8例にすぎない[3)]．

膵性腹水患者の60%以上は慢性アルコール性膵炎の既往を有しており，その原因として仮性膵嚢胞の破裂(60%)，慢性膵炎における膵管の破綻(15%)，その他に膵外傷，腫瘍などが挙げられているが，本症例は膵管の破綻に起因するものと考えられる．膵管破綻部からの膵液の漏出が，後腹膜腔内に起こると，膵液は縦隔を経て胸腔内に達し，膵性胸水となるが，膵液が直接腹腔内に漏出すると膵性腹水となり，さらにその刺激によって腹膜より滲出が起こり，大量の腹水が生じると言われている[5)]，膵液の漏出経路を明らかにするのは難しいとされているが，本症例では，膵液がbursa omentalisに漏出しWinslow孔を通って腹腔内に達したものと考えられる．

腹水中には20,000SU/L(SU/L×1.85=IU/L)以上のアミラーゼが含まれていることが多く，この刺激によって蛋白の漏出が腹膜から起こり腹水中の蛋白は2.5g/dl以上となることが多い．さらに血清中アミラーゼ値は正常から中等度上昇のみの場合がほとんどで，血清蛋白は低下しており，他の腹水疾患との鑑別診断は容易であるが，この症例は典型的な検査所見を示していた．

膵性腹膜の治療は数週間保存的に行い，効果のないものに対して外科的治療がが勧められている[6)7)]．しかし，保存的治療は短期的に見ると約50%に対しては有効であるが，長期的には再発率が高く，最終的には外科的治療が必要となることが多いと言われている[6)]．本症例では数週間に及ぶ保存的治療を行ったが全く効果が得られておらず，膵管の中枢側に閉塞がある場合は保存的治療を行うことは時間の浪費につながるのではないかと考える．外科的治療法はRoux-Y膵空腸吻合による内瘻化が最も望ましいとされており，外瘻化手術は合併症及び再発率が高く勧められない方法となっている[8)]．正しい術式を選択するにあたって最も重要なことは，膵液の漏出部の検出や膵管の閉塞状況を知っておくことである．もし，これらが不明の状態で手術を行った場合は有効な手術が行えず再発率が

50%にも達すると言われている[4]，膵管の状況を把握するためには，術前のERCPが効果的であるとされているが，本症例のように主膵管が完全閉塞し，術前のERCPや腹部超音波エコーで所見が得られない場合は，術中膵管造影に頼らざるをえない．しかし術中に線維化の強い膵および膵周囲組織の中で膵管破綻部を確認することは非常に難しいことである．そこで著者らは膵管内に色素を注入して，その漏出部位を直接確認することによって膵管破綻部を明らかにした．そして，この方法を用いることによって，適切な手術術式を選択することができた．

4. まとめ

膵性腹水の手術治療を行うにあたって，膵管内に色素を注入し，直視下に膵管破綻部を確認した．この方法は術中膵管造影と併用して行うことができるため簡便であり，特に術前のERCPや腹部超音波エコーが効果的でなかった場合は有効な検査法であると考える．

文献

1) 大友　晋，大木一郎，矢島通夫ほか：慢性膵炎に合併した膵性腹水の1例．Prog Dig Endosc 21：307—310，1982
2) 黒田　慧，仙波大石，永井秀雄ほか：膵性胸水，腹水．胆と膵　7：407—415，1986
3) 篠崎博嗣，中野逸郎，酒井好古ほか：膵性腹水を主徴とした慢性膵炎の1例．日消病会誌　83：1396—1400，1986
4) Levine JB, Warshaw AL, Falchuk KR et al: The value of endoscopic retrograde pancreatography in the management of pancreatic ascites. Surgery 81：360—362，1977
5) Stone LD: Pancreatic ascites. Br J Hospital Med 35：252—253，1986
6) Cameron JL, Kieffer RS, Anderson WJ et al: Internal pancreatic fistulas: Pancreatic ascites and pleural effusions. Ann Surg 184：587—593，1976
7) Variyam EP: Central vein hyperalimentation in pancreatic ascites. Am J Gastroenterol 78：178—181，1983
8) Smith RB, Warren WD, Rivard AA Jr et al: Pancreatic ascites: Diagnosis and management with particular reference to surgical technics. Ann Surg 177：538—546，1973