日消外会誌　21（9）：2324～2327，1988年

上腸間膜動脈内urokinase投与が有効であった食道離断・脾摘術後の門脈血栓症の1例

防衛医科大学校第2外科，海上自衛隊佐世保地区病院外科*
白石　祐之　米川　甫　島　伸吾　後藤　正幸*
牧山　隆雄*　田中　勧　尾形　利郎

A CASE OF PORTAL THROMBOSIS AFTER ESOPHAGEAL TRANSECTION AND SPLENCTOMY : ONE SHOT INJECTION OF UROKINASE TO SUPERIOR MESENTERIC ARTERY

Masayuki SHIRAISH, Hajime YONEKAWA, Shingo SHIMA, Masayuki GOTOH*, Takao MAKIYAMA*, Susumu TANAKA and Tosirou OGATA
The second department of surgery, National Defence Medical College Hospital
*Sasebo District Hospital of Japanese Maritime Self Defense Force

索引用語：門脈血栓症，食道離断脾摘術，ウロキナーゼ®の上腸間膜動脈内投与

はじめにに

食道離断，脾摘術後の門脈血栓症は重篤な合併症の一つである[1)~3)]．その原因として，脾摘後の腹部血行動態の変化，血液成分，血小板機能の変化，術中門脈カテーテル操作などが挙げられている[2)4)]．われわれは経腹的食道離断，血行郭清，摘脾術後に発生した肝内門脈血栓症に対して，上腸間膜動脈内にUrokinase 100万単位を投与し，血栓の消失をみた症例を経験したので報告する．

症　例

患者：K.I.，46歳，男．

主訴：吐血．

現病歴：昭和56年吐血で某病院に入院したが原因は不明であった．同年に肝生検で慢性肝炎の診断を受けた．昭和59年4月より肝機能障害のため当院に通院加療．この頃より肝右葉萎縮・左葉肥大・食道静脈瘤・脾腫などを認めた．昭和60年になって食道静脈瘤は増悪．門脈圧亢進症研究会の基準[5)]によるとLm, F_2, Cw, RC（＋）の所見となり，また脾機能亢進も著明となったので同年10月，手術目的で当院に入院した．

既往歴：昭和45年に肝機能障害，十二指腸潰瘍を指摘され，内服治療を受けていた．

入院時現症：意識明瞭，眼瞼結膜に貧血はなく眼球の黄染もない．腹部平担であるが肝左葉を心窩部で4横指，脾臓を左乳腺上肋骨弓下4黄指触知した．

入院時検査成績：肝機能障害はChild分類でAと判定され，ICG R-maxも2.44と良好であった．HBs抗原は陽性，凝固系もプロトロンビン時間13.2秒，ヘパプラスチンテスト72.3%とほぼ正常であった（表1）．

腹腔動脈造影では，脾動脈は拡張蛇行を示し，肝動

表1　入院時検査成績

血算		一般生化学	
Hgb	14.8g/dl	TP	5.8g/dl
Hct	42.4%	A/G	2.0
RBC	46×10^4/mm^3	T-Chol	136mg/dl
Plate	7.2×10^4/μm^3	GOT	41KU
凝固能		GPT	60KU
PT	13.2秒	CH-E	0.8ΔpH
APTT	58　秒	T-Bil	1.0mg/dl
HPT	72.3秒	D-Bil	0.6mg/dl
ICG R15	8.0%	ZTT	9.8U
Rmax	2.44	TTT	2.6U
K値	0.075	α-Feto	(−)
HBs	Ag(+)　Ab(−)	Ouchterlony法	
HBe	Ag(−)　Ab(−)	CEA	(−)
		Sandwich法	

＜1988年6月8日受理＞別刷請求先：白石　祐之
〒359　所沢市並木3－2　防衛医科大学校第2外科

脈のcork-screw signは明かでなく，肝内にhepatomaを疑わせる所見は認められなかった．静脈相で脾門部の短胃静脈系の側副路が造影されたが，腎静脈・後腹膜への側副路は認められなかった．

Prostagrandin E-1 20μgを使用した上腸間膜動脈造影の動脈相には異常なく，門脈相では門脈の壁はスムースで，右枝については二次分枝まで追うことができたが，門脈左枝は描出不良であった．左胃静脈への逆流は認められなかった．

図1　術前のエコー像．肝内門脈枝内に血栓などの異常を認めない．

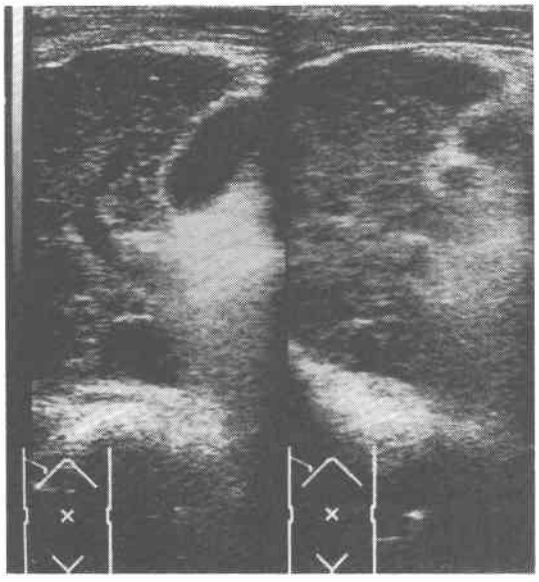

図2　術後2週のエコー像．門脈右枝内に明瞭なhigh echo densityを認め(→)，術後門脈血栓症を疑った．

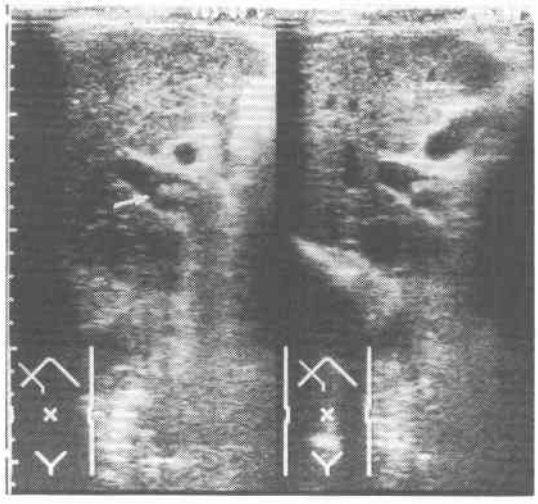

術前のエコ（Aloca SSD-280）では，肝内の門脈枝，肝静脈枝に血栓などの異常は認められなかった（図1）．

手術所見：昭和60年11月6日，上腹部正中切開で開腹．肝は結節状で硬く右葉の萎縮，左葉の肥大，巨脾（1,200g），および脾動静脈の著明な拡張蛇行を認めた．術前の血管造影で認められたように脾門部より短胃静脈系・胃底部に至る側副血行路が発達していた．門脈圧を測定するためFr-6のアトムチューブを上腸間膜静脈の末梢枝より門脈本幹方向へ挿入し，閉腹直前までの3時間半留置した．手術は摘脾，胃上部および腹部食道周囲の血行郭清，EEAによる食道離断を行った．術中出血量は250mlであり輸血は行わなかった．門脈圧は開腹直後270mmH_2O，開腹直前190mmH_2Oであった．

術後経過：術後2週まで経過良好であったが，徐々にGOT・GPTの上昇を認めた．術後2週の腹部エコーにおいて門脈右枝内に明瞭な高エコーレベルを認め(図2)，術後門脈血栓症を疑った．術後1週より血栓症予防のためにアスピリン（500mg/日）を投与していたが，この時点でペルサンチン（300mg/日）の投与を開始するとともにウロキナーゼ®36万単位で3日間全身投与した．術後3週目のエコーでは右門脈の後枝分岐部にも血栓が認められ，4週目ではさらに門脈本幹方向に成長していた（図3）．そこで術後42病日にSeldinger法により上腸間脈動脈内にウロキナーゼ®

図3　術後4週のエコー像．血栓は更に門脈本幹方向に成長している（→）．

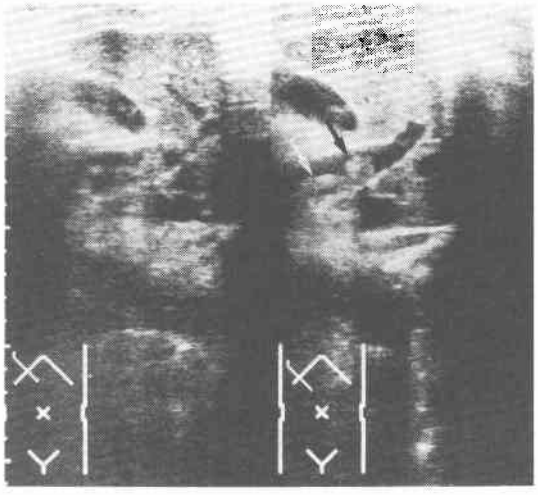

100万単位をProstagrandin E-1 20μgとともに投与した．同時に行った上腸間膜動脈造影の門脈では肝内門脈枝は左右ともに描出不良で血栓像は明らかでなかった．ウロキナーゼ®投与翌日のエコーで血栓は縮小傾向を示し，投与1週間後のエコーで血栓は消失した(図4)．

肝機能の推移と血栓の消長とは明らかな相関を示さなかったが，ウロキナーゼ®動注治療とともにGOT・GPTは減少傾向を示した（図5）．経過中ビリルビンは高値を示さなかった．血小板数は40～50万の間を推移し，プロトロンビン時間などの有意の変動もなかったが，新鮮凍結血漿投与にもかかわらずAnti thronbin III（以下AT-III）は17mg/dlと低値を示していた．このAT-IIIの低値が摘脾による諸因子と共に血栓形成に関与している可能性もあると考えて，ワーファリンを初回30mg，翌日より5mgを投与し，トロンボテストで25%程度の抗凝固療法を施行した．

図4　Urokinase投与1週後のエコー像．血栓は完全に消失している．

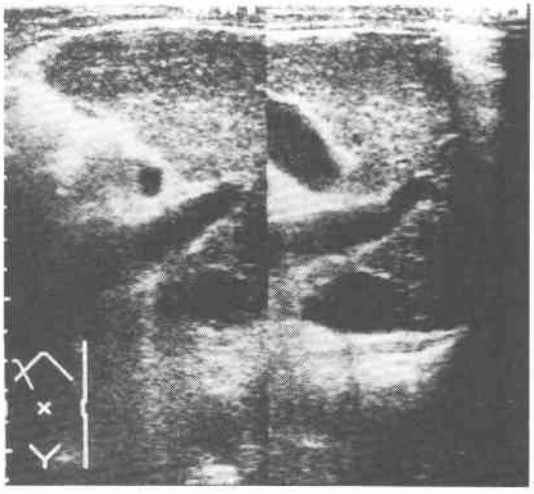

図5　術後経過表

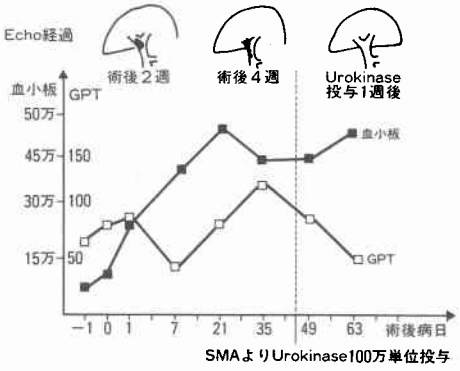

本例は術後80病日に退院し，現在（術後14カ月）まで血栓の再発は認められない．

考　察

食道離断および脾摘後の上腸間膜静脈，門脈系の血栓症の頻度はまれなものではないと考えられる．しかし，その診断は必ずしも容易でなく，その治療の遅れは時に腸壊死・肝不全などの重篤な病態を引き起こすことが知られている[1)4)6)]．腹部エコーは本症の診断に最も有効な手段と考えられるが，肝内門脈血栓症の所見に関してはいまだ報告が少ない．

門脈血栓症の発生原因としては摘脾による血行動態・血液成分の変化，手術操作，血小板機能，門脈系の感染などが知られている．杉浦らは門脈血栓形成の重要な因子として術中の門脈系への侵襲を挙げ，門脈系のカテーテル操作を経上腸間膜静脈でなく脾静脈より行った群では血栓形成は121例中1例もなかったと述べている[2)7)]．

本症例の門脈血栓症の原因はあきらかでないが，門脈圧測定のためカテーテルを上腸間膜静肺内分枝内より門脈本幹方向に3時間半留置しており，その留置時間が長かったことが血栓形成の一因となっていると考えられる．本症例の術後の血小板数は40～50万で推移し，一般凝固能検査でもとくに凝固亢進状態を示さなかったが，AT-IIIは低値を示した．肝硬変の患者においては，AT-IIIの低値は術前より予測されるところであり，術後の凝固亢進を監視するためにはAT-III・α_2-plasmin inhibitorなどの検査も行う必要があろう．

本例ではエコーにより門脈血栓の成長および消失を経過観察できたが，血栓のエコー像は比較的明瞭で均一な高エコーレベルを示した．肝内門脈血栓症のエコー像については報告が少ないが，竹内ら[8)]は比較的新しい血栓や凝血は低エコーレベルのことが多いと述べている．一方，Ivatryら[9)]は新鮮な血栓のエコー像は高エコーレベルであると反対の結果を報告している．本症例の血栓は新鮮例と考えられたが，そのエコー像は後者に近いものであった．すなわち器質化した血栓のみでなく線溶療法が奏功するような新鮮な血栓でも高エコーレベルのこともあり，門脈血栓のエコー像にかかわらず強力な線溶療法はまず試みられるべきと思われる．

また，本来肝硬変食道静脈瘤の患者は術前から血栓準備状態にあり，これに門脈系への手術操作を加える

ので，門脈血栓を形成する可能性が他疾患に比べて高いと思われる．したがって肝硬変患者においては，術後肝機能の悪化がみられた場合には，腹部エコーを行うことは，その鑑別診断上重要なことと考えられる．

最後に門脈血栓症に対する治療療に関して，本例ではSeldinger法にて上腸間膜動脈内にウロキナーゼ®100万単位をProstagrandin E1 20μgと共に投与することによって著効を得ることができ，出血などの副作用は認めらなかった．

著者らは高エコーレベルを示すような門脈内血栓を，ウロキナーゼ®を上腸間膜動脈より動注する方法で消失させることができた経験より，本法は有効な手段と考えている．

結　語

食道離断術・脾摘術後に発生した門脈血栓症をエコーで経過観察し，保存的療法が奏功した1例であったので報告した．

文　献

1) 山名秀名，掛川暉夫，小深山盛一ほか：食道静脈瘤における直達手術後の門脈血行の変化．日消外会誌 15：1174—1180，1982
2) 杉浦光雄，八木義弘，二川俊二ほか：食道静脈瘤に対する合併手術としての摘脾とその影響．消外 6：1821—1826，1983
3) 永川宅和，宮崎逸夫：経胸的食道離断後，腸間膜血栓症を来した稀有な1例．外科診療 23：1502—1505，1981
4) 鬼束淳義，日野晃昭，尾関　豊ほか：門脈圧亢進症における脾摘後の腹部血管像の変化．日消外会誌 17：890—894，1984
5) 門脈圧亢進症研究会編：食道静脈瘤電視鏡所見記載基準．肝臓 21：779，1980
6) Millar EM, Hagedorn AB: Result of splenectomy: A followup study of 140 conservative cases. Surgery 134：815—822，1951
7) 杉浦光雄：門脈圧亢進症．本木誠二監修．現代外科学大系．第40巻．東京，中山書店，1970，p349—352
8) 竹内和雄，橋本光代，中島正男ほか：肝内門脈血栓の超音波像．超音波医 11：219—225，1984
9) Ivatory R, Rhoman M, Lankin DH: Ultrasonography in the diagnosis and management of post-venoraphy thormbosis of the portal vein. J Trauma 25：362—365，1985