日消外会誌　21（9）：2328～2330，1988年

腸軸捻転を伴った腸管逆回転症の1例

山口大学第1外科，*済生会山口病院外科，**東北大学胸部外科
藤原　敏典　　大原　正巳　　古川　昭一*
江里　健輔　　毛利　　平**

A CASE OF REVERSED ROTATION WITH INTESTINAL VOLVULUS

Toshinori FUJIHARA, Masami OHARA, Shoichi FURUKAWA, Kensuke ESATO and Hitoshi MOHRI
The First Department of Surgery, Yamaguchi University School of Medicine

索引用語：腸管逆回転症，腸軸捻転，Laddの手術

はじめにに

腸管逆回転症は腸回転異常症の1型であり，その頻度は全腸回転異常症の約4％にすぎない[1]．われわれは間欠的に腹痛，胆汁性呕吐をきたしていた腸管逆回転症の1例を経験したので報告する．

症　例

患者は6歳8カ月の男児．腹痛，胆汁性呕吐を主訴として来院した．家族歴には特記すべきことはない．既往歴として生後75日目に肥厚性幽門狭窄症と診断され，保存的治療を受けたことがあった．

現病歴：2歳のころより時々呕吐，腹痛をきたし，自家中毒症と診断されていた．6歳2カ月より頻回に胆汁性呕吐，上腹部痛をきたすようになり3カ月間で6kgの体重減少があった．

入院時所見：体重16kg，身長118cm，全身状態は良好であった．腹部には膨満なく，軟で圧痛はなかった．腸雑音は正常であった．心肺に異常はなかった．肝は触知されなかった．

検査成績：末梢血では赤血球数417×10^4/mm^3，ヘモグロビン11.4g/dl，ヘマトクリット33.5％，白血球数2,600/mm^3であった．血清蛋白は5.7g/dlであった．その他の一般生化学検査では異常なかった．

検査所見：腹部立位単純写真では，上部小腸に著明な拡張がみられた（図1）．胃十二指腸透視では十二指腸の水平部と思われる部で狭窄がみられ，その口側は著明に拡張していた．狭窄部以下の小腸はcork screw状になっていた（図2）．上部消化管透視にひきつづいての大腸透視で回盲部の位置は明確ではないが結腸は左方に偏在し正常な右結腸の走行がみられないため腸回転異常が疑われた（図3）．以上により軸捻転を伴った腸回転異常症の診断のもとに手術を施行した．

図1　腹部立位単純写真．上部小腸に著明な拡張がみられた．

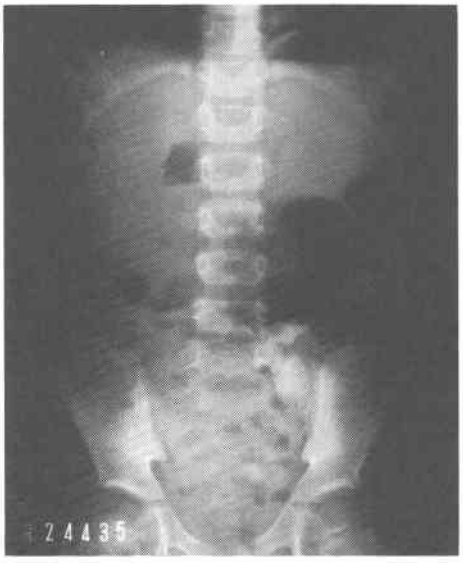

手術所見：全身麻酔下で上腹部正中切開により開腹した．胃および十二指腸は著明に拡張し，小腸は上行結腸とともに180度時計方向に軸捻転していたが循環障害はなかった．捻転を解除すると上腸間膜動脈は横行結腸の前方，十二指腸の背側に存在しており回盲部は右上方に移動した（図4）．大網は乏しく横行結腸への付着はなかった．以上によりreversed rotation

＜1988年5月11日受理＞別刷請求先：藤原　敏典
〒755　宇部市大字小串1144　山口大学医学部第1外科

図2　胃十二指腸透視．十二指腸の水平部と思われる部で狭窄がみられ，以下の小腸はcork screw状(矢印）になっていた．

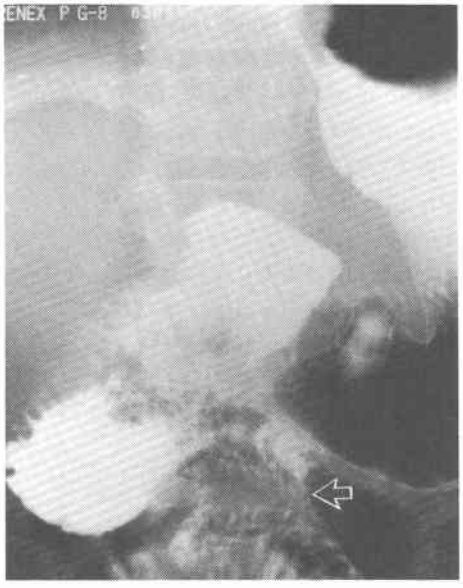

図3　大腸透視．右結腸の走行異常がみられた．

(retroarterial rightsided cecum)と診断した．癒着を剝離した後，腸管をnonrotationの位置とするいわゆるLaddの術式を施行し虫垂切除を加えた（図5）．

術後経過は良好で術後11日目に退院した．

図4　術中写真（捻転解除後）．十二指腸（白矢印）は横行結腸（黒矢印）の前方に位置していた．

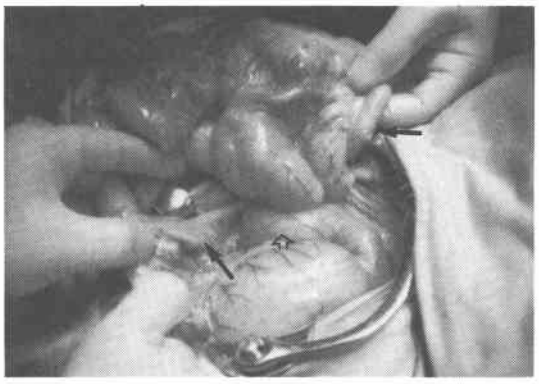

図5　術中所見（模式図）

捻転解除時　　終了時

考　察

腸管逆回転症は胎生期における腸管の腹腔内への還納過程において何らかの機転で正常とは逆に時計方向に回転したために生じた異常である．その機序に関してEstradaら[2]は回転の方向のみならず，腹腔内への腸管の還納の順序によるとし，retroarterial colon typeとliver and entire colon ipsilateral typeに分類した．すなわち，生理的臍帯ヘルニアの状態にあった中腸がまず正常に反時計方向に90度回転し，次に180度時計方向に逆転し腹腔内に還納される．この際，後動脈部（cecocolic loop遠位部中腸）が先にはいれば横行結腸が十二指腸と上腸間膜動脈の背側に位置し，retroarterial colon typeとなり，前動脈部（duodeno-jejunal loop近位部中腸）が先にはいれば小腸が下行結腸を右方に圧排し，liver and entire colon ipsilateral typeとなるとした．しかし，これに対してはHallerら[3]は将来，脾弯曲部に相当するはずのposterior retention bandの位置異常が本症の発生に重要である

と述べている．またAmir-Jahed[4]は腸管逆回転症の実体は十二指腸が完全に上腸間膜動脈の前方に位置し，空腸起始部が左方に偏位していることとし，結腸と上腸間膜動脈との位置関係によりprearterial typeとretroarterial typeとに分類し，さらにこれらをright-sided cecumとleft-sided cecumとに分けた．自験例では十二指腸が上腸間膜動脈の前方に，横行結腸が上腸間膜動脈の後方に位置し，盲腸が右側に存在していたことによりAmir-Jahedの分類におけるretroarterial right-sided cecum typeに相当すると判断した．

腸管逆回転症の頻度は，Aldrigeら[1]によれば全腸回転異常症の約4％とされ，本邦では日本大学第1外科教室での61例中4例（6.5％）の報告がある[5]．また中国四国地区17施設における昭和40年から61年までの小児腸軸捻転症の集計では腸軸捻転をきたした腸回転異常症144例のうち腸管逆回転症は4例（2.8％）にすぎなかった．

男女比に関しては，Scobieらの報告[6]では1：2で女性に多いとされている．しかし，松岡ら[7]は欧米報告例の集計では男女差はなく，本邦報告21例のうち性別の明らかな12例中11例が男性であったと報告している．

腸管逆回転症としての診断は通常困難であり，本症例のように腸回転異常症として開腹されることが多い．しかし，left-sided typeでは注腸造影により診断は可能であり，retroarterial typeでは注腸造影とくに側面像で診断は可能となる．さらに上腸間膜動脈造影を併施すれば診断はより確実となる．したがって腸回転異常症を疑った場合少なくとも側面像を含む注腸造影は必要であろう．自験例では上部消化管透視に引き続いて大腸造影を施行したが，本症と診断できず，側面像を含む注腸造影を行うべきであったと思われる．

手術術式についてはEstradaら[2]は結腸を上腸間膜動脈後方のトンネルから剝離し，腸管を反時計方向に360度回転させて解剖学的に正常な位置に戻してトライツ靱帯を形成し結腸を固定する方法を発表している．一方Casebolt[8]は中腸をnonrotationの位置で固定するいわゆるLaddの術式を発表している．本邦では後者の術式を行った例が多く，いずれも予後は良好と報告されており[5)7)9)]自験例もLaddの術式を施行した．剝離は比較的容易であり，nonrotationの位置にした際の腸管のねじれはなかった．Laddの術式で通過障害は十分解除されておりEstradaら[2]のいうtotal correctionを行うまでの必要はないと考えられる．

Nonorotationの患者が軸捻転をきたした場合reversed rotationと同様の形態を呈することがありうる．Estradaら[2]は胎児期に大網が横行結腸に付着する以前に軸捻転をきたした場合を除いてnonrotationの場合は大網の横行結腸相当部への付着があるのに対しreversed rotationでは大網は横行結腸に付着しないとしている．自験例でも大網は横行結腸に付着しておらず大網の発育も乏しかった．

おわりに

6歳男児の腸軸捻転を伴う腸管逆回転症に対しLaddの手術を行い良好な結果を得たので報告するとともに若干の文献的考察を加えた．

本症例の要旨を第25回日本小児外科学会中国四国地方会で発表した．

文　献

1) Aldridge RT: Intestinal malortation in the adult. N Z Med J 60：420—423, 1961
2) Estrada RL, Gurd FN: Surgical correction of reversed rotation of the midgut loop. Surg Gyencol Obstet 114：707—717, 1962
3) Haller JD, Morgenstern L: Anomalous rotation and fixation of the left colon. Am J Surg 108：331—338, 1964
4) Amir-Jahed AK: Classification of reversed intestinal rotation. Surgery 64：1071—1074, 1968
5) 石川貞利，岡部郁夫，石原通巨ほか：腸管逆回転症の4治験例．日小児外会誌　22：886—891, 1986
6) Scobie WG: A case of reversed rotation presenting as duodenal ileus. Br J Surg 56：709—711, 1969
7) 松岡　潔，三原康生，伊藤保憲ほか：腸管逆回転症（Reversed Rotation）の1例．日小児外会誌　21：89—102, 1985
8) Casebolt BT: Reverse rotation of the midgut in the adult. Missouri Med 62：220—205, 1965
9) 藤田　渉，重本広定，西本隆重ほか：小腸軸捻転を伴った腸管逆回転症の1例．小児外科　15：1573—1578, 1983