日消外会誌　21（9）：2331～2334，1988年

S状結腸癌手術直後に腸型Behçet病を併発した1例

金沢大学第2外科，*同　中央検査病理部
鎌田　徹　山口　明夫　伏田　幸夫
石田　哲也　加藤　真史　関野　秀継
小坂　健夫　宮崎　逸夫　寺畑信太郎*

A CASE REPORT OF THE DEVELOPMENT OF INTESTINAL BEHÇET DISEASE IMMEDIATELY AFTER SIGMOIDECTOMY FOR SIGMOID CANCER

Tooru KAMATA, Akio YAMAGUTI, Satio FUSIDA,
Tetuya ISHIDA, Masashi KATOU, Hidetugu SEKINO,
Tateo KOSAKA, Ituo MIYAZAKI and Shintarou TERAHATA*
2nd Department of Surgery and Central Clinical Lavoratory*,
Kanazawa University School of Medicine

索引用語：S状結腸癌，腸型Behçet病

はじめに

Behçet病の中で腸型Behçet病と呼ばれる1病型は，穿孔，消化管出血をきたしやすく，致死的となる場合が少なくない[1]．

今回われわれは不全型Behçet病に合併したS状結腸癌の根治手術直後に結腸型Behçet病を初発した症例を経験したので報告する．

症　例

患者：45歳，男性．

家族歴：特記すべきことなし．

既往歴：昭和44年口腔内アフタ，昭和52年両下腿結節性紅斑様皮疹，昭和56年虹彩毛様体炎出現し，不全型Behçet病の診断を受けていた．ステロイドは昭和61年6月に1日15mgのプレドニンを1週間投与されたことがあるが，以降投与されていない．

現病歴：昭和61年9月当院皮膚科で便潜血陽性を指摘され，当科紹介された．

注腸所見：S状結腸に直径約2cmの不整な隆起性病変を認めた．盲腸から下行結腸には潰瘍などの異常所見は認められなかった（図1）．

大腸内視鏡検査：S状結腸に山田II型の不整な易出血性の隆起性病変を認め，生検にて高分化型腺癌と診断された．他の大腸には異常を認めなかった（図2）．

入院時現症：上口唇に2個，下口唇に1個のアフタ，両下腿に無痛性の結節性紅斑様皮疹を認めたが，陰部潰瘍および眼症状は認めなかった．

入院時検査成績：C reactive protein（CRP）は軽度上昇するも白血球数，免疫グロブリン分画は正常範囲であり，貧血も認めなかった（表1）．

入院時経過：S状結腸癌の診断にて昭和61年11月14日手術施行した．手術所見は$H_0P_0N_0S_1$，Stage II（大腸癌取扱い規約による[2]）で，R_2リンパ郭清を伴うS状結腸切除術が行われた．視診，触診上回盲部および他の腸管には異常を認めなかった．術後腹部所見では，左下腹部に軽度の圧痛を認めるのみで，ドレーンは漿液性で全身状態も良好であったが，術後5日目に40℃近くの発熱および術後9日目には核の左方移動を伴う高度の白血球上昇を認めた（図3）．また術前には認められなかった舌のアフタ（図4上），陰嚢潰瘍（図4下）の出現がみられた．この間の腹部単純X線写真では右側結腸に中等度のガス像を認め，computed tomography（CT）では膀胱直腸窩に少量の貯留液を認めるのみで明かな感染源は認めず，ドレーンの位置も良好であった．しかし縫合不全あるいは腹腔内微小膿瘍を完全に否定しえないため，術後9日目に再開腹した．腹水は少量，漿液性であり，吻合部は正常で縫合不全は認められなかったが，上行結腸から横行結腸にかけて

＜1988年4月13日受理＞別刷請求先：鎌田　徹
〒930-03　富山県中新川郡上市町横法音寺20

図1　注腸透視．盲腸から直腸には，S状結腸の不整な隆起性病変（矢印）以外異常は認められない．

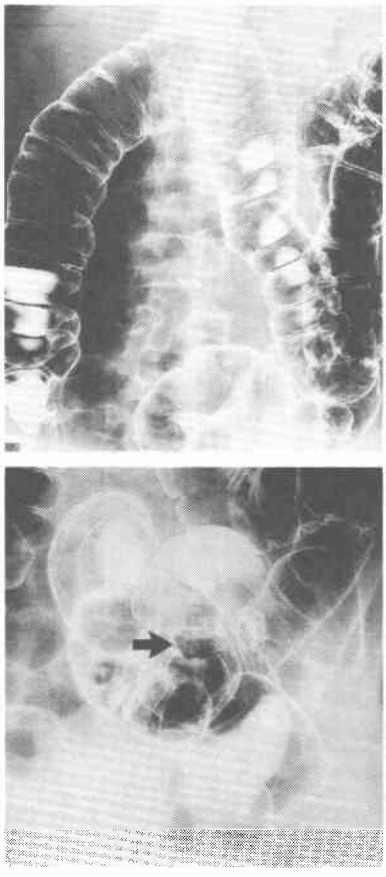

図2　S状結腸癌の内視鏡像（上）とその組織像（下，H-E染色，×175）．高分化型腺癌を示す．

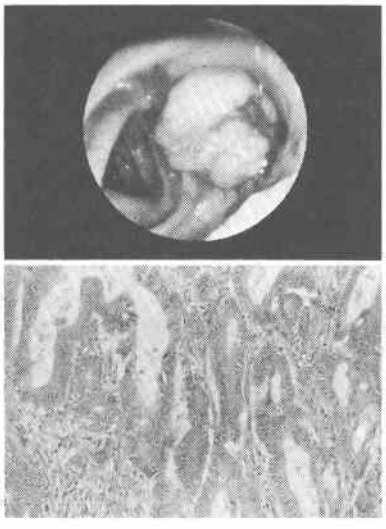

表1　入院時検査成績

RBC	418×10⁴	T.Protein	7.0g/dl
Hb	12.1g/dl	GOT	13IU/l
Ht	36.8%	GPT	5IU/l
PLT	55.7×10⁴	LDH	195IU/l
WBC	8400	CRP	1.1mg/dl
IgG	1363mg/dl	AFP	10>ng/ml
IgA	314mg/dl	CEA	1.0>ng/ml
IgA	68mg/dl	HCG	4.0>mIU/ml

図3　臨床経過

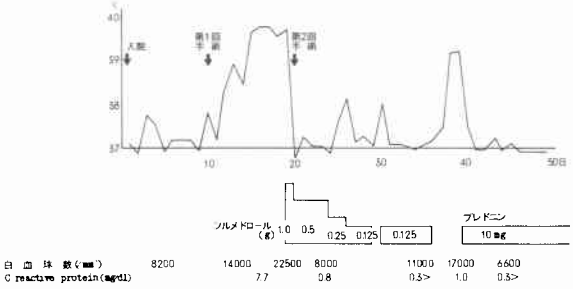

図4　舌のアフタ（上，矢印）と陰嚢潰瘍（下，矢印）．

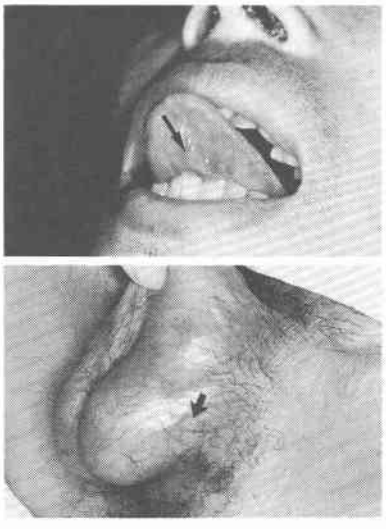

多発性潰瘍を認めたため腸管Behçet病と診断した．肝弯曲部の潰瘍は腎被膜に穿通し，一部の潰瘍は壁が菲薄化し，穿孔の危険性があることより潰瘍部を含む右半結腸切除術を施行した．

切除標本では，肝弯曲部に最大4.5×3.0cmの穿通性潰瘍をはじめ上行結腸から横行結腸にかけて10個の潰瘍を認めた（図5）．肉眼的に潰瘍は辺縁が明瞭で，粘膜の集中像を認めず，いわゆるpunched outの外観

図5　切除標本（上）とそのシェーマ（下）．上行結腸から横行結腸にかけて，punched out の外観を呈する10個の潰瘍が認められる．

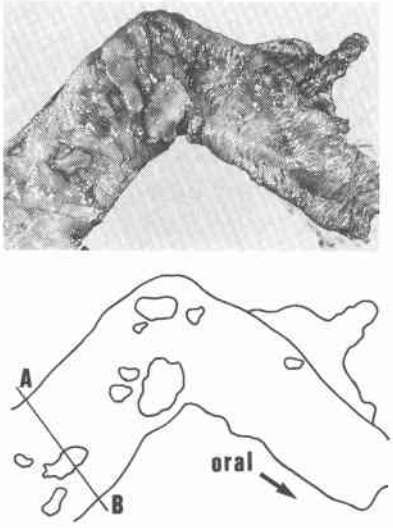

図6　図5A～B部分のルーペ像（上）と潰瘍底の強拡像（下，H·E染色，×100）．好中球浸潤が著明で，肉芽腫を認めない．

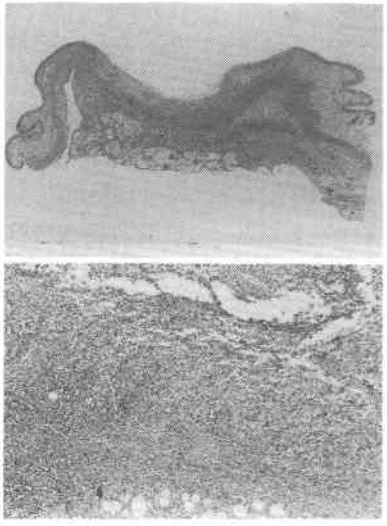

を呈していた．結腸間膜と潰瘍の部位との間には関係がなかった．

病理組織学的には，ul1からul4の潰瘍で，肉芽腫を認めず，好中球浸潤が著明な非特異性炎症像であった（図6）．潰瘍周辺粘膜には再生上皮を認めず，渡辺ら[3]の分類では壊死型に相当すると思われる．また潰瘍部の血管は閉塞性血管炎の像を呈していた．

第2回目手術当日にソルメドロールを1g，その後減量し，いったん中止したが，38℃の発熱，白血球上昇，血沈亢進がみられたため再びステロイドにて治療を行った．その後も再びステロイドにて39℃の発熱をみたためステロイドの長期投与が必要と考え，プレドニン1日10mg経口投与に切り替えた．その後白血球は正常範囲となり，CRPも陰性化し，術後注腸透視でも吻合部は正常で，残存大腸に潰瘍を認めなかったため退院となった．陰嚢潰瘍，口腔内アフタは退院時には消失していた．

考　察

Behçet病の病因[4)~6)]には，ウイルス説，免疫異常説，遺伝素因説などがあり，いまだ明かにされていない．その他第2次世界大戦後に患者が急増したこと，精神的葛藤および月経など何らかのストレスによってBehçet病の誘発あるいは急性憎悪がみられることより，公害も含めた環境因子もBehçet病の病因に関係していると考えられる．

Behçet病の診断は，現在決定的な手段がないため，厚生省特定疾患ベーチェット病調査研究班作成の主症状の組合せによる診断基準に基づいて行われているのが現状である．またBehçet病に起因する腸管病変がみられることがあり，その頻度はBehçet病の数%[7)]と比較的まれである．

腸型Behçet病と鑑別すべき疾患として，ステロイド潰瘍，抗生剤による偽膜性大腸炎，単純性潰瘍，クローン病および潰瘍性大腸炎などがあげられるが，本症例はステロイドの既往が5カ月前であること，抗生剤の種類，臨床経過および病理組織学的検索より，腸型Behçet病として矛盾しないと思われる．腸型Behçet病の潰瘍の肉眼所見は渡辺ら[3)]によれば，小腸では潰瘍辺縁が鋭く，punched out型の潰瘍であるが，大腸では潰瘍縁が不規則で，潰瘍堤の形成がみられるとしているが，本症例の大腸潰瘍は，むしろ小腸の肉眼所見に類似していると考えられる．

発生部位は，80%が回盲部であり，本症例のような上行結腸から横行結腸のみに潰瘍が認められるのは1%と少ない[1)]．

腸型Behçet病の外科的治療例をみると，穿孔性腹膜炎にて手術される例が約50%と多く，再燃，縫合不全，瘻孔などの術後合併症も多くみられ，唯一Behçet病に対して確実な有効性を示すステロイドも術後縫合不全，易感染性，などの問題があり，その診断，治療

には多くの解決されねばならない問題点がある．これに関して，青井ら[8]は，腸型 Behçet 病手術後にスロテロイドを使用し良好な経過をみた症例を報告している．本症例でも腸型 Behçet 病手術後にステロイドを使用し，術後11カ月経過したが，現在のところ再燃を認めていない．

他疾患に基づいた腸切除後に腸型 Behçet 病が併発したという報告は，われわれが検索した限りではみられない．本症例は，1）S 状結腸癌手術前における注腸透視および内視鏡検査では潰瘍性病変を認めなかったこと．2）S 状結腸癌手術中所見でも腸管には異常所見を認めなかったこと．3）病理組織学的所見では，潰瘍周辺粘膜には再生上皮を認めず，急性潰瘍性病変のみであったこと．以上より S 状結腸癌手術直後に腸型 Behçet 病が初発したと考えられる．この理由として，S 状結腸癌手術後に口腔内アフタが再燃し，陰嚢潰瘍が初発したことより，手術というストレスを契機に Behçet 病が急性増悪し，その部分症として腸型 Behçet 病が発症したと考えられる．また S 状結腸癌手術操作に基づいた皮膚と同様の機序による腸管壁の被刺激性亢進が一因となったことも考えられるが，その詳細は不明である．

Behçet 病患者に対して，他の疾患に基づく腸切除術などの手術侵襲が加えられたた後，高熱，高度の白血球上昇の出現をみた時は，腸型 Behçet 病の初発を念頭に入れる必要がある．腸型 Behçet 病では，先に述べたように穿孔率が高いため，積極的に開腹し，腸型 Behçet 病が明らかになれば，右半結腸切除などの病変部を含む腸切除術を施行し，術後再発を防ぐためにステロイドを使用することも必要であると考えられた．また腸切除術などの手術侵襲が加えられた場合には，腸型 Behçet 病の出現を予防するために術後のステロイド投与の必要性も示唆された．

おわりに

われわれは，S 状結腸癌手術直後に腸型 Behçet 病を初発した症例を経験し，若干の考察を加えて報告した．

文　献

1）馬場正三：腸型 Behçet 病の臨床．胃と腸　14：885—892，1979

2ペ 大腸癌研究会編：大腸癌取扱い規約．改訂第3版．金原出版，東京，1983

3）渡辺　勇，岡田　基，桑原紀之ほか：腸管型 Behçet 病といわゆる Simple Ulcer．病理と臨 2：233—244，1984

4）荒木誉達：ベーチェット病の疫学と実態．最新医 26：458—464，1971

5）清水　保，田中一郎：Behçet 病の疫学と実態．最新医　26：451—457，1971

6）清水　保：Behçet 病．山本雄一，黒岩義五郎，三辺　謙ほか：新内科学大系．結合織疾患 II，第57巻 B，中屋書店，東京，1975，p161—198

7）浦山　晃：ベーチェット病の原因と治療．日医師会誌　73：1364—1372，1964

8）青井克行，山本道教，本田善介ほか：ステロイドホルモンの使用で術後合併症を予防し得た腸管型ベーチェット病の2症例．診断と治療　10：153—156，1983