日消外会誌　21（9）：2339～2342，1988年

直腸 tubulovillous adenoma の2切除例

福岡大学第2外科
衣笠　哲史　　左野　千秋　　神代龍之介　　犬塚　貞光
中村胃腸科医院
中　村　　裕　一

REPORT OF TWO CASES OF RECTAL TUBULOVILLOUS ADENOMA WITH SURGICAL TREATMENT

Tetsusi KINUGASA, Chiaki SANO, Ryunosuke KUMASHIRO and Sadamitsu INUTSUKA
Department of Surgery II, School of Medicine, Fukuoka University
Yuuichi NAKAMURA
Nakamura Gastrointestinal Clinic

索引用語：直腸の tubulovillous adenoma

はじめに

大腸の villous tumor は比較的まれな疾患であるが，外科治療法や癌化に関してあるいは病理学的定義に関してそれぞれ興味深い問題を提起している疾患[1]である．つまり villous tumor は，術前に癌を合併するか否かの診断が難しいこと[1]や，腫瘍の占拠部位によって低位前方切除術あるいは直腸切断術と，手術術式が極端に異なる直腸がその好発部位[2)~4)]であることなどから術前に良性と診断された直腸の villous tumor に対してどのような治療法を選択するかの判断は難しいことが多い．

今回われわれは直腸の tubulovillous adenoma の2例を経験したので，その概要を報告するとともに外科治療面に関して検討を加えたので報告する．

症　例

症例1：48歳，男性．

主訴：下血．

家族歴：特記すべきことなし．

既往歴：20歳の時に虫垂切除術を受けた．

現病歴：昭和60年3月下痢にて近医を受診し，注腸造影で肛門輪から口側8cm の直腸および15cm のS状結腸に腺腫様のポリープが確認された．昭和62年5月に再び注腸造影を施行され，肛門輪より口側15cm の部位のポリープの増大がみられ同部の生検にて group 5の組織学的診断を得たため，手術目的にて当科を紹介された．

入院時現症：体格は中等度で，右下腹部に虫垂切除術後の瘢痕を認める以外は特記すべきことはない．

検査所見：便潜血反応が陽性である以外は電解質を含め特記すべき異常は認められなかった．

注腸造影所見：直腸に大きさが8.3×5.5cm で表面が結節状および顆粒状の隆起を多数有する柔らかく，平坦な隆起性病変を認めた（図1）．S状結腸にも大きさが3.3×4.0cm の表面が顆粒状の平坦な隆起病変を認めた．両病変とも肉眼的に villous tumor と診断された．

大腸内視鏡所見：肛門輪より8cm 口側に大きくて平坦なポリープ様病変がありその表面は villous growth と思われる細顆粒状の粘膜であった．辺縁は不整で顆粒状隆起の粘膜面には点状出血を伴っていた．また，肛門輪より15cm にも同様の形態をしたポリープ状の病変がみられた．直腸ポリープは生検にて group 3，tubulovillous adenoma と診断され，癌病巣の併存は認められなかった．S状結腸腫瘤は生検で Group 5が確認された．

手術所見：腹腔内には腹水や腹膜播種および肝転移はなく，リンパ節転移もなかった．下腸間膜静脈および動脈の根部を結紮した後，直腸を仙骨前面から剝離し，直腸の villous tumor の肛門側縁より2cm すなわ

＜1988年5月11日受理＞別刷請求先：衣笠　哲史
〒814-01　福岡市城南区七隈7―45―1　福岡大学医学部第2外科

図1　症例1の注腸造影所見．直腸に表面が結節，顆粒状の隆起病変を認めた．

図2　症例1の摘出標本．直腸にvillous tumorとS状結腸にBorrmann II様の病変を認めた．

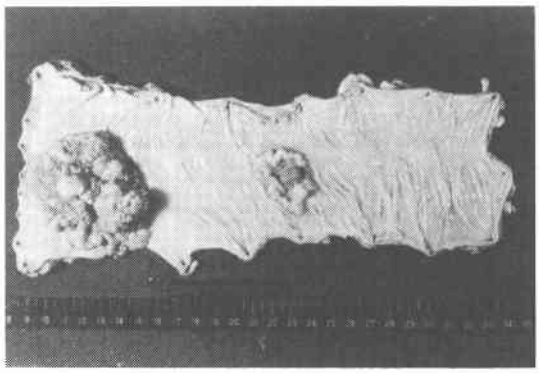

ち肛門輪より口側6cmの部位で直腸を切断した．口側はS状結腸腫瘤より約10cm口側で結腸を切離し，いわゆる低位前方切除術を施行しR3[5]のリンパ節郭清を行った．

摘出標本：直腸にカリフラワー様の7×5×6cmのvillous tumorを認め，それより口側13cmのS状結腸に中央に1.2cm径の山田I型のポリープを含む2×3×3.5cmの肉眼分類[5] 2型の癌病変を認めた（図2）．

病理組織学的所見：摘出標本を検索しS状結腸腫瘤はtubulovillous adenomaの中に深達度smの高分化型腺癌を併存していることが確認された．直腸の病変はtubulovillous adenoma（図3）であり，詳細な組織学的検索を行っても癌病変の併存は認められなかった．郭清したリンパ節には転移は認められなかった．

図3　症例1の組織像．直腸の病変はtubulovillous adenomaであった．（ヘマトキシリン―エオジン染色，×400）

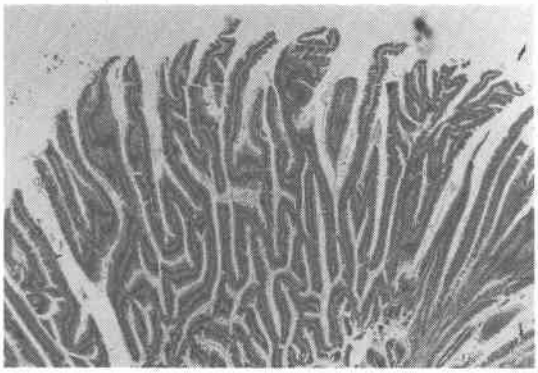

症例2：54歳，男性．

主訴：下血．

家族歴：父親が肺癌で死亡，母親が悪性リンパ腫で死亡．

既往歴：25歳で虫垂切除術を受けた．

現病歴：昭和62年5月18日排便時に新鮮血を下血した．翌日，当科外来を受診し痔核を指摘される．注腸造影で直腸に柔らかい隆起病変の存在が指摘された．大腸ファイバーによる生検で直腸の隆起病変は病理組織学的にgroup 3，tubulovillous adenomaと診断され，手術目的にて当科に入院となる．

入院時現症：体格は中等度で右下腹部に虫垂切除術の瘢痕を認める以外は特記すべき所見はない．

検査所見：電解質を含め特に異常はなかった．

注腸造影所見：直腸に2.5×1.3cmの表面が顆粒状の柔らかいポリープ状の病変を認めた（図4）．

大腸内視鏡所見：肛門輪より6.5cmから8cmにかけて平坦なポリープ状病変があり，その表面は顆粒状の粘膜でありvillous tumorと診断した．生検にてGroup 3，tubulovillous adenomaと診断された．

手術所見：肛門輪より6.5cmから8cmにかけて9時を中心に存在する約1.5cmのvillous tumorに対して，経肛門的に腫瘤縁に沿って粘膜下層を含めたwedge resectionを行った（図5）．

病理組織学的所見：摘出標本で癌の存在の有無を詳細に検索したが癌細胞は認められず，tubulovillous adenomaの診断を得た（図6）．切除断端には病変が認

図4　症例2の注腸造影所見．直腸に顆粒状の隆起病変を認めた．

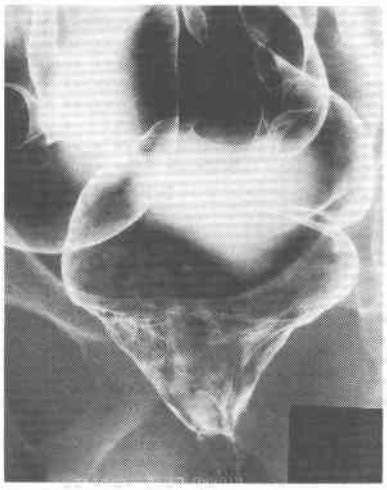

図5　症例2の摘出標本



図6　症例2の組織像：tubuovillous adenomaで，癌の合併はみられなかった．(ヘマトキシリン—エオジン染色，×100)

められなかった．

考　察

大腸腺腫はtubular adenomaとvillous adenomaおよびtubulovillous adenomaに分類される[5]．villous tumorは癌を合併しているか否かについて組織学的に診断がつく以前の診断名[3)6)]であり，また組織学的に癌かadenomaかの区別がつかないものもvillous tumorと呼ぶ[6]．villous adenomaやtubulovillous adenomaは癌合併の頻度が高いといわれ，合併した癌はlow grade malignancy[4]であるという．

直腸に発生したvillous tumorに対してどのような治療方針を立てるかということは難しい問題であるが，現在のところ統一されたものがないようである．というのも癌を合併しないvillous adenomaあるいはtubulovillous adenoma自身が良性[3]なのか，悪性[1)4)]なのか，境界病変[7]なのかの定義づけが現在のところ病理学的にも臨床的にも明瞭にされていないからである．またvillous adenomaとtubulovillous adenomaの癌化率あるいは癌合併率に関しても28.6%から100%と報告者によりまちまちである[8)9)]．腫瘍の大きさと癌合併率との関係では20mmを越えるとvillous tumorの癌化率はtubular 34.7%，tubulovillous 45.8%，villous 52.9%と高くなるとの報告[10]や，20mm以下で20%，60mm以上で100%の癌合併率との報告[8]があり20mmを境として癌の合併率が異なるようである．われわれの症例1のように7×5×6cmのtubulovillous adenomaには癌がなく，2×3×3.5cmのtubulovillous adenomaに癌が合併していたように腫瘤の大きさ自体は癌の合併に関しては多少の参考にはなるが絶対的なものではない．しかし腫瘤の大きさは術式の選択をするうえで大切なように思われる．また生検の正診率は33%であったとの報告[1]があるように生検組織では良悪性の判断はかなり難しいようであり正確な術前診断を得ようとすればwedge resectionを行う必要があると考えられる．

さらに外科治療上の問題はvillous tumorが直腸に好発[2)~4)]することである．本来，低悪性度の癌であれば直腸切断術のような侵襲の大きい手術はしてはならないという意見[3]は妥当であると思われる．

そこでわれわれは直腸のvillous tumorに対して，肉眼的に硬結や潰瘍などの浸潤癌としての要素を有するが，low anterior resectionで十分に根治性が得られそうなものにはなるだけ直腸切断術を避けlow anterior resectionと広範なリンパ節郭清を行うのが良い

と考えている．浸潤癌としての要素を欠き大きさが2cm以下のvillous tumorでは，まず経肛門的に粘膜下層を含めたwedge resectionを行い摘出標本の全割切片を作成し十分に癌合併の有無を検索する必要がある．摘出した標本に癌がなく，またあってもm癌であれば再手術は行わず経過を観察する．wedge resectionが出来ないくらい大きい腫瘤（おそらく2cmをこえる大きさ）や，wedge resectionにてsm以上に進展した癌であることが証明されればlow anterior resectionを行いリンパ節郭清を追加する．つまりvillous tumorが単に大きいという理由から，あるいは浸潤癌としての要素がないにもかかわらず単に癌が証明されたからといって直腸切断術を行うことはoversurgeryであるという報告[3]にわれわれも賛成である．

villous tumorの診断に関する注意としては腫瘤が直腸にある場合，柔らかいので直腸指診では完全に誤診すると書かれている成書[11]がある．われわれの症例1では術前に熟練した外科医が直腸指診を試みたが確認しえた医師は少なかった．しかし症例2では症例1の経験により医師のほとんどが直腸指診による診断が可能であった．したがって，直腸指診はvillous tumorを念頭においた注意深い検索が必要であることを強調したい．

結　語

48歳男性および54歳男性に発生した直腸tubulovillous adenomaに対して手術を行った2例を報告し，外科治療面から検討を行った．

文　献

1) 岩下明徳，飯田三雄，岩下俊光ほか：大腸villous tumorの病理診断．胃と腸　21：1303—1316, 1986
2) 金丸　洋，高木正人，笠井　恵：上行結腸villous adenomaの1例．日消外会誌　20：1825—1828, 1987
3) 武藤徹一郎，安達実樹：大腸のvillous tumor．胃と腸　21：1365—1372, 1986
4) 小池盛雄：大腸villous tumorの問題点．胃と腸　21：1279—1283, 1986
5) 大腸癌研究会編：大腸癌取扱い規約．政訂第4版．金原出版，東京，1985
6) 八尾恒良：大腸のvillous tumor—臨床が知りたいこと—．胃と腸　21：1275—1276, 1987
7) Ewing MR: Villous tumors of the rectum. Ann R Coll Surg Engl 6：413—441, 1950
8) 味岡洋一，内田克之，田口夕美子ほか：大腸villous tumor50例の臨床病理学的検討．胃と腸　21：1285—1293, 1986
9) 北條慶一：大腸ポリープと早期癌．内科　38：799—806, 1976
10) Day DW, Morson BC: The adenomacarcinoma sequence. Edited by Morson BC. The Pathogenesis of Colorectal Cancer. Saunders, Philadelphia, 1978, p58—71
11) Rosai J: Villous adenoma. Ackermann's Surgical Pathology. Vol. 1. Sixth edition. Mosby, St Lous, 1981, p523