日消外会誌　21（9）：2343～2346，1988年

直腸平滑筋肉腫の1例

三重大学第1外科
小坂　篤　山際健太郎　喜多　豊志
川原田嘉文　水本　龍二

LEIOMYOSARCOMA OF THE RECTUM
—A CASE REPORT AND ANALYSIS OF 107 CASES REPORTED IN JAPAN—

Atsushi KOSAKA, Kentaro YAMAGIWA, Toyoshi KITA, Yoshifumi KAWARADA and Ryuji MIZUMOTO
1st Department of Surgery, Mie University School of Medicine

索引用語：直腸平滑筋肉腫，肛門出血

緒　言

直腸に発生する平滑筋肉腫は比較的まれな疾患であり，本邦では昭和61年までに106例の報告がみられるに過ぎない．われわれは肛門管に近く発生した本症に対し経仙骨的に直腸壁とともに腫瘍を摘除して治癒せしめることができた1例を経験したので報告するとともに，本症の本邦報告例を集計して臨床病理学的に検討し，あわせて若干の文献的考察を加えて報告する．

症　例

患者：58歳，女性．

主訴：排便障害，下腹部痛．

家族歴：母，肝癌にて死亡．

既往歴：6年前胆石症にて胆嚢摘除術．

現病歴：入院4カ月前より排便障害にきづいたが放置していた．その後，下腹部痛も出現したため当科を受診した．

入院時現症：体格中等度，栄養良好，血圧116/60 mmHg，脈拍72/分，貧血，黄疸なし．胸部は理学的に異常所見なく，腹部は平坦，軟で圧痛や腫瘤は触知しなかった．直腸指診では肛門縁より3cm口側，3～6時方向を中心に表面平滑，弾性軟の腫瘤を触知したが腫瘤は直腸粘膜で覆われており，便潜血反応は陰性であった．直腸鏡では肛門縁より3cm口側に左後方からの圧排と直腸内腔の狭小化がみられたが直腸粘膜には潰瘍形成もなく正常と思われた．

入院時検査成績：一般検血，血液生化学的検査やcarcinoembryonic antigen（CEA），carbohydrate antigen 19-9（CA19-9），α-fetoprotein（AFP）などの腫瘍マーカーには異常な成績はみられなかった．

注腸透視所見：下部直腸左側に境界明瞭な隆起性病変を認めた．潰瘍形成は明らかでなく，表面は平滑であった（図1左）．

Ultrasonography（US）所見：膀胱の背側に直径約5cmのhypo-echoic massを認め，周囲との境界は比較的明瞭で内部エコーは均一であった（図1右）．Computed tomography（CT）所見：小骨盤腔内にplain CTにてCT-number 27を示すlow density massがみられ，直腸との境界は不明瞭であったが他の周囲組織との境界は明らかであった．このmassは

図1　注腸：下部直腸左側に境界明瞭な隆起性病変を認めたが潰瘍形成は明らかではなかった．
US：膀胱の背側にhypoechoic mass（＋～＋）を認め，周囲との境界は比較的明瞭であった．

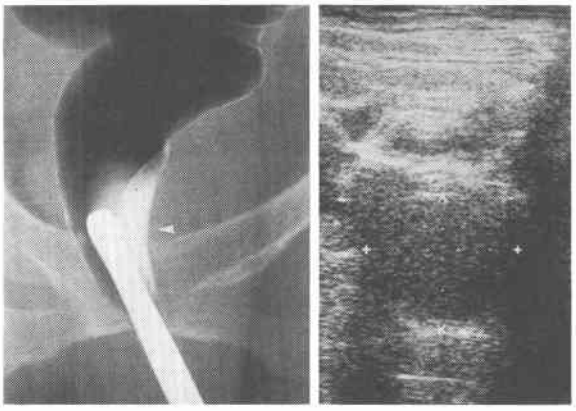

＜1988年5月11日受理＞別刷請求先：小坂　篤
〒514　津市江戸橋2—174　三重大学医学部第1外科

図2　上：plain CT，小骨盤腔内に low density mass がみられ，直腸との境界は不明瞭であった．下：enhanced CT，mass は enhance にて CT-number 51 と上昇し比較的均一に濃染された．

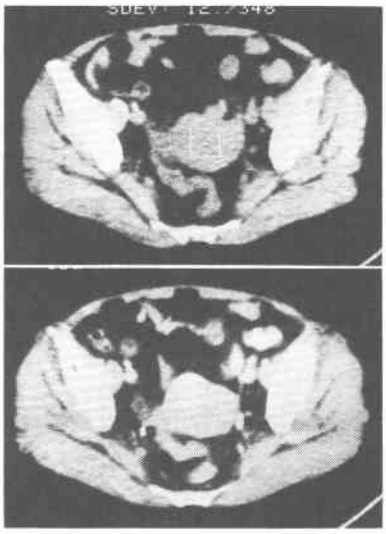

図3　上：摘出標本は大きさ4×4×4.6cm，重量56g であった．下：割面は白色を呈し，被膜で覆われていた．

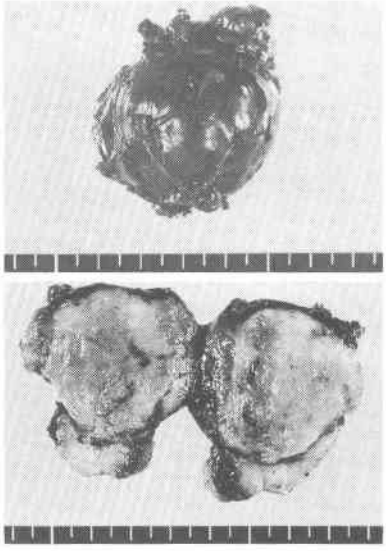

enhanced-CT にて CT-number 51と上昇し，比較的均一に濃染された（図2）．

以上より直腸の粘膜下腫瘍，特に平滑筋肉腫を疑い，昭和61年2月14日手術を施行した．

手術所見：患者を Jack-knife position としたのち，

図4　腫瘍細胞は紡錘形ないし類円形を呈し，束状をなして複雑に増殖していた．

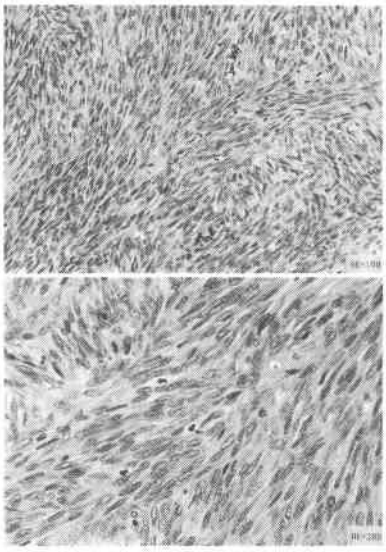

経仙骨的アプローチにより肛門を右側へ避ける約20 cm 長の皮膚切開を加えた．大臀筋，肛門挙筋を露出した後，肛門挙筋を腸骨側で切離し，左内陰部動静脈の枝を結紮切離し，直腸とそれに連続する腫瘤を露出した．腫瘍は被膜を有し，周囲組織への浸潤は認められず，直腸壁と強固に癒着していた．直腸壁周囲のリンパ節を郭清した後，腫瘍付着部の直腸壁を健常部約1 cm 含めて全層切除した．直腸切除部は層々に縫合し肛門挙筋の切離縁も縫合して修復した．

摘出標本所見：摘出標本4×4×4.6cm で，重量56g であった．割面は白色を呈し，被膜で覆われていた．切除した直腸の粘膜は正常で，腫瘍の浸潤は認められなかった（図3）．

組織学的所見：腫瘍細胞は紡錘形ないし類円形を呈し，束状をなして複雑に交錯するように増殖していた．核の大小や核分裂像がみられ，平滑筋肉腫と診断した（図4）．リンパ節への転移は認めなかった．

術後経過：術後30日目より Tegafur 坐薬を投与し，2年1カ月後の現在再発の兆しなく，元気に社会生活を送っている．

考　察

直腸に発生する平滑筋肉腫は比較的まれな疾患で，本邦では1955年岩井[1]が第1例を報告して以来1986年までに佐藤や吉田などの集計をみても106例の報告[2)~6)]があるに過ぎない．欧米では Sanders[7]が全直腸

表1　直腸平滑筋肉腫本邦報告例の年齢，性別分布

年齢	男	女	計
～29	3	0	3
～39	7	2	9
～49	6	9	15
～59	19	13	32
～69	16	14	30
70～	11	7	18
計	62	45	107

表2　主症状

主症状	症例（%）
出血，血便	54（50.5）
排便障害	20（18.7）
便秘	20（18.7）
肛門痛	17（15.9）
腫瘤触知	16（15.0）
排尿障害	10（9.3）
裏急後重	9（8.4）
便柱細小化	8（7.5）
下痢	7（6.5）
肛門部不快感	6（5.6）

表3　占拠部位

肛門からの距離	症例（%）
0～2cm	24（24.5%）
～4cm	33（33.7%）
～6cm	27（27.6%）
～8cm	5（5.1%）
～10cm	7（7.1%）
10.1cm～	2（2.0%）
計	98（100%）

表4　腫瘤の大きさ

腫瘤の長径	症例（%）
～1.9cm	5（5.1%）
2.0～4.9cm	19（19.4%）
5.0～9.9cm	48（49.0%）
10.0～	26（26.5%）
計	98

表5　術前診断

平滑筋肉腫	32（43.2%）
直腸癌	15（20.3%）
直腸腫瘤	11（14.9%）
平滑筋腫	8（10.8%）
粘膜下腫瘍	6（8.1%）
その他	2（2.7%）

腫瘍のうち平滑筋肉腫は0.5%以下，Somervell ら[8]は10,803例の直腸腫瘍のうち8例（0.08%）のみが平滑筋肉腫であったと報告している．われわれは自験1例を含む本邦報告例107例について臨床病理学的検討を行った．

年齢，性：年齢は23～90歳（平均56.1歳）であって各年代に広く分布しているが，50歳代32例，60歳代30例が最も多く，両者で57.9%を占めている．男女比は1.4：1で男性に多かった（**表1**）．

主症状：肛門出血，血便が54例（50.5%）と最も多く，次いで排便障害，便秘がおのおの20例（18.7%）にみられた．その他肛門痛，腫瘤触知，排尿障害，裏急後重などの順であった（**表2**）．

占拠部位：腫瘤は肛門縁より2cm以内に24.5%が8cm以内には90.9%が存在しており，ほとんどの症例が直腸指診で触知できる範囲にあった（**表3**）．また肛門あるいは会陰部に腫瘤を触知した13例全例が肛門縁より5cm以内に腫瘤が存在していた．腫瘤の主たる壁在部位は前壁が36例（32.7%），後壁が32例（29.1%）と多く，側壁や全周性のものは少なかった．

腫瘤の大きさ：長径は最小1.5cmから最大26cmまでの記載があるが1.9cm以下の症例は5例（5.1%）であり，5cm以上の症例が75.5%と大半を占めており，腫瘤が大きくなってから診断されている症例が多いことがわかる（**表4**）．出血，血便を主症状とした54例のうち記載の明らかな50例の腫瘍長径をみると5cm以上のものが37例（74.0%）を占めていた．

術前診断：術前に平滑筋肉腫や癌などの悪性腫瘍と診断されたものは記載の明らかな74例中47例（63.5%）であり，うち癌と診断されたのは15例のみであり，粘膜下腫瘍の性状が的確に把えられている．平滑筋肉腫の診断は32例（43.2%）と最も多く平滑筋腫としたものは8例（10.8%）であった（**表5**）．

表6　手術術式

直腸切断術	62
二次的直腸切断術	15
腫瘤摘除後直腸切断術	8
人工肛門造設後直腸切断術	5
前方切除後直腸切断術	2
腫瘤摘除	17
直腸部分切除	5
前方切除	3
骨盤内臓全摘術	2
人工肛門のみ	2
その他	1
計	107

手術術式：直腸切断術が77例（72.6%）に行われており，うち15例は二次的に直腸切断術が施行されていた．骨盤内臓全摘術2例，前方切除術3例，直腸切除術4例である．一方，腫瘤摘除のみが行われた症例は17例（15.9%）であり，直腸壁の一部を含めて腫瘤が摘除された症例はわれわれの症例を含めて5例であった（**表6**）．

治療成績：手術死亡はイレウス，肺炎または腸間膜動脈血栓症各1例を併発した3例である．再発の記載のあったものは30例で，再発部位は局所23例，肝10例，腹膜6例，肺4例であり，その他に皮膚，骨などにも転移巣が認められており，局所再発と血行性転移が多かった．ここで，局所再発例23例の初回手術術式を検討してみると，腫瘤摘除10例，直腸切断術7例，前方切除2例，直腸部分切除2例，骨盤内臓全摘1例，Pull-through 1例であり，腫瘤摘除術の成績が不良であった．本例のごとく直腸部分切除を行った5例の予後をみると5年以上生存が1例，局所再発にてそれぞれ3年，4年で各1例が死亡，他の2例は予後不明である．また本例のごとく，経仙骨的に手術が施行されたのは4例であり，うち2例は5年以上生存，1例は局所再発のため直腸切断術が施行されたが，腹膜播種および肝転移にて3年後死亡，1例は予後不明である．腫瘤摘除例の遠隔成績を欧米の報告からみるとDiamonteら[9]は53例中86%の再発を認めており，Sandersら[7]の集計では5年生存率は21～30%であったとしているが，Quanら[10]は4例に腫瘤摘除を行い全例6年以上の生存をえている．本症例は健常な直腸を含めて腫瘍を切除したが，現在まだ術後2年1カ月の経過であり，長期にわたるfollow-upが必要と思われる．

放射線，化学療法：本邦報告例中併用療法としてCo^{60}による放射線療法を施行されたものが7例，化学療法を施行されたものが11例であり，再者併用が5例に行われている．化学療法剤としてはMitomicin, Fluorouracil, Cyclophosphamide, Adriamicin, Vincristineなどが使用されていた．自験例はTegafur坐薬を外来にて投与中である．

結　語

58歳の女性の直腸平滑筋肉腫の1例を報告した．経仙骨的に直腸部分切除を行って腫瘍を摘除し，術後化学療法を併施して，2年1カ月後の現在再発の兆しなく健在である．さらに直腸平滑筋肉腫本邦報告例106例と自験例1例の計107例を集計し，その臨床病理学的所見や治療法などについて検討して報告した．

文　献

1) 岩井　実，菅谷良男：直腸に発生せる滑平筋肉腫の1例．臨床病学　3：159—160，1955
2) 佐藤　源，小松原正吉，東　良平ほか：直腸平滑筋肉腫の4症例の報告と本邦手術症例の統計的観察．日本大腸肛門病会誌　34：10—17，1981
3) 吉田　博，猪苗代盛差貞，菊池信太郎ほか：直腸平滑筋肉腫の1例．日臨外医会誌　44：144—152，1983
4) 西尾昭彦，星川　剛，足立英明ほか：直腸平滑筋肉腫の1例と本邦報告例の検討．市立室蘭病医誌　9：43—50，1984
5) 高橋日出雄，石田秀世，穴沢貞夫ほか：直腸の平滑筋肉腫および平滑簿肉腫について．外科治療　52：140—147，1985
6) 平田俊治，佐々木襄，井上邦典ほか：直腸平滑筋肉腫の1例および本邦集計83例の考察．日臨外医会誌　46：123—129，1985
7) Sanders RJ: Leiomyosarcoma of the rectum, report of six cases. Ann Surg 154(Supple): 150—154, 1961
8) Somervell BJL, Mayer PH: Leiomyosarcoma of the rectum. Br J Surg 58: 144—146, 1971
9) Diamonte M, Bacon HE: Leiomyoma of the rectum, report of a case. Dis Colon Rectum 10: 347—351, 1967
10) Quan SH, Berg JW: Leiomyoma and leiomyosarcoma of the rectum. Dis Colon Rectum 5: 415—425, 1962