日消外会誌　21（9）：2354，1988年

研究速報

ラットを用いた胆管腸管吻合術

永井　哲志　　輦止　勝麿　　山川　達郎

はじめに：胆道再建術における諸問題点の中でbiliary diversionに対する実験的研究の報告は多いが，乳頭機能欠如による逆流に対する胆道への影響についての検討は十分とはいえないのが現状である[1]．

対象と方法：Wister系7週♂ラット（190～220g）を用い，総胆管を周囲組織から剝離し十二指腸直上で総胆管を結紮切離した（図1-A）．その肝臓側断端を結紮した6号絹糸を用いて（図1-B），予め空腸前後壁を穿通した18Gサーフロー留置針（図1-C）外套内に総胆管を誘導牽引する．そして総胆管が腸管を穿通したところで，（図1-D），外套を抜去し，ここでまず吻合部腸管漿膜を6-0 prolenetで肝門部結合組織に1針固定した後，腸管外に突出した結紮部総胆管を切離し（図1-E），胆汁の流出を再開通する（図1-F）．

以上の術式を用い15匹の実験モデルを作成し術後2週，1，2，3，4カ月におのおの3匹づつを屠殺し，血液生化学検査，胆管形態，総胆管の組織像を検索，また，各群においては屠殺前に胆汁流出動態を^{99m}Tc 500μCiを使い検討した．各群についてコントロールとして無操作ラット3匹を使用した．また2，4カ月群には腸管造影を行い胆道内への逆流の有無を検討した．

結果：すべての実験群ラットは術後合併症は認めず，総胆管の腸管腔内に突出した部分は2週群では脱落し，粘膜・粘膜の癒合を認めた．血液生化学所見では術後経過とともに若干の肝機能障害はみられたが，すべてに黄疸は認めなかった．肝胆道scintigraphyではコントロール群では10±2分でほとんど総胆管内のRIが排出されるのに達し，全実験群では25±5分と著しく遅延し胆汁うっ滞を認めた．肉眼的胆管形態ではコントロール群で総胆管径は1.5±0.2mmであったが，実験群では術後早期より拡張し，2週群5±2mm，1カ月群6±2mm，2カ月群7±2mm，3カ月群9±2mm，4カ月群10±3mmと著しい拡張を認めた．吻合口は著しい胆管の拡張にもかかわらず，実験群はすべて口径4±2mmと開存していた．さらに腸管造影でも各群1匹づつ吻合口より胆管内への逆流を認めた．組織学的にはコントロール群では，胆管上皮は単層の立方上皮から成り，小数の胆管付属線を伴うのみであるが，1カ月群より上皮の過形成がみられ，壁には炎症性細胞浸潤を伴う線維性の肥厚がみられた．さらに3，4カ月群では上皮の過形成の程度は著明となり，杯細胞の介在する腸上皮化生や上皮の単層偽重積を伴う乳頭状ないし管状の増生を示す異型上皮も認められるようになった．

図1　ラットを用いた胆管消化管吻合術モデル

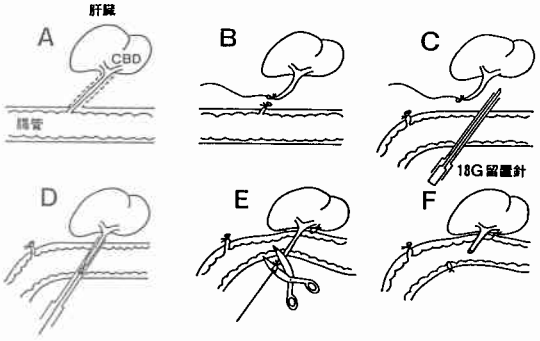

考察：ラットにおいて胆管腸管吻合の実験モデルを作成し，乳頭機能を欠如状態での胆管の変化を検討した．本モデルの胆管上皮の変化は人肝内結石の胆管上皮の変化や[2]，胆管癌の前癌病変と類似している[3]．乳頭機能欠如における慢性的な逆流は発熱，黄疸などの臨床所見がなくても胆管上皮の過形成，化生，異形成をきたすことが判明した．結石形成，発癌などの成因究明や他の研究にも，容易に作製しうる本実験モデルは有用であると思われる．

索引用語：実験的胆管腸管吻合

文　献：1）塩田昌明，鈴木　敞，戸部隆吉：再建術式と胆道感染．外科49：780―785，1987　2）太田五六，中沼安二：肝内結石症の病理と成因．肝胆膵4：337―340，1982　3）小西二三男：病理からみた胆道癌のhigh risk state．胆と膵8：1493―1499，1987

THE BILIOENTERIC ANASTOMOSIS USING RATS. Tetsushi NAGAI, Katsumaro KURUMADO and Tatsuo YAMAKAWA. Department of Surgery, Teikyo University Hospital at Mizonokuchi

＜1988年7月13日受理＞別刷請求先：永井　哲志　〒213　川崎市高津区溝口74　帝京大学医学部溝口病院外科