日消外会誌　21（10）：2355～2361，1988年

原　著

胃原発悪性リンパ腫の外科治療についての検討

神戸大学第1外科
島田　悦司　　加藤　道男　　船坂　真里
吉川　恵造　　中村　　毅　　斎藤　洋一

SURGICAL MANAGEMENT OF PRIMARY GASTRIC LYMPHOMA; A RETROSPECTIVE STUDY OF 10 CASES

Etsuji SHIMADA, Michio KATO, Masato FUNASAKA, Keizo KIKKAWA, Takeshi NAKAMURA and Yoichi SAITOH
First Department of Surgery, Kobe University, School of Medicine

最近11年4カ月間に経験した胃原発悪性リンパ腫10例を対象とし，その臨床病理学的特徴や，術後遠隔成績と外科治療上の問題点につき検討した．10例すべてnon-Hodgkinリンパ腫で9例がdiffuse typeであった．多発は1例であった．腫瘍径の大きい，リンパ節転移や深達度の高度な病期進行例が多かったが，全例の5年生存率は51.4%であり，進行例でも治癒切除例の遠隔成績は良好であった．したがって治癒切除を得る上でR_2以上の積極的なリンパ節郭清とともに，浸潤範囲の判定が困難なことから切除範囲の決定に当たっては腫瘍を取り残すことのない術式の選択が重要で，原則的には胃全摘が望ましいと考えられた．

索引用語：胃悪性リンパ腫，胃悪性リンパ腫の治療，消化管悪性リンパ腫

1. はじめに

近年多くの有用な抗腫瘍剤が開発され，これらを利用した多剤併用療法が積極的に行われるようになり，悪性リンパ腫の治療成績は良好となってきた[1]．

ところが，胃原発悪性リンパ腫は，しばしば全身性のひろがりを示すリンパ節原発の悪性リンパ腫と異なり，比較的長期にわたり原発巣や，その領域リンパ節に限局する傾向がある[2)~4)]ため，外科治療の対象となる場合が多い．しかし，その外科治療や術後補助療法などの実際については，いまだに意見の一致が見られていないのが現状である．

そこで今回私どもは最近の11年4カ月間に当教室で経験した胃原発悪性リンパ腫10例を対象として，その臨床病理学的特徴や，術後遠隔成績につき検討し，胃原発悪性リンパ腫の補助療法も含めた外科治療に関して考察した．

2. 対象および方法

1975年1月から1987年4月までの11年4カ月間に当科で初回治療を受け，臨床的に全身性悪性リンパ腫を否定でき，胃原発と考えられた10症例を対象とした．病理組織学的分類は本邦のLymphoma study groupによるLSG分類[5]に従い，臨床病期分類や外科病理組織学的項目の検討は胃癌取扱い規約[6]を用いて行った．統計的有意差の検定はFisherの直接確率計算で行い，生存率はKaplan-Meier法で算出した．

3. 結　果

性別では男性が1例，女性が9例，年齢は43歳から66歳で，平均56.2歳であった．佐野による肉眼型分類[7]では，表層型はみられず，隆起型は4例，潰瘍型は1例，決潰型は2例，巨大皺襞型は3例であった．潰瘍病変を伴う症例は10例中6例であった．腫瘍の主占居部位は，Aが1例，Mが2例，Cが5例，全体を占める症例が2例であった．病理組織学的分類は，全例がnon-Hodgkin lymphoma（以下NHLと略）であり，LSG分類のfollicular typeは1例，diffuse large cell typeは1例，diffuse medium sized cell typeは6例，diffuse mixed cell typeは2例であった．

外科病理組織学的項目の検討は，非切除の2例と，術前の化学療法により切除標本や摘出リンパ節に腫瘍

＜1988年6月8日受理＞別刷請求先：島田　悦司
〒650　神戸市中央区楠町7－5－2　神戸大学医学部第1外科

細胞が認められず検索不能であった1例を除く7例につき行った．胃内多発病変は7例中1例（14.2%）に認められた．腫瘍径は3.4～20cm，平均9.9cmであった．深達度ではsmまでにとどまる症例はなく，pmは2例，ssは3例，seは1例，seiは1例であった．

リンパ節転移では，n_0は2例，n_1は1例，n_2は2例，n_3は2例で，7例中5例（71%）に転移陽性であった．

他臓器浸潤に関しては，seiの1例で肝への浸潤を認め，非切除症例はともに肝と膵に肉眼的に浸潤を認めた症例であった．腹膜播種は1例で，肝転移も1例であった．

臨床病期分類では，stage Iは2例，stage IIは1例，stage IIIは1例，stage IVは5例であった．

外科治療に関しては，切除症例は8例，非切除症例は2例であった．術式では胃全摘が6例で，うち4例に膵体尾部と脾臓の合併切除が行われ，幽門側胃切除は2例であった．根治度不明の1例を除く7例を根治度別に見ると，絶対治癒切除は3例，相対治癒切除は1例，相対非治癒切除は1例，絶対非治癒切除は2例であった．

補助療法について，化学療法のみ施行例は5例で，うちわけはVEPA（vincristine, endoxan, prednisone, adriamycin）療法が3例，CHOP（cyclophosphamide, hydroxyldaunomycin, oncovin, prednisone）療法が1例，COPP（cyclophosphamide, oncovin, procarbazine, prednisone）療法が1例であった．VEPA療法3例のうち症例6は，上腹部に小児頭大の腫瘤をみとめ生検にて胃悪性リンパ腫と確診されたが，画像診断や局所所見から切除不能と考えられたため，まずVEPA療法を施行し，1クール終了後腫瘍の縮小をみたため胃全摘を行うことができた症例である．

術後遠隔成績では，治癒切除4例中3例が再発なく生存中で，うち2例は5年以上長期生存中である．非治癒切除，非切除症例は5年生存中1例を含め5例中3例が生存中で，他は6カ月以内に死亡した（**表1**）．

腫瘍径と予後的漿膜因子（psと略）との関連性をみると，9.5cmまではps陰性で9.5cm以上では全例ps陽性であった（$p<0.05$）（**表2**）．

腫瘍径とリンパ節転移との関連性をみると9.5cm未満ではリンパ節転移度はn_0とn_1であり，9.5cm以上ではn_2とn_3であった（$p<0.05$）（**表3**）．

またリンパ節転移とpsとの関連性は，リンパ節転移度n_0とn_1例では全例ps陰性であり，n_2とn_3例では全例ps陽性であった（$p<0.05$）（**表4**）．

stage別に遠隔成績をみると，stage Iの2症例はともに5年以上長期生存中で，stage II症例は術後1年生存中である．stage III症例は術後3年4カ月で死亡した．画像診断上の他臓器浸潤による術前化療施行例をstage IVとして検討したところ，stage IV 6例中

表1　胃原発悪性リンパ腫自験例概要

症例NO	年齢・性	肉眼型	占居部位	LSG分類	腫瘍径(cm)	深達度	リンパ節転移	P因子	H因子	stage	術式 根治度	補助療法	遠隔成績
1. T.I.	52・F	潰瘍型	A	Diffuse Mixed	5×4	ssα	n_0	P_0	H_0	I	幽門側胃切 絶対治癒	—	12年4月生
2. T.T.	60・F	隆起型（潰瘍あり）	C	Follicular	9.5×4.3	ssγ	n_2	P_0	H_0	III	全摘＋PS 相対治癒	—	3年4月死
3. S.Y.	47・F	隆起型	CM	Diffuse Medium	?	S_3	?	P_0	H_1	IV	単開腹	OK-432 FT 207	3月死
4. Y.H.	59・F	潰瘍型	MA	Diffuse Medium	3.4×2.5	pm	n_0	P_0	H_0	I	幽門側胃切 絶対治癒	—	6年5月生
5. S.M.	55・F	隆起型（潰瘍あり）	C	Diffuse Medium	13×9.3 4×3	ssγ	n_3	P_0	H_0	IV	全摘＋PS 相対非治癒	VEPA	5年生
6. K.I.	63・F	巨大皺襞型（潰瘍あり）	AMC	Diffuse Medium	?	S_3	N_1以上	P_2	H_0	IV	単開腹	OK-432	1.5月死
7. Y.Y.	66・F	巨大皺襞型	AMC	Diffuse Medium	?	?	?	P_0	H_0	?	全摘	VEPA	4月死
8. F.I.	43・F	潰瘍型	M	Diffuse Large	8.5×6	pm	n_1	P_0	H_0	II	全摘＋PS 絶対治癒	COPP	1年生
9. O.N.	63・M	隆起型	C	Diffuse Medium	10×6	se	n_3	P_0	H_0	IV	全摘 絶対非治癒	VEPA	8月生
10. Y.H.	54・F	巨大皺襞型	CM	Diffuse Mixed	20×18	sei	n_2	P_0	H_0	IV	全摘＋PS 絶対非治癒	CHOP	4月生

注：PS→膵体尾部・脾合併切除

表2　腫瘍径と予後的漿膜因子

	<9.5cm	9.5cm≦
PS(−)	3	0
PS(+)	0	4

表3　腫瘍径とリンパ節転移

	<9.5cm	9.5cm≦
n_0	2	0
n_1	1	0
n_2	0	2
n_3	0	2

表4　リンパ節転移と予後的漿膜因子

	n_0	n_1	n_2	n_3
PS(−)	2	1	0	0
PS(+)	0	0	2	2

表5　stage別遠隔成績（○生存，●死亡）



注：stage Ⅳでの死亡2症例の，1例は単開腹例で1例は術前VEPA施行症例

3例は6カ月以内に全例死亡，他の3例は5年生存1例を含め全例生存中である（**表5**）．

全症例の5年生存率は51.4%であったが，stage Ⅰ～Ⅲとstage Ⅳとに分けてみた5年生存率はそれぞれ66.7%と44.4%であった（図1）．

4. 考　察

胃悪性リンパ腫には胃原発の症例と全身性の悪性リンパ腫に続発する症例とがあり，両者の鑑別は時に困難な場合がある[8)9)]と報告されている．Dawsonら[10)]は消化管原発のcriteriaとして，(1) 体表のリンパ節の腫脹がない．(2) 原発部位を除いてX線所見は正常である．(3) 白血球数と血液像が正常である，(4) 開腹によって胃腸病変が原発巣であること，またリンパ節転移があっても，原発巣近傍の局所リンパ節に限定していること，(5) 肝，脾がおかされていないことなどをあげているが，私どもは外科的立場から，腫瘍が明らかに胃を主体として腹腔内に限局し，臨床所見や血液学的データ，画像診断などから総合的に判断して全

図1　臨床病期別生存曲線（stage Ⅰ～Ⅲ と Ⅳ）

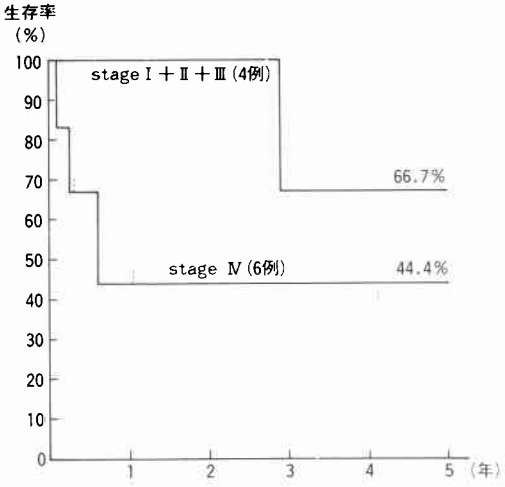

身性の悪性リンパ腫の否定できる症例を胃原発と定義して検討した．

(1) 臨床病理学的特徴について

性比は一般に男性に多い[11)～14)]とされているが，自験例では男性は1例で女性に多かった．年齢は50歳～60歳で胃癌に比べやや若年に多い[11)～14)]とされ，自験例においても平均年齢56.2歳と同じ傾向にあった．

胃悪性リンパ腫では潰瘍病変をともなうことが多く，病像が多彩である[15)16)]ことから肉眼型の分類も様々に行われている[7)11)13)15)]．佐野分類では，隆起型や決潰型が比較的多く[17)18)]みられるが，最近では表層型の症例も少なくなく，小黒ら[17)]は41例中16例(39%)が表層型であったと報告している．自験例には表層型はなかった．潰瘍病変を伴う症例は10例中6例と多く，胃悪性リンパ腫の特徴と考えられた．

占居部位は胃癌と同様にA，M領域に多い[11)]とされている．しかし部位別に検討すると，胃癌に比較してC領域に発生する頻度がやや高い[14)19)]との報告もある．自験例でも10例中5例とC領域主体の症例が多かった．

病理組織学的分類に関しては，下山ら[20)]によればリンパ節性悪性リンパ腫では，欧米にHodgkin病や，follicular typeを中心とするB細胞型NHLが多数を占めるのに対し，本邦ではHodgkin病は少数で，T細胞型のNHLが多数を占めており，欧米と本邦で差が見られると報告している．ところが，難波ら[21)]は胃原発悪性リンパ腫もふくめた消化管悪性リンパ腫は，本邦でも欧米でもHodgkin病はまれで，ほとんどがB細

胞型NHLで占められT細胞型NHLは少ないと報告している．また須知ら[22]は胃腸管の悪性リンパ腫ではNHLの中でもびまん性に浸潤する型が多いと報告している．自験例でも全例がNHLと診断され，diffuse typeが10例中9例と多くを占めており，同様の特徴がみられた．またdiffuse typeの亜分類ではlarge cell typeやmedium sized cell typeが主体であった[23]と報告されているが，自験例でも同様な傾向にあった．

ところで組織型と予後の関係については，リンパ節性悪性リンパ腫と同様に胃悪性リンパ腫においてもfollicular typeがdiffuse typeより予後良好[24]とする報告もあるが，胃悪性リンパ腫ではこのような組織型による予後の差がみられない[12)25]とする報告も多く，予後に関してはリンパ節性リンパ腫と若干異なった性格を有することが推察される．この点に関しては今後症例を重ねて，詳細に遠隔成績を分析することが必要であろう．

胃内多発病変については12.5～27.3%[13)14)26)27]程度の症例に認められるとされ頻度は少なくない．この多発病変と予後の関係について，高木ら[15]や中村ら[12]は多発例は単発例と比較してリンパ節転移の高度な症例が多く，予後不良であったと述べている．自験例の多発症例もn_3で，胃悪性リンパ腫の治療にあたっては多発症例が比較的多いこと，多発症例では特にリンパ節転移高度例が多いことに注意する必要があると思われた．

腫瘍径に関して，八尾ら[11]は10cm以上が41.7%を占めていたと報告し，欧米でも平均径が10cm前後[28)~30]と報告されている．自験例でも平均9.9cmであった．この腫瘍径と予後との関係については，腫瘍径が大きい症例は予後不良[28)30)31]とする報告もあるが，両者間に統計学的に有意な関係を認めなかった[12)29]とする報告もあり意見の一致をみていない．しかしながら腫瘍径とリンパ節転移や深達度とが相関する[25]との報告もあり，自験例でも，腫瘍径が9.5cm以上と大きくなるとリンパ節転移が高度となり，深達度では，ps陽性例が多くなる傾向があった．また6年以上の長期生存が得られた2例はともに5cm以下の症例で，6カ月以内死亡の3例はともに胃全体を占める症例であった．以上のことを考慮すると腫瘍径と予後とが関連を有する可能性があると考えられた．

深達度に関しては，最近smまでにとどまる症例の報告が多くみられるようになり，小黒ら[17]は41例中20例(48.8%)がsm以下であったとのべている．しかし一般には11～22.2%[27)32)33]程度と報告され，早期と考えられるこの段階での発見は胃癌ほど多くないのが現状である．深達度と術後遠隔成績については，深達度が漿膜を越えていない症例は良好であるが，越えている症例では不良である[24)27)29)33)34]と報告されている．高木ら[27]は，5年生存率がs陰性例では84.6%，s陽性例では33.3%であったと報告し，Dworkinら[34]もそれぞれ75%と38%であったと報告している．自験例ではssまでの症例4例中3例は生存中であり，他の1例は3年4カ月の生存後死亡した症例であったのに対し，S_3症例は短期に死亡した．したがって胃悪性リンパ腫の存在を念頭において早期診断，早期治療に努めるとともに，深達度高度例に対しては補助療法を考慮することが重要と思われた．

リンパ節転移は全症例の41～61%[13)14)27)29]程度に陽性とされ，転移陽性例の遠隔成績は陰性例にくらべ不良[24)~29]と報告されている．またリンパ節転移と深達度との関連をみると，高木ら[15]はss以下では30.4%にリンパ節転移陽性であったのに対しss以上では81%と著しく高率で，しかも転移陽性例はn_2以上の症例が多いことを指摘している．自験例でもps陽性症例は全例n_2以上の転移高度症例で深達度が進むにつれてリンパ節転移が高度となる傾向が窺われた．

一方smまでの症例であってもリンパ節転移陽性率は，早期胃癌例より高率であった[27)35]との報告もみられ，胃悪性リンパ腫のリンパ節転移形式は，胃癌のごとく深達度とリンパ節転移が段階的に相関するとは一概に考えにくいようである．したがって早期と考えられる症例であってもリンパ節転移の頻度は胃癌より高率の可能性があり，手術に際しては深達度の如何にかかわらずR_2以上の積極的なリンパ節郭清が必要であると考えている．

他臓器浸潤や腹膜播種についても胃癌との違いが指摘されている．すなわち非治癒切除や非切除の因子としては，胃癌では腹膜播種が多いのに対し，胃悪性リンパ腫ではN因子や他臓器浸潤の程度が主であり，腹膜播種は少ないと高木ら[27]はのべている．自験例では非切除例はそれぞれP因子とH因子によるものであったが，非治癒症例はすべてN因子によるものであった．したがって，胃悪性リンパ腫では合併切除やリンパ節の拡大郭清により治癒切除となりうる症例が多くなることが推定され，外科的治療法の意義は大きいと考えられる．

臨床病期分類として欧米ではHodgkin病のAnn-

Arbor 分類[36]を用いる報告が多いが，本邦では胃癌取扱い規約に従う報告が多い．臨床病期分類と遠隔成績との関係については，木下ら[26]，中島ら[19]の Stage 別5年生存率の報告によると，それぞれ Stage I-96%と94%，Stage II-60%と100%，Stage III-71%と37%，Stage IV-38%と32%となっており，胃癌にみられるような遠隔成績との密接な関連性が，Stage I，Stage IV 以外では充分に示されていない．このことは症例数が少ないことが原因となっている可能性が高いものの，胃悪性リンパ腫の進展様式または治療に対する反応が胃癌と異なるのではないかとの指摘[19]もあり，今後症例が集積され遠隔成績に影響を与える因子の分析によって適切な病期分類が作成されることが望まれる．自験例でも stage I は遠隔成績良好であったが，stage IV でも6例中3例が生存中で，うち1例は術後5年生存中であり，stage IV といえども遠隔成績が胃癌のごとく必ずしも不良とはいえなかった．したがって現段階では進行症例であっても可能な限り積極的な治療が行われるべきであると考えている．

(2) 外科治療の選択

胃原発悪性リンパ腫の予後因子として最も重要なのは腫瘍の切除の程度である[2)29)32]といわれている．胃悪性リンパ腫の治癒切除例は非治癒切除例や姑息術より術後遠隔成績は良好で，高木ら[27]による5年生存率では治癒切除例では64%であるのに対し，非治癒姑息術例では16%と報告されている．また治癒切除率は70%前後[14)27]と胃癌に比較し高率であったと報告されている．自験例では切除8例中4例が治癒切除で，治癒切除例の遠隔成績は stage III 症例で術後3年4カ月死亡例を除き全例生存中であった．このように治癒切除例の術後遠隔成績は良好であることから，可及的に腫瘍細胞を取り残すことのない手術法の選択が重要と考えられる．胃悪性リンパ腫には胃内多発病変が少なくないこと，病巣の主座が粘膜下層にあることが多く，組織型にも diffuse type が多いため，木下ら[26]の指摘したごとく粘膜面の観察による浸潤範囲の正確な判定が困難であることから，原則的には胃全摘を行うことが望ましいと私どもは考えている．

また切除不能と診断される症例に対しては，まず化学療法を施行し，症例6のごとく腫瘍の縮小が得られれば切除可能となる場合があることから，術前化学療法と手術療法を組み合わせる治療法は，化学療法による出血や穿孔などの合併症に注意して施行されれば意義のあるものと考えられ，今後も病期進行例では試みられるべき治療法と思われた．

(3) 術後化学療法の意義

胃悪性リンパ腫での術後補助化学療法と治療成績の関係について，中島ら[19]は治癒切除例の5年生存率は65%であるが，補助化学療法を併用すると80%の5年生存率が得られたと報告している．また高木ら[37]の prospective study によれば stage I の絶対治癒切除例は術後化学療法の有無に関わらず長期生存が得られ，stage II～IV の相対治癒切除例や絶対非治癒例でも2年間の化学療法を完了した場合には再発なく長期生存が得られたとしている．さらに Sheridann ら[38]の prospective study でも術後臨床病期の早期症例に CVP 療法，進行症例に CHOP 療法を施行し共に長期生存が得られたと報告されている．自験例では n_3 症例であった相対非治癒切除1例で術後 VEPA 療法を施行し5年生存を得ており，術後化学療法は積極的に施行すべき意義ある補助療法と考えられた．

この術後補助化学療法の適応について下山ら[20]は胃原発であれば Ann-Arbor 分類 Stage I で B 細胞型の悪性リンパ腫は手術のみで治癒するが，リンパ節転移があれば術後直ちに化学療法を行うべきであるとし，高木ら[37]も stage I の絶対治癒切除例以外は術後化学療法が必要とのべている．自験例でも stage I で絶対治癒切除例は術後化学療法を施行しなかったが長期生存がえられており，このような症例では術後化学療法の必要はないであろうと考えている．その他の治癒切除例に対しては治癒切除後の残存腫瘍量が腫瘍細胞にして高々10^6個程度[39]とされていることから，化学療法1クールにより腫瘍細胞はほぼ1%に減少するという log cell kill hypothesis[40]にしたがえば，3クールの化学療法によって腫瘍細胞はほぼ消失し，治癒可能と考えられるため，術後少なくとも3クールは化学療法を行うべきであろうと考えている．また非治癒切除例や非切除例では，可能な限り長期にわたる化学療法が必要と考えている．

4. おわりに

1975年1月から1987年4月の11年4カ月間に当教室で経験された胃原発悪性リンパ腫10症例の臨床病理学的特徴と外科治療および術後遠隔成績につき検討し以下の結論を得た．

(1) 男性1例．女性9例で女性に多く，平均年齢は56.2歳であった．

(2) 病理組織分類では全例 NHL で diffuse type の症例が多くみられ，このことが胃原発悪性リンパ腫の

特徴と考えられた.

(3) 腫瘍径は平均9.9cmで，組織学的深達度やリンパ節転移の高度な症例が多く，病期進行例が多かった．腫瘍径の大きい症例は漿膜浸潤陽性のことが多く，リンパ節転移も高度であった．また漿膜浸潤陽性例ではリンパ節転移も高度であった.

(4) 臨床病期早期症例や，治癒切除例の術後遠隔成績は良好であった．また全症例の5年生存率は51.4%であった.

文　献

1) 下山正徳：非ホジキンリンパ腫とホジキン病の化学療法．医のあゆみ 141：657—660, 1987
2) Blackledge G, Bush H, Dodge OG et al: A study of gastrointestinal lymphoma. Clin Oncol 5：209—219, 1985
3) Myhre MJ, Isaccson PG: Primary B-cell gastric lymphoma: A reassessment of its histiogenesis. J Pathol 152：1—11, 1987
4) 芝　茂，上西　力：消化管の細胞肉腫．最新医 19：1836—1844, 1964
5) 若狭治毅：Non-Hodgkinリンパ腫の形態分類．—LSG分類と国際分類—．日臨 41：1715—1720, 1983
6) 胃癌研究会編：外科・病理・胃癌取扱い規約11版．金原出版，東京，1987
7) 佐野景造：胃疾患の臨床病理．医学書院，東京，1974, p257—274
8) 福地創太郎，早川和雄，山田直行ほか：原発性胃悪性リンパ腫と全身性悪性リンパ腫症における胃浸潤との鑑別．胃と腸 16：421—432, 1981
9) 竹中武昭：消化管．坂野輝夫編．悪性リンパ腫のすべて．南江堂，東京，1983. p215—222
10) Dawso IP, Cornes JS, Morson BC: Primary malignant lymphoid tumors of the intestinal tract. Br J Surg 49：80—89, 1961
11) 八尾恒良，中沢三郎，中村恭一ほか：胃悪性リンパ腫の集計成績．胃と腸 15：906—908, 1980
12) 中村敬夫，田中貞夫，佐藤栄一ほか：胃腸管悪性リンパ腫の病理組織学的検討．癌の臨 28：301—306, 1982
13) 大井　実，三穂乙実，伊東　保ほか：非癌性胃腫瘍—全国主要医療施設からの集計調査．外科 29：112—133, 1967
14) 紀藤　毅，山内昌司，森本剛史ほか：胃肉腫に関する外科的問題点．外科 42：366—372, 1980
15) 高木國夫，山本英昭，岸本秀雄ほか：胃悪性リンパ腫の手術治療と成績．胃と腸 16：493—501, 1981
16) Hertzner NR, Hoerr SO: An interpretive review of lymphoma of stomach. Surg Gynecol Obstet 143：991—1004, 1985
17) 小黒八七郎，山口　肇，広田映五ほか：胃悪性リンパ腫の肉眼形態と臨床診断—とくに早期胃悪性リンパ腫について—．臨成人病 8：985—990, 1985
18) 谷口春生，日下部博：胃悪性リンパ腫とRLHの鑑別診断．外科 48：1002—1006, 1986
19) 中島聰總，石川　進，高橋知之ほか：消化管原発悪性リンパ腫．臨放線 30：1375—1384, 1985
20) 下山正徳，湊　啓輔，関　茂樹ほか：非ホジキンリンパ腫の表面マーカー，T-B—リンパ腫分類及び予後因子．臨放線 30：1177—1200, 1985
21) 難波紘二，佐々木なおみ：日本人における消化管悪性リンパ腫の特殊性．臨成人病 15：971—975, 1985
22) 須知泰山，本告　匡，長谷川かおりほか：節外性リンパ腫の臨床病理学的特徴．病理と臨 4：475—479, 1986
23) 森　茂郎：消化管の悪性リンパ腫．病理と臨 4：480—485, 1986
24) Lim FE, Hartman AS, Tan EGC et al: Factors in the prognosis of gastric lymphoma. Cancer 39：1715—1720, 1977
25) Brooks JJ, Enterline HT: Primary gastric lymphomas: A clinicopathological study of 58 cases with longterm follow-up and literature review. Cancer 51：701—711, 1983
26) 木下　平，福富隆志，笹子三津留ほか：胃原発悪性リンパ腫の外科治療．下山正徳，末舛恵一編．白血病・リンパ腫．メディカルレビュー社，東京，1987, p176—179
27) 高木國夫：消化管悪性リンパ腫の外科治療．外科 48：1024—1031, 1986
28) Joseph JI, Lattes R: Gastric lymphosarcoma. Am J Clin Pathol 45：653—669, 1966
29) Rosen CB, Heerden JA et al: Is an aggressive surgical approach to the patient with gastric lymphoma warranted?. Ann Surg 205：634—640, 1987
30) Shiu MH, Karas M, Nisce L et al: Management of primary gastric lymphoma: Ann Surg 195：196—202, 1982
31) Hockey MS, Powell J, Crocker J et al: Primary gastric lymphoma. Br J Surg 74：483—487, 1987
32) Dragocics B, Bauer P, Radaszkiewicz T et al: Primary gastrointestinal non-Hodgkin's lymphomas: A retrospective clinicopathologic study of 150 cases. Cancer 55：1060—1073, 1985
33) Economopoulos T, Alexopoulos C et al: Primary gastric lymphoma-The experience of general hospital. Br J Cancer 52：391—397, 1985
34) Dworkin B, Lightdale CJ, Weingard DN: Primary gastric lymphoma: Areview of 50

cases. Dig Dis Sci 27：986—992, 1982
35) 妹尾恭一, 広田映五, 小松正伸ほか：胃原発悪性リンパ腫 (Non-Hodgkin lymphoma) 32例の臨床病理学的研究. 癌の臨 26：537—547, 1980
36) Carbone PP, Kaplan HS, Muschoff K et al: Report of the comitee of Hodgkin's disease staging classification. Cancer Res 31：1860—1861, 1971
37) 高木敏之, 小黒昌夫, 大森幸夫ほか：胃原発悪性リンパ腫の治療成績. 癌と化療 11：2601—2604, 1984
38) Sheridan WP, Medley G, Brodie GN: Non-Hodgkin's lymphoma of the stomach: A prospective pilot study of surgery plus chemotherapy in early and advanced disease. J Clin Oncol 3：495—500, 1985
39) 田口鐵郎：治療 (3) 外科治療との併用. 石川七郎編. 臨床腫瘍学. 朝倉書店, 東京, 1982, p1494—1498
40) 斉藤達雄, 涌井 昭：治療(1)癌化学療法の原則. 石川七郎 編. 臨床腫瘍学. 朝倉書店, 東京, 1982, p1475—1477