日消外会誌　21（10）：2411～2414，1988年

症　例

特異な臨症経過をたどって発見された食道憩室の3例

自衛隊中央病院外科
佐々木光一　堀井　均　佐藤　純瑞　長谷　和生
岸本　幸次　大久保幸俊　渡辺　千之　山田　省一
石山　賢　細井　睦美

THREE CASES OF ESOPHAGEAL DIVERTICULUM WITH SPECIFIC CLINICAL COURSE

Kouichi SASAKI, Hitoshi HORII Yoshimitsu SATOH, Kazuo HASE Kouji KISHIMOTO, Yukitoshi OOKUBO Chiyuki WATANABE, Shouichi YAMADA Masaru ISIYAMA and Mutsumi HOSOI
Department of Surgery, Self-Defence Forses Central Hospital

索引用語：食道憩室，頸部腫瘤，食道癌

1. はじめに

食道憩室はまれな食道疾患であり，上部消化管造影の際に偶然に見つけられることが多く，しかもそのほとんどは無症状に経過しているため手術適応となる症例も少ない．最近，われわれは頸部腫瘤（症例1），食道内異物（症例2）および食道癌を併存した1例（症例3）と特異な経過をたどって発見された3例の食道憩室を経験し，2例に外科的治療，1例に内視鏡的異物摘出術を施行したので若干の文献的考察を加えて報告する．

2. 症　例

症例1：48歳，女性．昭和61年3月頃より，時々嚥下時のどにものが引っかかる感じがしていた．昭和62年3月友人に頸部腫脹を指摘され当科を受診した．左頸部に輪状軟骨の高さで胸鎖乳突筋の内側に4.0×3.5cmの卵形，軟，表面平滑，辺縁鮮明な腫瘤を触知した．腫瘤は嚢胞状で，嚥下時の固定性はなく，皮膚との癒着もなかった．頸部腫瘤を疑い検査を進めたが，頸部ゼログラフィーには異常を認めなかった．しかし頸部computed tomography（CT）像で，気管の左後方・甲状腺左葉の後背部に気管と同様に空気を含む楕円形の腫瘤を認めた（図1）．しかし，気管とは明らかに区別できたが食道との連続性は明確ではなかったため咽頭食道憩室（Zenker憩室）が疑われ食道造影を行った．造影で咽頭食道移行部に食道に連なる4.5×3.0cmの辺縁平滑な楕円形嚢状の異常陰影を認めた（図2）．内視鏡では門歯より約20cm肛門側の食道入口部直下に，左側に伸びる盲嚢状の憩室を認め粘膜面はやや発赤を帯びていた（図3）．以上の所見より，Zenker憩室と診断し臨床症状を考慮し憩室切除術を施行した．左頸部で胸鎖乳突筋前縁に沿った皮切を加え，甲状腺左葉を前方へ圧排すると輪状咽頭筋の上方に鳩卵大の

図1　頸部CT像．気管の左後方に空気を含む楕円形の腫瘤を認めた．

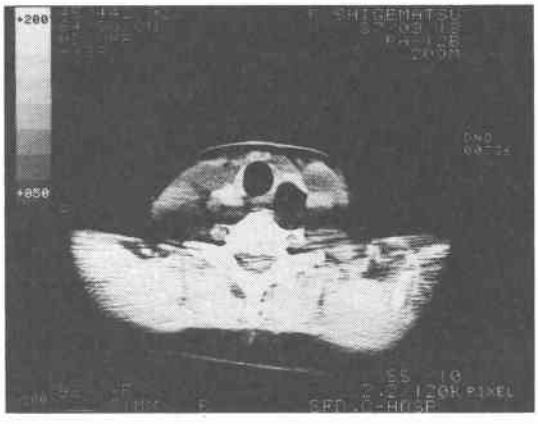

＜1988年6月8日受理＞別刷請求先：佐々木光一
〒154　世田谷区池尻1—2—24　自衛隊中央病院外科

図2　食道造影像．咽頭食道移行部に食道に連なる楕円形嚢状の異常陰影を認めた．

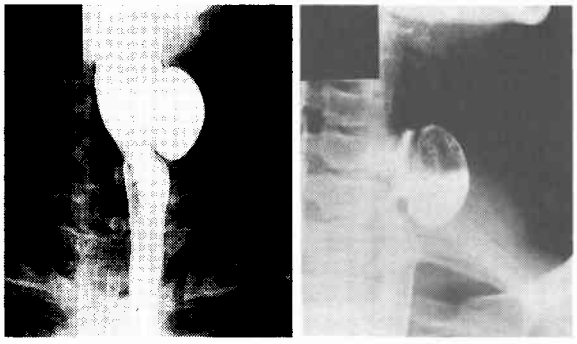

図3　内視鏡像．食道入口部直前に，左側に伸びる盲嚢状の憩室を認めた．

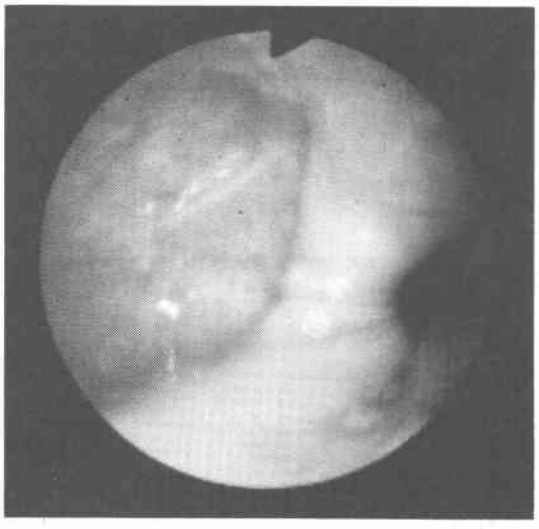

亜有茎性憩室の突出を認めた(図4)．手術は，憩室切除のみで輪状咽頭筋の切離は行わなかった．なお病理組織検査で憩室壁は，慢性炎症細胞の浸潤を伴う肥厚した重層扁平上皮と粘膜固有層より構成され憩室炎の診断を受けた．

症例2：64歳，男性．昭和57年5月過誤腫で左肺下葉切除，昭和62年8月う歯の治療中に金冠を誤嚥したが，特に症状ないため放置．昭和62年10月肺切後の定期検診のため当科受診．この時，胸部X線で頸部に半球状のX線非透過性な陰影を指摘され(図5)，食道内異物（金冠）を疑われ入院となる．食道造影を実施すると少量の造影剤の嚥下で，頸部食道に嚢状陰影が出現，この中に前述のX線非透過性な異常陰影を認めた．さらに造影剤を追加すると嚢状陰影が明確となり，

図4　手術所見．輪状咽頭筋の上方に鳩卵大の亜有茎性憩室の突出を認めた．

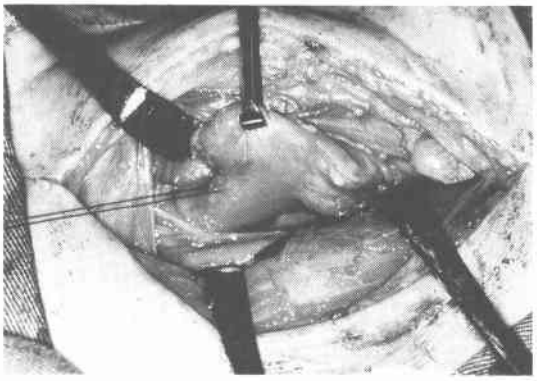

図5　胸部単純X線所見．頸部に半球状のX線非透過性な陰影を認めた．

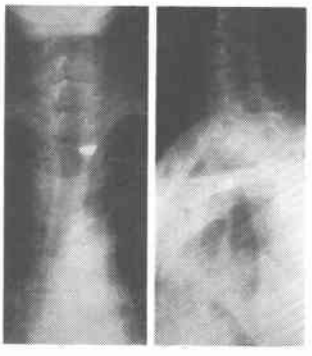

X線非透過性な陰影は消失した(図6)．以上より，頸部食道憩室内異物と診断し異物摘出術を実施した．全麻下に硬性食道鏡を挿入すると食道入口部より2～3 cm下方に憩室を認め，食物残渣の中に金冠が埋没しており，これを異物鉗子でつまみ摘出した．

症例3：62歳，男性．昭和62年2月急に嚥下困難出現，当院を受診した．食道造影でEiに鋸歯型の陰影欠損とその上方気管分岐部の高さに食道内腔に広い口を開いている楕円形嚢状陰影を認め(図7)，食道憩室を合併した食道癌の診断で入院した．術前照射後の食道造影では，主病巣の縮小と通過障害の改善を認め憩室も軽度縮小していた(図8)．手術所見は，$A_0N_2M_0P1_0$ St III で開腹右開胸による胸部食道亜全摘胸骨後食道胃吻合術を施行した．なお術中，憩室を確認することはできなかったが，気管分岐部近傍の食道とリンパ節を含めた周囲組織との癒着は認めなかった．また，切除標本の組織学的検索で憩室壁は食道壁の全層を備え

図6　食道造影像．頸部食道に嚢状陰影を認めた(左)．嚢状陰影は明確となりX線非透過性陰影は消失した（右）．

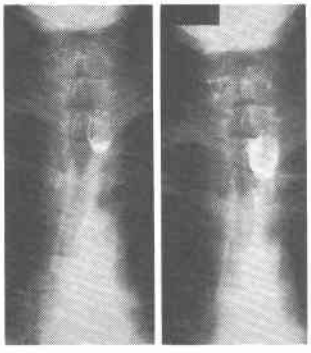

図7　食道造影像．Eiに鋸歯形の陰影欠損と気管分岐部に楕円形嚢状陰影を認めた．

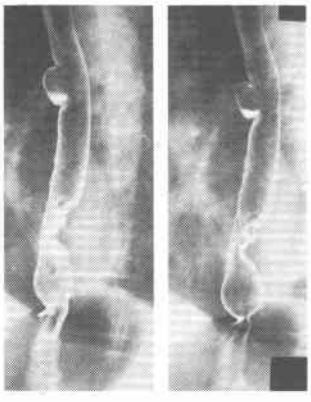

図8　術前照射後の食道造影像．主病巣の縮小と通過障害の改善を認め憩室も軽度縮小．

ていた．

3. 考　　察

食道憩室とは食道壁の一部が嚢状・袋状に膨出した状態であり，その内面は完全に上皮で覆われているものを称するが，自覚症状を欠くものがほとんどで，上部消化管造影時に偶然に発見されるものが多い．本邦での報告によれば造影時憩室発見頻度は，大柴[1]の12,799例中106例（0.83%），井手ら[2]の28,865例中289例(1.03%)などである．一方，食道憩室の分類は種々の立場からなされているが，われわれ一般外科医には憩室の発生部位による分類が最も有用と考えられる．つまり，咽頭食道憩室（以下Zenker憩室），気管分岐部憩室および横隔膜上憩室の3つである．食道憩室に占めるそれぞれの発生頻度を見ると，欧米ではZenker憩室がほかの憩室に比べ圧倒的に多くJerracol & Sweet[3]は79.7%，Postlethwait&Sealy[4]は62.4%と報告している．一方本邦では第12回食道疾患研究会における報告によると，292例中Zenker憩室8.3%，気管分岐部憩室78.0%，横隔膜上憩室13.7%，また三原ら[5]によると136例中それぞれ12.5%，66.9%，20..6%と気管分岐部憩室が最も多い．

ところで，今回われわれが経験した症例は前述のごとく憩室のほとんどが無症状に経過し偶然に発見されるものが多い中で，表1に示すごとく頸部腫瘤（症例1），食道内異物（症例2）および食道癌併存（症例3）と特異な臨床経過をたどって発見された食道憩室と考

表1　症例の概略

症例	年齢・性	主　訴	憩室発生部位	併存食道病変	治　療
1	48・F	頸部腫瘤	咽頭食道移行部	なし	憩室切除
2	64・M	食道内異物	上部食道	なし	内視鏡的異物摘出
3	62・M	嚥下困難	中部食道	食道癌(Ei)	胸部食道亜全摘

図9　Lennier-Hacker間隙(Killian間隙)．咽頭食道境界部の後壁で，下咽頭収縮筋と食道縦走筋との移行部の抵抗薄弱部（現代外科手術学大系10巻，食道憩室の手術，鍋谷氏より引用）

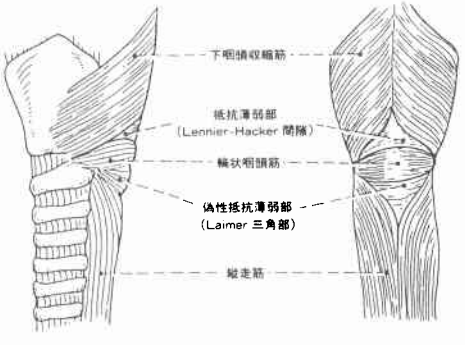

えられたので報告した．

症例1は，本邦での発見頻度が最も少ないZenker憩室である．Zenker憩室は嚥下運動時に咽頭筋の収縮と輪状咽頭筋の弛緩という協調運動の失調のため，咽頭筋の収縮により異常に内圧が亢進し，この異常内圧により咽頭食道境界部の筋層の脆弱な部分から粘膜が圧出されて生じる[2]内圧性憩室であり，Lennier-Hacker間隙（Killian間隙）に発生する[6]（図9）．こうして形成された憩室は内圧の上昇により圧出され次第に膨出し，食道を後方より圧迫して通過障害を発生させ，しばしば脊椎左側に偏位して下方へと発育する．ところで，輪状咽頭筋と食道縦走筋とで形成されるLamir三角部からもまれに憩室が発生し，これを含めて広義のZenker憩室としているものもある[7]．症例1は術中Killian間隙から膨出していることが確認され，組織学的にも憩室壁が粘膜と粘膜固有層より形成されていることより本来のZenker憩室として問題ないものと考えられる．一方症例2では内視鏡学的に憩室を食道入口部より肛門側2～3cmの部位に確認していることよりLamir三角部より発生している可能性が高く，広義のZenker憩室の範疇に入るものと考えられる．

症例3は，中部食道に発生した気管分岐部憩室で本邦では最も発見頻度が高く一般的には牽引性憩室と考えられている．その成因として従来気管分岐部近くの炎症リンパ節が食道壁へ波及し，癒着し，その治癒過程において線維化と瘢痕性収縮が起こり，さらに嚥下，呼吸，咳嗽発作に伴う運動が加わって牽引されて生じるとされていた．しかし，現在ではリンパ節炎のための牽引によるということは理解されにくく，むしろ先天性因子に関係することが多いという見解が強い[8]．本例も食道癌の発生以前に既に憩室があったのか，食道癌による下部食道の通過障害のために内圧性の憩室が発生したのか不明であるが，術中，気管分岐部近傍の食道と近傍組織との癒着は認められず，また食道癌による食道内腔の圧迫や狭窄で直ちに憩室が発生するものでなく，一般に全体的に食道拡張をきたすのが常であるので，やはりなんらかの先天的要因があったのであろうと思われる．また，術前照射による原発巣の縮小に伴い通過障害の改善と憩室の明らかな縮小が認められた事より，憩室の発育には食道内圧の上昇が重要な役目を果たしていると考えられた．

ところで最近，症例3のごとく食道憩室と悪性病変との合併または憩室壁よりの癌の発生が注目されている．つまり，第34回食道疾患研究会におけるアンケート調査によると食道憩室1,169例中53例（4.5%）に食道癌の併存を認めており，これらのうち憩室内癌が7例（13.2%）報告されている．食道憩室の多くは偶発的に発見された無症状のものが多いためほとんどの症例が経過観察例となっていることと予想されるが，併存病変にも充分に注意する必要があり，定期的な検査を怠ってはならないと考えられる．

4. 終わりに

最近，われわれは頸部腫瘤（症例1），食道内異物（症例2）および食道癌を併存した1例（症例3）と特異な経過をたどって発見された3例の食道憩室を経験したので，症例の概略に若干の文献的考察を合わせ報告した．

文　献

1）大柴三郎：食道憩室．吉　利和，中尾喜久，山形敞一ほか監修．新内科学大系．14巻．中山書店，東京，1976，p318—329

2）井手博子，押淵英晃，杉山明徳ほか：食道憩室症の病態と治療．Current Therapy 3：37—43，1985

3）Jerracol J, Sweet RH：Disease of the esophagus. 1st edition. Saunders Philadelphia, 1958, p247—275

4）Postlethwait RW, Sealy WC：Surgery of the esophagus. Appleton-Century-Crofts, New York, 1979, p118—151

5）三原　修，伊藤廉爾，松尾　孝ほか：消化管憩室について．臨放線　19：689—696，1974

6）鍋谷欣市：食道憩室の手術．木本誠二監修．現代外科手術大系．10巻．中山書店，東京，1979，p4—5

7）片岡和博，石原健二，茎田祥三ほか：Zenker憩室とその発生部位の名称の誤謬について．臨放線 22：375—380，1977

8）唐沢和夫：先天性食道気道瘻．草間　悟，和田達雄，三枝正裕 編．外科 Mook．33．金原出版，東京，1983，p84—92