日消外会誌　21（10）：2415～2418，1988年

胆管癌，胆嚢癌を併存した膵・胆管合流異常の1症例

札幌医科大学第1外科
唐沢　学洋　平田　公一　後藤　幸夫
岡崎　裕　鈴木　一弘　田中　実
及川　郁雄　白松　幸爾　早坂　滉

A CASE OF ANOMALOUS JUNCTION OF PANCREATICOBILIARY DUCT SYSTEM WITH CARCINOMAS OF THE GALLBLADDER AND THE DILATED BILE DUCT

Gakuyo KARASAWA, Koichi HIRATA, Yukio GOTO, Yutaka OKAZAKI, Kazuhiro SUZUKI, Minoru TANAKA, Ikuo OIKAWA, Kohzi SHIRAMATZU and Hiroshi HAYASAKA
First Department of Surgery, Sapporo Medical College

索引用語：膵・胆管合流異常，胆嚢癌，胆管癌

I. はじめに

近年，胆道造影法の普及により膵・胆管合流異常の診断の機会がふえている．本症は第9回日本膵管胆道合流異常研究会（1986）で，「解剖学的に膵管と胆管が十二指腸乳頭開口部より上流の十二指腸壁外で合流するもの，あるいは，胆管と膵管が異常な形で合流する先天性の奇形をいう」との定義で合意されている[1]．

本症に胆嚢・胆管のいずれか一方に癌を合併することが多いことが知られているが，胆嚢・胆管の双方に癌を併存することはきわめてまれである．今回，われわれは，膵・胆管合流異常に，胆嚢癌および胆管癌を併存した症例を経験した．胆嚢・胆管の双方に癌を合併した症例は本邦報告5例目[2)~5)]であり，若干の文献的考察を加え報告する．

II. 症　例

患者：45歳，男性．

主訴：右上腹部痛．

家族歴：特記すべきことなし．

現病歴：1981年4月，食後に右上腹部痛が出現し，近医にて肝機能障害の診断をうけた．以後約1年間症状無く経過したが，1982年頃より再び右上腹部痛が出現し，某医にて超音波検査の結果，胆管拡張を指摘され，胆嚢癌も疑われたため当院内科を介して当科へ転科入院となった．

入院時現症：体格中等度．栄養良好．血圧122/88 mmHg，脈拍75/分，整．貧血はないが，軽度の黄疸をみとめた．肝は正中にて2横指触知した．

検査所見：生化学的検査では総ビリルビン値1.5 mg/dl，アルカリフォスファターゼ196IU/lである以外に異常を認めなかった．なお，測定した腫瘍マーカーはいずれも正常値の範囲内であった．

超音波検査：肝外胆管が拡張し，胆嚢内に腫瘍を認め，胆石の併存はなく，肝内血管および膵に異常を認めなかった（図1）．

Computed tomography：胆嚢内腫瘍は胆嚢内腔をほぼ占拠していたが，肝への直接浸潤像は無かった．胆管は約30mmに拡張していたが，肝内に胆管拡張は無い．膵，脾，腎，に異常を認めなかった．

Endoscopic retrograde pancreaticocholangiography（以下ERCP）：胆管は左右肝管合流部から膵管との合流直前まで嚢胞状に拡張していたが，肝内胆管には異常はなかった．Vater乳頭より約3cmの十二指腸壁外で，膵管が胆管に合流するという合流形式を示した．胆嚢は造影されず，膵管に異常はなかった．拡張胆管のほぼ中央に淡い陰影欠損を認めた（図2）．

＜1988年6月8日受理＞別刷請求先：唐沢　学洋
〒060　札幌市中央区南1条西16丁目　札幌医科大学第1外科

図1　超音波検査，胆嚢内腔を腫瘍が占拠している．また，肝外胆管の拡張が認められる．

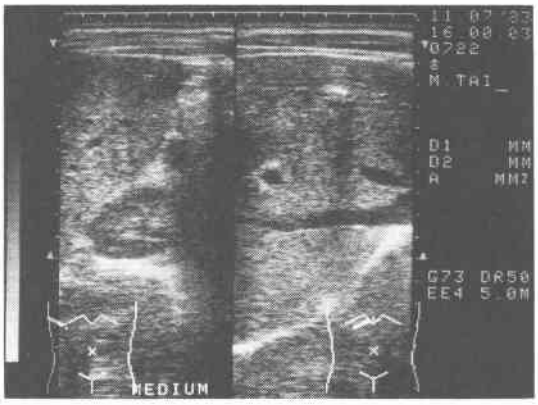

図2　ERCP，肝外胆管の嚢胞状拡張が認められ，そのほぼ中央に陰影欠損を認める(矢印)．また，膵管が胆管にほぼ直角に合流するという膵・胆管合流異常がある．

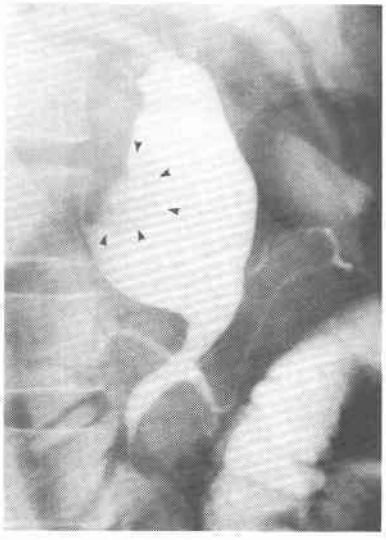

腹腔動脈造影：動脈相で胆嚢動脈支配領域のhypervascularityを，胆嚢動脈の分枝に壁不正と蛇行を認めた（図3）．

以上より，戸谷分類[6]でIa型の胆管拡張を伴う膵管型の膵・胆管合流異常に，胆嚢・胆管腫瘍を併存しているとの診断に至った．昭和58年7月12日，根治手術を目的として手術を行った．

手術所見：摘出した胆嚢を観察したところ胆嚢内腔のほぼ全域を占める腫瘍を確認し，迅速病理組織検査を依頼．その結果，adenocarcinomaと診断された．上部胆管にも腫瘍が存在したことから，膵頭十二指腸切除・肝床部分切除・リンパ節郭清を施行し，Child変法により再健した．なお，胆管胆汁中のアミラーゼ活性

図3　腹腔動脈造影，動脈相では，胆嚢動脈支配領域のhypervascularityと，胆嚢動脈の分枝に壁不正と蛇行が認められる．

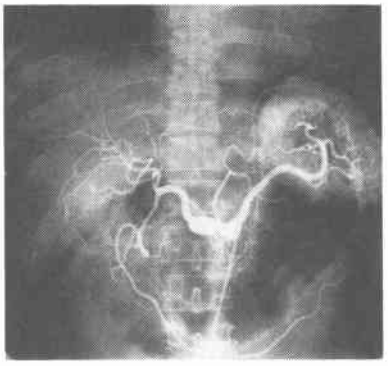

図4a　胆嚢腫瘍ルーペ像，腫瘍が粘膜下層まで深達している．

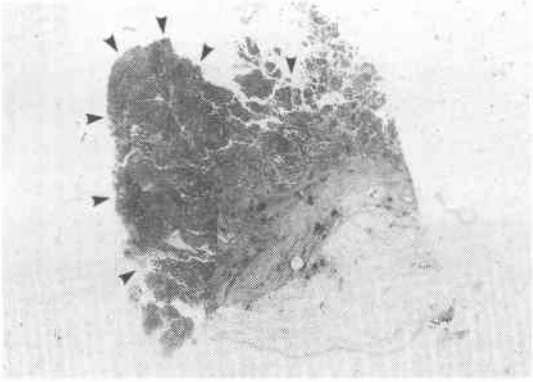

図4b　胆嚢腫瘍高倍率像，高分化管状腺癌の組織像である．

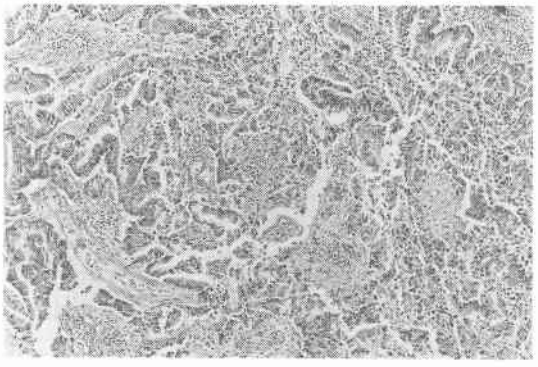

値は，6,200IU/lであった．

切除標本肉眼所見：胆嚢はほぼ鶏卵大で，壁は肥厚し，85×66mmの乳頭状腫瘍が存在し，胆嚢管への浸潤はみられなかった．結石は併存せず，胆管は嚢胞状に直径約35mmの拡張を示し，下部胆管の約2分の1十二指腸側は急に細まり(直径約5mm)，ほぼ直角に膵管が合流していた．共通管長は，約35mmであった．胆嚢管合流部直上の上部胆管に直径5mmの乳頭状腫瘍を認めた．いずれの腫瘍も漿膜への進展はなく，所属リンパ節への明らかな転移も認めなかった．

病理組織所見：胆嚢粘膜は，頸部に正常な部分を認める以外は，脱落荒廃していた．腫瘍細胞は高分化型管状腺癌で，一部筋層におよんでおり(図4a，b)，リンパ管・静脈内浸潤像を軽度認めた．胆管壁は，繊維性肥厚を示していたものの，腫瘍は粘膜層に限局し，漿膜への浸潤はなかった(**図5a**)．なお胆管腫瘍も高分化型管状腺癌であった(**図5b**)．所属リンパ節転移はなかった．以上を胆道癌取扱い規約[7]に準じて記載すると胆嚢癌は，pat Gbfn.，結節浸潤型，tub_1，int.，INFβ，

図5a　胆管腫瘍ルーペ像，胆管壁の肥厚をみとめる．

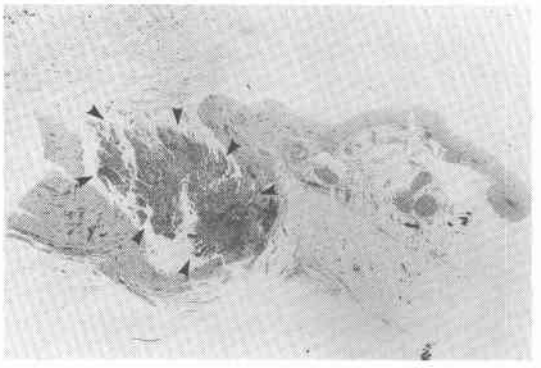

図5b　胆管腫瘍高倍率像，高分化管状腺癌の組織像である．

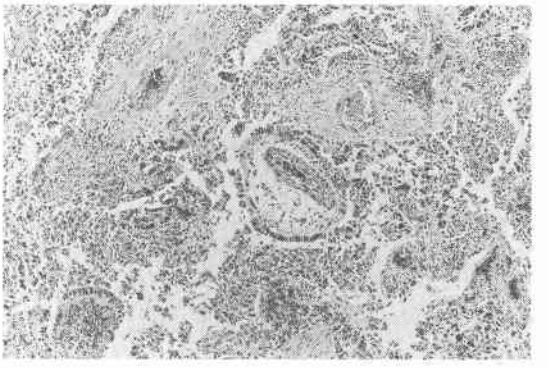

表1　本邦における膵・胆管合流異常の胆管癌・胆嚢癌重複症例

検討項目　症例		1	2	3	4	5
年齢・性		54Y・女性	40Y・女性	48Y・女性	54Y・女性	45Y・男性
報告者		桂巻ら[2]	大塚ら[3]	山際ら[4]	有馬ら[5]	自験例
報告年度		1983年	1984年	1986年	1987年	1988年
胆管拡張形態		不明	Ⅰa	Ⅰc	ⅣA	Ⅰa
合流形式		不明	不明	胆管型	胆管型	膵管型
胆汁中アミラーゼ活性		不明	1396552 IU/l	100000 IU/l<	137800 dyU/l	6200 IU/l
胆嚢癌	大きさ 組織型 深達度	不明 不明 不明(早期)	46×28mm 乳頭状腺癌 pm	50×22mm 中分化型管状腺癌 ss	20×15mm 高分化型腺癌 m	85×66mm 高分化型管状腺癌 sm
胆管癌	存在部位 大きさ 組織型 深達度	不明 不明 不明 不明(早期)	上部胆管 12×5mm 乳頭状腺癌 m	上部胆管 20×5mm 乳頭状腺癌 m	中・下部胆管 48×35mm 扁平上皮癌 s_2, $panc_2$	上部胆管 6×3mm 高分化型管状腺癌 m
治療法		拡大胆嚢摘出 拡張胆管切除 リンパ節郭清	拡大胆嚢摘出 拡張胆管切除 リンパ節郭清	拡大胆嚢摘出 拡張胆管切除 リンパ節郭清	膵頭十二指腸切除	膵頭十二指腸切除 肝床部分切除 リンパ節郭清
予後		存命中 (1年6カ月)	不明	不明	死亡(4カ月) (不慮の事故)	肝転移再発・ 死亡(11カ月)

lyo, vo, pno, pm, hinfo, binfo, no, 胆管癌は, pat Bs., 乳頭型, tub_1, med, INFα, lyo, vo, pno, m, hinfo, ginfo, panco, do, vso, no, hwo, dwo, ewo であった.

術後経過：術後8カ月で倦怠感を生じ，精査の結果肝転移（H_3）を認め，術後11カ月に死亡した.

III. 考　察

Babbit の[8]論文以来，膵・胆管合流異常は，胆管拡張症との関連から広く興味をもたれ，研究されてきた．近年胆道癌発生の一因として，膵・胆管合流異常における膵管と胆管の圧勾配による膵液の胆道への逆流という異常病態の関与が示唆されている．膵・胆管合流異常における胆道癌の合併頻度は，戸谷ら[9]の集計によれば，約23%と，胆道手術症例中の胆道癌の頻度0.3～1.8%[10][11]より有意に高い．胆道癌発生部位については，膵・胆管合流異常に合併する胆管拡張症の形態から，嚢胞状拡張では胆管に，円筒状拡張では胆嚢に発生する傾向があるという．また膵・胆管合流異常の形式からは，膵管が胆管に合流する型では胆嚢癌が多く，胆管が膵管に合流する型では胆管に多いと報告されている[10]．

さて，今回のように膵・胆管合流異常に，胆嚢癌，胆管癌を併存した症例は，桂巻ら[2]，大塚ら[3]，山際ら[4]および有馬ら[5]により報告された4例のみで（表1），本例は5例目にあたり非常にまれな症例である．

IV. 結　語

肝外胆管が嚢胞状に拡張し，膵・胆管合流異常に胆嚢・胆管に重複癌を併存した1切除例について，若干の考察を加え報告した．

文　献

1) 戸谷拓二，有馬栄徳，宇高英憲ほか：膵・胆管合流異常の診断基準(案)．胆と膵　8：151—118，1987
2) 桂巻　正，渡部芳樹，高室　雅ほか：胆嚢癌，胆管癌と胆石を合併した先天性胆管拡張症の1例．北海道外科誌　28：259—260，1983
3) 大塚光二郎，岸本秀雄，木下　平ほか：胆嚢と嚢胞内に Papillary adenocarcinoma を認めた先天性胆管拡張症の一例．日消外会誌　17：1379，1984
4) 山際裕史，川村慶三，藤岡正樹ほか：胆嚢癌，胆管癌の合併がみられた膵胆管合流異常，胆管拡張症例．胆と膵　7：105—108，1986
5) 有馬美和子，山本義一，唯井貞仁ほか：先天性総胆管拡張症に合併した胆管胆嚢重複癌の1切除例．胆と膵　9：485—489，1987
6) 戸谷拓二，岡島邦雄，田渕勝輔ほか：先天性胆道拡張症．その分類と手術方法および癌発生例について．手術　29：875—880，1975
7) 日本胆道外科研究会編：胆道癌取扱い規約．第2版．金原出版，東京，1986
8) Babbit DP: Congenital choledochal cysts: New etiological concept based on anomalous relationships of the common bile duct and pancreatic bulb. Am Radiol 12：231—240，1969
9) 戸谷拓二，渡辺泰広，藤井　正ほか：膵・胆管合流異常および先天性胆道拡張症における癌発生—本邦報告例303例の集計からの反省—．胆と膵　6：525—535，1985
10) 柏木秀夫，高雄清人，関田幹雄ほか：胆道出血を主訴として癌の合併した先天性胆道拡張症の1例．胆と膵　2：451—460，1981
11) 西土井英昭，岸本宏之，池田　貢ほか：胆嚢癌を合併した先天胆道拡張症の1例．外科診療　26：508—510，1984