日消外会誌　21（10）：2419～2422，1988年

肝転移巣の破裂をきたした腺癌並存胃カルチノイドの1手術例

神戸大学第2外科
笹田　明徳　神田　裕史　福岡　弘晃　土屋　和彦
良原　久雄　喜多　泰文　岡田　昌義　中村　和夫

A SURGICAL CASE OF GASTRIC CARCINOID COEXISTING WITH TUBULAR ADENOCARCINOMA IN ASSOCIATION WITH RUPTURE OF THE METASTATIC HEPATIC LESION

Akinori SASADA, Hirofumi KANDA, Hiroaki FUKUOKA, Kazuhiko TSUCHIYA, Hisao YOSHIHARA, Yasufumi KITA, Masayoshi OKADA and Kazuo NAKAMURA
Kobe University School of Medicine, Department of Surgery, Division II

索引用語：腺癌併存胃カルチノイド，肝後区域転移巣破裂，カルチノイド症候群

はじめに

胃カルチノイドは比較的まれな腫瘍でかつ，その術前診断は比較的困難とされているが，それは本症が形態学的に粘膜下腫瘍の形態をとるためである[1]．近年本症に対する診断学の進歩と相まってその報告例が増加している．

最近われわれは胃体上部腺癌の術前診断で胃全摘術を施行したが，切除標本の組織学検索から腺癌と胃カルチノイドの合併であることが判明し，さらにこの術後に胃カルチノイドの肝転移巣の破裂が招来されたまれな1例を経験したので文献的考察を加え報告する．

症　例

患者：74歳，男．

主訴：全身倦怠感．

家族歴：弟に胃癌．

既往歴：64歳時良性ポリープでS状結腸切除．2年前より気管支喘息．

現病歴：昭和61年9月頃より全身倦怠感が出現，精査の結果胃体上部の腺癌と診断され，他病院で昭和61年12月12日手術を予定されたが，全麻導入時に強い喘息発作が出現したので手術を中止し，その後当科に紹介された．

入院時現症：身長154cm，体重44kg，脈拍84/分整，血圧142/98mmHg，眼瞼結膜，眼球強膜に貧血黄疸認めず，表在リンパ節も触知されなかった．聴診上胸部に湿性ラ音，笛声音が聴取され，さらに腹部では下腹部正中にS状結腸切除による手術創瘢痕が認められた．肝は2横指触知，心窩部に軽度の圧痛が認められた．

入院時検査成績：血液，生化学検査上特に異常を認めず，血液ガスも正常であったが，肺機能検査上$FEV_{1.0}$1.21l，$FEV_{1.0}$% 48.5%と閉塞性障害が認められた（**表1**）．

胃X線検査所見：噴門直下2cmの小弯後壁にBorrmann 2型の所見が認められた．

胃内視鏡検査所見：体上部小弯後壁に約3cmの周堤を有し中心部が白苔に覆われた凹凸不整の病変が確認され，生検で中分化型管状腺癌という所見をえた．

腹部computed tomography（CT）所見：plain CTでは異常はみられず，肝転移を思わせる所見は認められなかった．

腹部超音波所見：リンパ節の腫大，肝胆膵脾にも異常所見はみられなかった．

以上の所見から，呼吸訓練，アミノフィリンなどによる喘息の治療を十分に行った後，昭和62年1月23日全麻下に手術を行った．

手術所見：腹水な腹膜播種は認められず，肝表面も平滑で，胃体上部の小弯後壁に3cm大の硬結が触知されたが，漿膜への露頭は認めなかった．手術は型のごとくR_2，胃全摘後，Roux-en-Y吻合にて再建した．腫瘍の肉眼的所見は，C, Min, Post, P_0, H_0, N_1(+),

＜1988年6月8日受理＞別刷請求先：笹田　明徳
〒650　神戸市中央区楠町7－5－2　神戸大学医学部第2外科

表1　入院時検査所見

一般検血		**生化学検査**	
WBC	7500/mm³	TP	6.4 g/dl
RBC	428×10⁴/mm³	Alb	3.4 g/dl
Hb	12.8 g/dl	A/G比	1.13
Ht	36.7%	T-Bil	0.7 mg/dl
Plt	18.8×10⁴	D-Bil	0.3 mg/dl
肺機能検査		I-Bil	0.4 mg/dl
VC	2.50 l	GOT	18 IU/l
%VC	83.6%	GPT	8 IU/l
FEV1.0	1.21 l	γ-GTP	23 IU/l
FEV1.0%	48.5%	ALP	199 IU/l
腫瘍マーカー		CHE	4.1 IU/l
		LDH	282 IU/l
α-FP	2.5 ng/ml	LAP	46 IU/l
CEA	4.8 ng/ml	CPK	43 IU/l
血液ガス分析		BUN	20 mg/dl
PH	7.42	Cr	0.8 mg/dl
PaO2	86.1 mmHg	Gl	70 mg/dl
PaCO2	40.5 mmHg	Na	139 mEq/l
BE	1.3 mEq/l	K	4.0 mEq/l
SaO2	96.5%	Cl	106 mEq/l

S_1で Stage II であった．切除胃の標本では EC junctin 直下2cm の小弯後壁に3.5×3.5cm 大の Borrmann 2 型病変を認め OW（－），AW（－）であった（図1）．

病理組織学的所見：同一病巣内に腺癌とカルチノイドの併存が認められた．病変をさらに検索すると腺癌部分では PAS 陽性物質の産生がみられ，カルチノイド部では比較的均一な円形の核を有する細胞が充実，結節状，索状に増生し（図 2a），Grimelius 染色では胞体内に分泌顆粒が認められ（図 2b），電顕像でも神経内分泌顆粒の存在が多数認められた（図 2c）．

術後経過：順調に経過したが，術後第11病日より吃逆，右季肋部痛および同部の軽いデファンスが認められ，超音波検査をしたところ，胆嚢壁の肥厚が認められたので，術後胆嚢炎の診断のもとに抗生剤の投与で経過を観察していたが，症状は軽快せず第14病日に突然著明な貧血（RBC：215×10⁴/mm³，Hb：6.1gr/dl）が出現したが原因となる消化管出血は認められず，超音波検査で肝右葉後区域に hyper and hypoechoic lesion が認められ（図 3a），穿刺で暗赤色の血液が採取され，細胞診でカルチノイド細胞が認められ胃カルチノイドの転移と診断された（図 3b）．CT では後区域に low density area を伴う high density な腫瘤が認められた（図 4）．

血管造影では，肝の両葉に多数の新生血管の造成が認められたために後区域切除は断念し，ADM 20mg，MMC 10mg，Gelfoam にて transcatheter arterial embolization（TAE）を施行した（図 5）．TAE 後は，

図1　胃切除標本

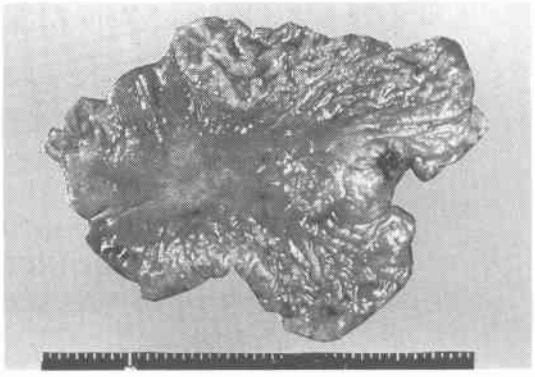

図2　組織学的所見

a：左下の carclnoid と右の adenocarcioma 共存部（HE, ×300）．　b：Grimelius 染色：胞体の一部に Grimelius 陽性の部分を認める（×1,200）．　c：電顕像；胞体内に分泌顆粒を多数認める（×1,500）．

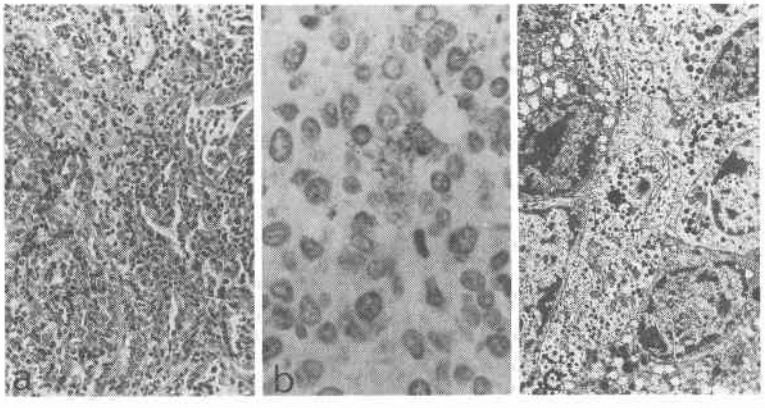

図　3
a：超音波検査所見．後区域に高および低エコー部分を認める．　b：エコーガイド下肝転移巣穿刺の組織像，赤血球に混じり，死滅化したカルチノイド細胞を認める．

図4　腹部CT所見
a：術前，肝転移を思わせる所見は認められない．
b：術後，後区域にlow density areaを伴うmassを認める．

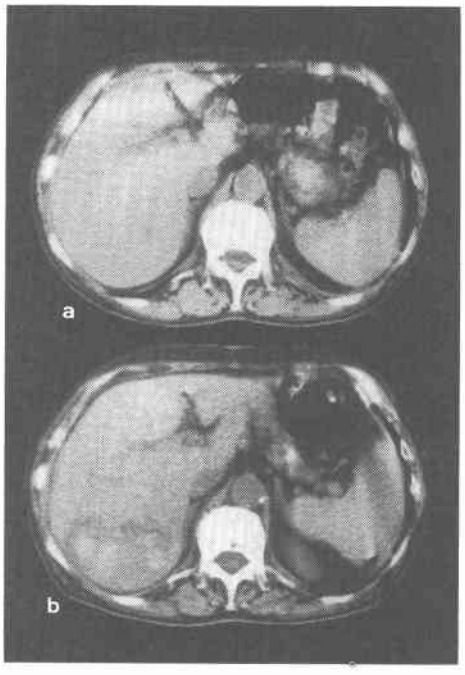

5HTは13.0mg/dlと正常，5HIAAは13.2mg/dayとやや高値を呈したが，喘息，吃逆は全く消失し全身状態も改善し，現在外来で経過観察中である．

考　察

1907年Oberndorfer[2]がカルチノイドについて最初に報告して以来，本症に多くの関心が寄せられている．本症は従来，消化管粘膜に分布するKultchintzky細胞から発生すると考えられていたが，最近は内分泌腫瘍とされている[3)4)]．一方，渡辺らは発育の緩徐な古典的カルチノイドと脈管侵襲の強い内分泌細胞癌とに大別している[5)]．

図5　血管造影所見
肝両葉に多数の微細な新生血管造生を伴うmultiple metastasisを認める．

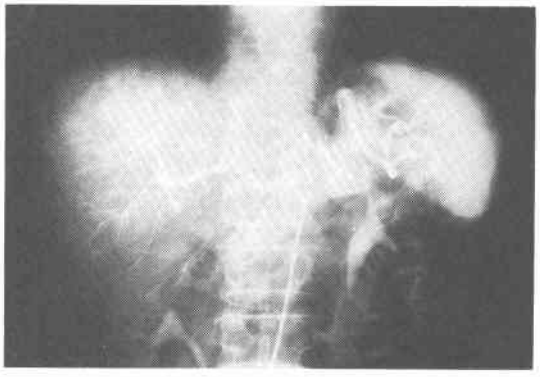

胃カルチノイドの頻度は，欧米では全カルチノイドの2.4～3.3%にみられるのに対し，本邦では31.2%と約10倍多発している[6)]．

本邦では1963年大杉らの第1例の報告[7)]から1983年の第40回胃癌研究会アンケート調査まで20年間に161例が集計されたが，それによると腺癌とカルチノイドとの併存が19例（11.8%）にみられている[8)]．また同一病巣内に両者が共存した症例は10例であった[9)]，この共存理由として，腺癌の一部がカルチノイドに移行するという報告がみられ[5)10)11)]，曽我も原基細胞の腫瘍化機転の時期と発生方向から上述の仮説を提唱し，両者は同一の起源で論じられるとしている[4)]．本症例でも中等度分化型腺癌とカルチノイドが同一病巣内に連続して存在した事実から，上述の説が裏付けられたものといえよう．

カルチノイドの診断は，組織所見，銀反応および電顕所見が重要で，Williamsら[12)]は本症を前腸，中腸，後腸系の3群に分類し，各群で組織学的，生化学的，臨床的に有意の差があるとし，曽我も原発部位別に差異があることを指摘し，A，B，C，Dおよび混合型に分類しているが[13)]，本症例は曽我の分類のA型に該当するものと考えられた．

胃カルチノイドは，通常胃癌と比較してリンパ節転移，肝転移をきたしやすく[8)14)15)]，とくに腫瘍径と転移との間には密接な関係があり，1cm未満では転移な

く，2cm以下で11%，5cm以上では76%という高い率で転移が認めめられたという報告がある[16]．従って胃カルチノイドの外科治療にあたっては，1cm以上の病巣に対しては胃癌手術に準じた広範囲切除とR_2手術が必須である[9)16)]．

一方，カルチノイド症候群（carcinoid syndrome：以下C-S）は，胃カルチノイドの4.3%～14.1%（平均10%）にみられるが[8)15)17)]，典型例は少なく[8)]，本症例にみられた強い喘息発作もretrospectiveにみればカルチノイド症候群の非典型例であったと考えられる．また，C-Sを呈した症例がいずれも肝転移例であることからも，C-Sをひきおこすセロトニンが肝で代謝されることにより肝，肺への転移が存在するときに多く発生している[15)18)]．

胃カルチノイドの肝転移に対する治療は，原発巣の切除は当然ながら，転移巣が一葉に限局している場合には肝切除術の適応となり，H_2，H_3症例でもhepatic dearterialization[19)20)]，TAEなどで転移巣の縮小やC-Sのコントロールにも有効で，延命効果も期待でき，簡単に治療を断念すべきでない[1)]．

本症例もエコー施行時には，後区域切除術を考慮したが，血管造影でH_3症例であることが判明し，やむなくTAEを行った．しかしその後臨床症状をはじめ，喘息発作が消失したことよりTAEの効果が得られたものと考えている．なお，胃カルチノイドの肝転移巣で破裂をきたした報告は，文献を検索した限りでは見当たらずここに報告した．

まとめ

胃癌と胃カルチノイドが同一病巣内に連続して存在し，術後肝転移巣の破裂をきたすという稀有な症例を経験したので文献的考察を加え報告した．

本論文の要旨は第141回近畿外科学会において報告した．

文　献

1) 宝田　彰，田島　充，石川　宏ほか：胃癌に合併した胃カルチコイドの1例．外科診療　26：511—514，1984
2) Oberndorfer S: Karzinoide Tumoren des Dunndarms. Frankf Z Pathol 1：426—432，1907
3) Pearsl AGE, Polak JM, Heath CM: Polypeptide hormone production by "carcinoid" apudomas and their relevant cytochemistry. Virchows Arch〔B〕16：95—109，1974
4) 曽我　淳：消化管カルチノイド—組織発生よ面から—．胃と腸　10：625—633，1975
5) 風戸計民，小林　理，金　徳辰ほか：同一腫瘍内に管状腺癌を共有する胃カルチノイド（胃内分泌細胞癌）の1例．胃と腸　18：245—253，1983
6) 曽我　淳：カルチノイドとカルチノイド症候群．日臨　41：905—991，1983
7) 大杉百合夫，吉田康三，福本　稔：胃カルチノイドの一例．日臨外医会誌　24：138—141，1963
8) 星　和夫，羽生　丕，竹下公矢ほか：特殊型胃癌—第40回胃癌研究会アンケート調査報告—．日癌治療会誌　18：2112—2124，1983
9) 埜口武夫，岡山昭彦，斉藤　光：多発胃癌と胃カルチノイドの併存した1例．癌の臨　31：1451—1455，1985
10) Toker C: Observation on the composition of certain colonic tumor. Cancer 24：256—260，1969
11) 越智邦明，石川慶太，安藤昌之ほか：同一病巣内の胃カルチノイドと腺癌の共存例．日臨外医会誌　45：716—721，1984
12) Williams E, Sandler M: The classification of carcinoid tukmors. Lancet 1：238—239，1963
13) Soga J, Tazawa K: Pathologic analysis of carcinoids. histological reevaluation of 62 cases. Cancer 28：990—998，1971
14) 吉住　豊，向井　清，島　伸吾ほか：胃カルチノイドと早期胃癌が同一病巣内に共存した1例．日消外会誌　18：977—980，1986
15) 岡本幹司，三輪恕昭，飯島崇史ほか：噴門部胃カルチノイドの2例と本邦報告例の検討．日臨外医会誌　45：107—113，1984
16) 水間公一，久保富男，石田君子ほか：胃カルチノイドの1例および本邦集計100例の考察．日臨外医会誌　43：241—251，1982
17) 山田修司，星　広人，木村　浩ほか：免疫染色によりSomatostatin, Glicentinとβ-Endorphin陽性細胞を認めた胃カルチノイドの1例．癌の臨　28：1185—1190，1982
18) 小里八七郎，下田忠和，佐野量造：胃カルチノイドの臨床診断．胃と腸　10：585—595，1975
19) McDermott WV Jr, Hensle TW: Metastatic carcinoid to the liver treated by hepatic dearterialization. Ann Surg 180：305—308，1974
20) Jugutt BI, Watanabe M, Turner FW: Hepatic artery litation in t reatment of carcinoid syndrome. Can Med Assoc J 112：325—327，1975