日消外会誌　21（10）：2423～2426，1988年

Computed tomography スキャンおよび超音波断層にて内瘻の存在が疑われた膵性胸水の1例

市立小松総合病院外科
山脇　優　高橋　一郎　山崎　四郎　羽柴　厚

A CASE OF PANCREATIC PLEURAL EFFUSION SUSPECTED OF THE EXISTENCE OF THE INTERNAL FISIULA BY COMPUTED TOMOGRAPHY AND ULTRASONOGRAPHY

Masaru YAMAWAKI, Ichirou TAKAHASHI, Shirou YAMAZAKI and Atsushi HASHIBA
Department of Surgery, Komatsu City Hospital

索引用語：慢性膵性胸水，膵内瘻

はじめに

胸部に原疾患がないにもかかわらず，膵炎に合併して胸水が発生する状態を膵性胸水という[1]．膵性胸水の発生頻度は膵炎全体の6～7％[2)~4)]と言われている．その多くは膵の急性炎症に伴う急性膵性胸水と考えられる．一方，慢性膵炎を発生母体とする慢性膵性胸水は急性膵性胸水に比べ頻度はきわめて少なく，その発生機序は膵・胸腔間の内瘻形成によるものであると言われている[5]．今回われわれは，computed tomography（CT）および超音波によって膵仮性嚢胞から胸腔への連続性を確認しえた慢性膵性胸水を経験したので報告する．

症　例

患者：45歳，男性．

主訴：呼吸困難．

家族歴：特記すべきことなし．

既往歴：22歳，胃潰瘍にて胃切除術（Billroth II 法再建）施行．

現病歴：18歳から飲酒を始め，ほぼ毎日3合以上のアルコールを飲んでいた．昭和57年より慢性肝炎および慢性膵炎の診断にて当院内科に通院していたが，その間もたびたび多量のアルコールを飲んでいた．昭和60年4月のCTおよび腹部超音波検査にて胃後方に嚢胞形成を認めた．入院1週間前より軽度の呼吸困難を認め，当院内科にて胸部レントゲンを撮ったところ右側に大量胸水を認めた（図1）．CTおよび腹部超音波検査にて，膵嚢胞から連続する胸水が確認されたため，昭和61年1月手術目的で外科入院となった．

入院時現症：身長165cm，体重52kg．眼球結膜に貧血認めず，眼球強膜にも黄疸は認めなかった．呼吸音は右肺野全体にわたり減弱していたが，ラ音は聴取されなかった．腹部は平坦にて圧痛なく，肝・脾は触知しなかった．

検査所見：**表1**に示すごとく肝・胆道系の酵素は正常であったが，血清アミラーゼ値1,991IU，尿アミラーゼ値3,092IUと上昇していた．胸水中のアミラーゼ値は51,580IUと高値を示したが，細胞診ではclass 1，一

図1　入院時胸部レントゲン

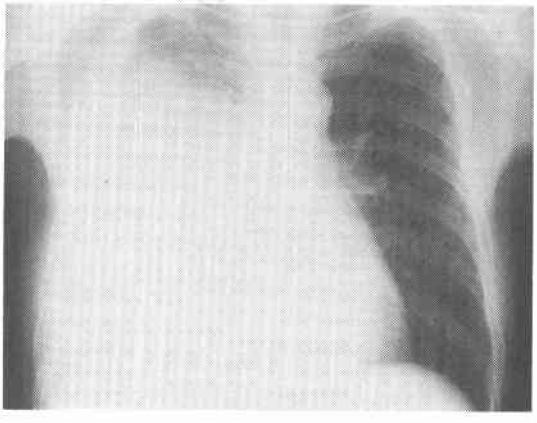

＜1988年6月8日受理＞別刷請求先：山脇　優
〒920　金沢市宝町13―1　金沢大学医学部第1外科

表1　入院時検査所見

RBC	409	万	胸水所見
WBC	6100		AMY　51580 IU
Hb	10.8	g/dl	細胞診　class 1
Ht	40.5	%	一般細菌および結核菌　(−)
LDH	318	IU	
GOT	17	IU	
GPT	5	IU	
T.G.	59	mg/dl	
ALP	11.2	IU	
γGTP	55	mIU/ml	
S-AMY	1991	IU	
U-AMY	3092	IU	

図2　術前超音波検査．嚢胞（C）が下大静脈（VC）を前方に圧排し胸水（EFF）と連続している

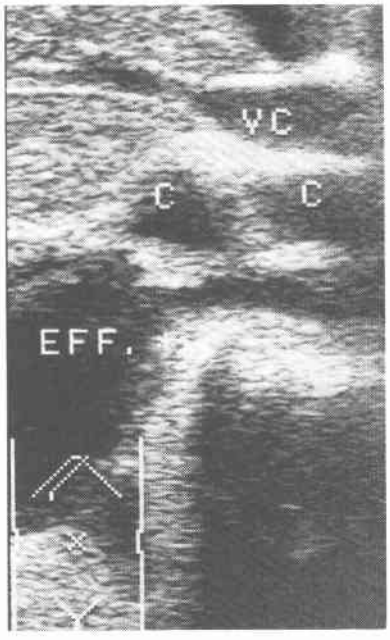

図3　術前CTスキャン．嚢胞が大動脈右側（➡印）にて右胸腔内と連続右肺を後方へ圧排している

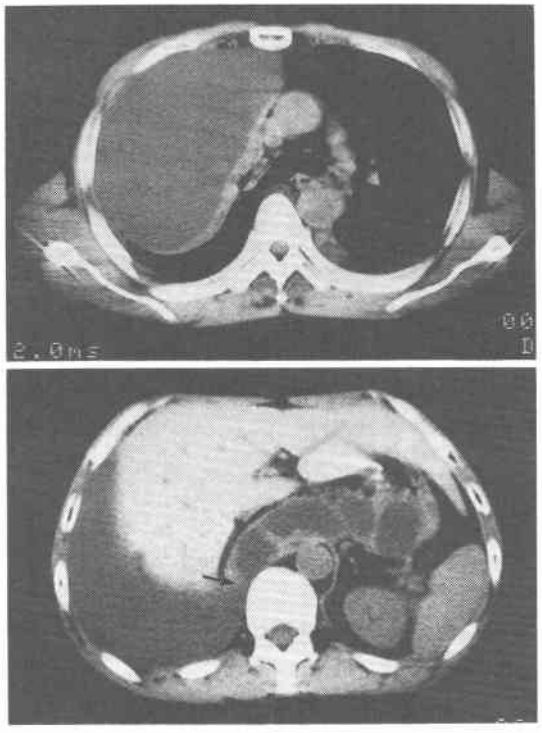

般細菌および結核菌は同定されなかった．

超音波検査にて，膵頭部の嚢胞が下大静脈を前方に圧排し，胸部にのびて胸腔内と連続するのが認められた（図2）．

CTでは膵上方に，連続する多胞性嚢胞が認められ，大動脈右側にて右胸腔内と連続していた．胸腔内で右肺は背側に圧排され，左胸腔にも軽度の胸水が貯留していた（図3）．

Endoscopic retrograde cholangiopancreatography (ERCP) も試みられたが，Vater乳頭部を確認できず，膵管造影は施行できなかった．

以上より，膵仮性嚢胞と慢性膵性胸水の診断にて手術を施行した．

手術所見：上腹部正中切開にて開腹した．以前の胃切除術のため，上腹部は肝・十二指腸靱帯周囲で，残胃，横行結腸および大網が癒着していた．胃大弯側縁より癒着を剝離していくと肝下面と膵上縁の間で，Winslow孔を右側端とする網嚢部に，淡黄色，漿液性の内容をいれた嚢胞を認めた．内腔には隔壁を認めたが，おのおのの腔は連続していた．術前の画像診断とあわせ，この腔を腹腔内嚢胞部と判断し，嚢胞—空腸吻合をRoux-en Yにて施行した．なお術中の膵管造影は，肝・十二指腸靱帯周囲の癒着のため施行できなかった．

また術後早期の呼吸状態改善のため胸腔ドレナージを施行した．

術後3日目の胸水中アミラーゼ値は14,340IUに減少し，胸腔ドレーンの排液量は3日間で3lであった．術後7日目のCTでは，嚢胞の大きさは著明に減少しており，胸水の明らかな減少も認められた（図4）．さらに術後30日目では胸水はわずかに認められるだけであった（図5）．アミラーゼ値は，術後21日目で血中669IU，尿中1,195IUであった．

患者は術後18カ月を経過した現在も胸水の再貯留を見ていない．

図4　術後CTスキャン．嚢胞（➡印）の大きさは著明に減少

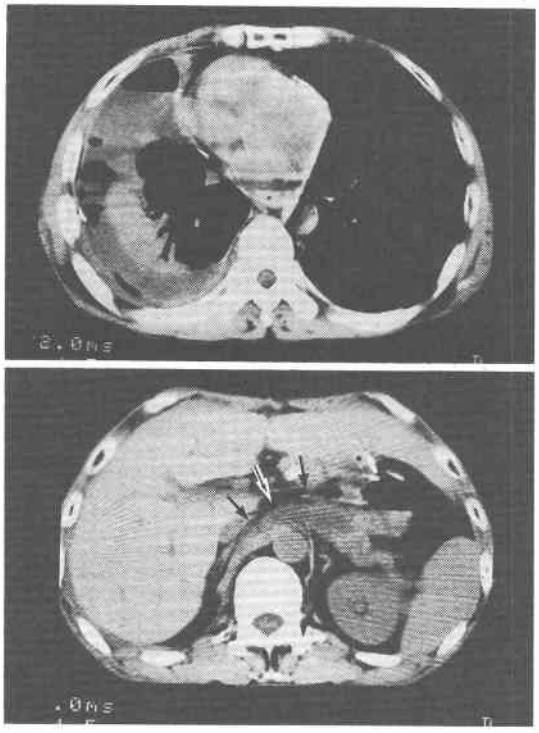

図5　術後30日目胸部レントゲン

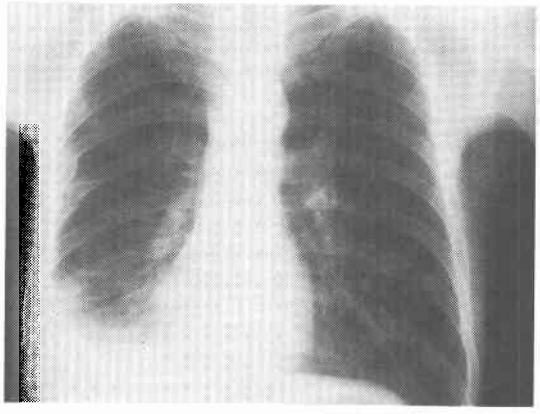

考　察

慢性膵炎を発生母体とし，胸水そのものも膵の炎症の程度と関係なく貯留し，慢性の経過を取るものに対し，Cameron[5]らは「慢性膵性胸水」という概念を提唱した．慢性膵性胸水は，急性のものに比べその頻度はきわめて少ないが，本邦での報告は50例ほどに上っている．慢性膵性胸水では腹部症状に乏しいことが多く，呼吸困難，胸痛，咳嗽を主症状とすることが特徴であるとされている[6]．また，胸水中アミラーゼ値が血中のアミラーゼ値よりはるかに高値をとることが診断上重要であるといわれる[1)6]．特にアミラーゼ産生腫瘍との鑑別において，腫瘍では胸水中アミラーゼ値が膵性胸水ほど高値を示さないという点が，胸水細胞診以上に重要であるという[1]．本症例は慢性膵炎を基礎疾患として，血中アミラーゼ値1,991IUに比べ胸水中アミラーゼ値51,580IUと高く，また呼吸困難を主症状として腹部所見に乏しいことなどは，慢性膵性胸水の所見と一致する．慢性膵性胸水の発生機序については，Cameron[5]は，膵管の亀裂による内瘻形成であると言い，後腹膜腔へ漏出した膵液は食道裂孔あるいは大動脈裂孔を通って縦隔内へ侵入すると述べている．本症例は，CTおよび超音波断層により，腹腔内の膵嚢胞から大動脈右側を通り膵液が胸腔内へ侵入するのが確認され，Cameronの説を裏づけている．内瘻の証明について，術中膵管造影の報告は本邦においても散見されるが[7)~9)]，桑山[1]，金沢ら[10]は自ら内視鏡的膵管造影を施行し，術前におけるその重要性を述べている．今回われわれは，Billroth II法再建胃のため内視鏡的膵管造影は施行できなかった．しかしCTスキャンおよび超音波断層による胸腔内への内瘻の証明は，諸外国ではFaling[11]らの報告があるが，本邦においては慢性膵性胸水と考えられるおよそ50例の報告の中で，わずかに織田ら[12]が右後縦隔の嚢胞を報告しているのみである．その意味で本症例において，CTスキャンおよび超音波断層により嚢胞から胸腔内への液体の連続を描出できたことはきわめて意義のあるものと考える．

結　語

術前超音波検査およびCTスキャンにて膵仮性嚢胞より胸腔内への連続性を描出しえた慢性膵性胸水の1例を経験したので報告した．

文　献

1) 桑山　肇，松尾　裕：膵性胸水．医のあゆみ 127：121—125，1983
2) Roseman DM, Kowlessar OD, Sleisenger MH et al: Pulmonary manifestation of pancreatitis. N Engl J Med 263：294—296，1960
3) Miridjanian A, Amburuoso VN, Derly BM et al: Massive bilateral hemorrhagic pleural effusion in chronic relapsing pancreatitis. Arch Surg 98：62—66，1969
4) Mann NS, Sachdev AJ, Rose JF et al: Pancreatitis: Unusual complications. Am J Proctol

29：29—35, 1978
5) Cameron JL, Kieffer RS, Anderson WJ et al: Internal pancreatic fistulas: Pancreatic ascitis and pleural effusions. Ann Surg 183：587—593, 1976
6) Cameron JL: Chronic pancreatic ascitis and pancreatic pleural effusion. Gastroenterology 74：134—140, 1978
7) 三橋利温, 村山正昭, 安海義曜ほか：右側胸水で発症し膵胸腔内瘻形成を認めた慢性再発性膵炎の1例. 日消病会誌　76：1883—1887, 1979
8) 本多　純, 高橋唯郎, 矢那瀬信雄：右側大量胸水にて発見された慢性再発性膵炎の1例. 日胸疾患会誌　20：117—121, 1982
9) 辰巳駿一, 小林絢三, 畑山　充ほか：胸腔と交通する膵液瘻を証明した慢性膵炎の1例. Gastroenterol Endosc 20：905—910, 1978
10) 金沢学秀, 佐竹克介, 李　在都ほか：膵性胸水をともなった慢性膵炎の臨床所見. 日消外会誌　17：1896—1899, 1984
11) Faling LJ, Gerzof SG, Daly BD et al: Treatment of chronic pancreatitic pleural effusion by percutaneous catheter drainage of abdominal pseudocyst. Am J Med 76：329—333, 1984
12) 細田耕三, 山本正博, 奥村修一ほか：縦隔内膵仮性嚢胞の2症例と本邦報告例の検討. 日臨外医会誌 46：605—611, 1985