日消外会誌　21（10）：2435～2438，1988年

貧血を主訴とした小腸未分化癌の1例

石川県立中央病院一般消化器外科
佐々木正寿　花立　史香　山村　浩然　宗本　義則
高畠　一郎　村上　真也　疋島　寛　林　外史英
山田　哲司　北川　晋　中川　正昭

A CASE OF SMALL INTESTINAL UNDIFFERENTIATED CARCINOMA WITH A CHIEF COMPLAINT OF ANEMIA

Masatoshi SASAKI, Fumika HANATATE, Kouzen YAMAMURA, Yoshinori MUNEMOTO, Ichirou TAKABATAKE, Sinya MURAKAMI, Hiroshi HIKISHIMA, Toshihide HAYASHI, Tetuji YAMADA, Susumu KITAGAWA and Masaaki NAKAGAWA
Department of Surgery, Ishikawa Prefectural Central Hospital

索引用語：小腸腫瘍，小腸未分化癌

I. はじめに

原発性小腸腫瘍はまれな疾患である．そのうちでも，未分化癌の報告はほとんどみられない．また，小腸腫瘍は進行するまで症状に乏しく，術前の正診率の低い疾患である．われわれは貧血を主訴として来院した小腸未分化癌の1例を経験したので報告する．

II. 症　例

患者：37歳，男性．

主訴：貧血，腹痛．

家族歴・既往歴：特記すべきことなし．

現病歴：1987年1月，周囲の人たちより顔が白いといわれるようになり，またほぼ同じ頃より上腹部痛を自覚するようになった．近医を受診したところ，高度の貧血を指摘され，精査の目的で当院を紹介された．

入院時現症：体格中等で栄養状態良好．眼瞼結膜は貧血高度であったが，眼瞼強膜には黄疸はみられなかった．腹部は平坦で軟，腫瘤は触知せず，筋性防御も見られなかった．しかし，直腸診で，鶏卵大のよく動く腫瘤を触知した．

入院時検査成績：RBC 276万/mm³，Hb 6.2g/dl，Ht 21.8%，と高度の貧血がみられた．また便潜血は強陽性であった．WBCは5,000/mm³と正常，血沈は120/134mmと亢進，肝機能ではALP 11.4IU/l，γ-GTP 56 IU/lと軽度の上昇をみた．腫瘍マーカーでは，carcino embryonic antigen，α-fetoprotein，carbohydrate antigen 19-9は正常であった．ほか，フェリチンが260ng/mlと上昇していた以外，とくに異常を認めなかった．

消化管からの出血による貧血を疑い，腸管の検索を視体に諸検査を施行した．

上部消化管造影検査・上部消化管内視鏡検査：潰瘍などは認められず，胃・十二指腸からの出血は否定された．

注腸透視，大腸内視鏡検査：直腸診にて腫瘍を触知したため大腸癌を強く疑ったが，大腸には潰瘍・腫瘍などは認められなかった．

腹部超音波検査：肝右葉に径1～3cmの嚢状変性を伴う，多発性の腫瘍を認め，肝転移が疑われた（図1）．

腹部computed tomography（CT）：肝臓に転移と思われる多数のlow density areaを認めたが，直腸診で触知した腫瘍については詳しい情報は得られなかった（図2）．

^{67}Gaによる全身scanning：骨盤腔内中央付近に，球形の異常集積像がみられた（図3）．

腹部血管造影（上腸間膜動脈造影）：空腸動脈を栄養血管とする，腫瘍濃染像と血管増生が認められた．また，肝右葉にも多数の濃染像が認められた．肝転移を

＜1988年6月8日受理＞別刷請求先：佐々木正寿
〒920　金沢市宝町13－1　金沢大学医学部第1外科

図1　腹部超音波検査像．肝右葉に径1～3cmの嚢状変性を伴う，多発性の腫瘍（▲）を認める．

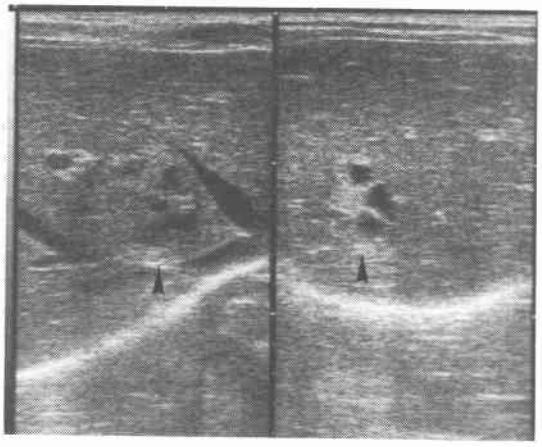

図2　腹部CT像．転移と思われる腫瘤が肝臓に多数みられる．

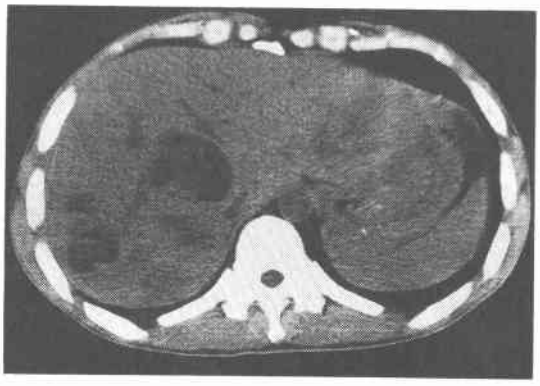

ともなう平滑筋肉腫，または空腸癌が疑われた(図4)．

小腸造影：空腸末端付近に，比較的境界明瞭で7cmにわたる全周性の陰影欠損と，その口側空腸の拡張をみた．空腸癌が疑われた（図5）．

以上の諸検査より，肝転移を有する空腸癌の診断にて，1987年4月28日手術を施行した．

手術所見：腹部正中切開にて開腹した．腹水は認めず，腫瘍は空腸末端にあり，直腸膀胱窩に落ち込んでいた．周囲への浸潤や癒着はまったく認めなかった．また，腹膜転移も認めなかった．空腸を約30cm切除した．肝転移に対しては，胃大網動脈より総肝動脈内へ留置カテーテルを挿入した．

切除標本：Borrmann 3型様の潰瘍形成をともなった腫瘍で，大きさが7.0×6.5cm，ほぼ全周性で漿膜面へ露出していた．口側腸管は軽度に拡張していた．ほかにポリープなどの副病変は認めなかった（図6）．

図3　^{67}Gaによる全身scanning．骨盤腔内中央付近に，球形の異常集積がみられる．

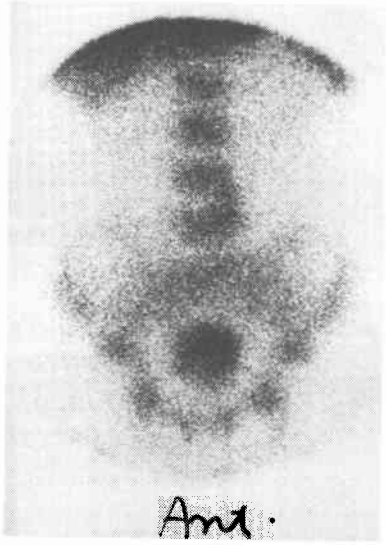

図4　腹部血管造影（上腸間膜動脈造影）空腸動脈を栄養血管とする腫瘍濃染像と，血管造生がみられる．

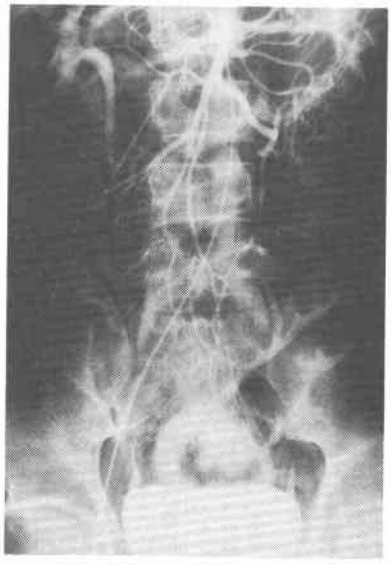

病理組織学的所見：腫瘍細胞と核は大型，核小体は1個で明瞭である．充実性あるいはシート状に増殖し，腺腔形成・角化や粘液産生はみられず，病理学的診断は小腸未分化癌であった(図7)．また，摘出したリンパ節10個中9個に転移をみた．

術後経過は良好であった．しかし，総肝動脈へ留置

図5　小腸造影．空腸末端付近に全周にわたる．約7cmの陰影欠損（——）がみられる．

図6　切除標本．腫瘤はほぼ全周性で，中心は潰瘍を形成している．

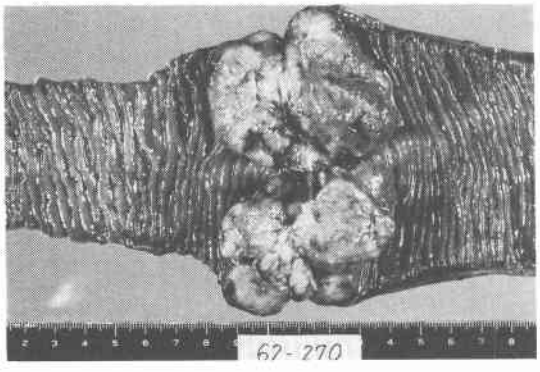

したカテーテルより5-Fluorouracil（5-FU）を250mg/日を連日持続投与したにもかかわらず，肝転移巣は急激に増大していき，術後約9カ月目に死亡した．

III. 考　察

原発性小腸悪性腫瘍は胃や大腸の悪性腫瘍に比べ，その発生頻度が極端に低い，諸家の報告によれば，全消化管悪性腫瘍の1～3％をしめるといわれている[1)~4)]．また，早期には臨床症状や理学所見に乏しく，その解剖学的特殊性のために診断方法にも決定的な手段を欠き，病期が進行するため確定診断の得られぬことが多い．そのため多くの原発性小腸腫瘍は，腫瘤を触知し腹部腫瘤の診断で，または腸閉塞や穿孔・下血などのために急性腹症として，診断が確定しないままに手術の施行されることが多かった[5)6)]．術前の正診率は，Goelら[7)]では55例中12例で21.8％，蜂須賀ら[1)]では34例中18例で52.9％と低率であった．八尾ら[8)]の678例の検討によると，小腸悪性腫瘍全体としての臨床症状のうち頻度の高いものは，腹痛42.4％，呕吐20.2％，出血17.7％，腹部腫瘤16.1％，腸閉塞13.2％，貧血12.2％，腹部膨満10.0％であった．出血は癌と平滑筋肉腫に多くみられるが，癌の出血は本症例のように，持続性の潜出血が多いと報告している．

図7　病理組織学的所見．充実性あるいはシート状に増殖し，腫瘍細胞と核は大型で，腺腔形，角化・粘液産生などはみられない．（HE染色，×370）

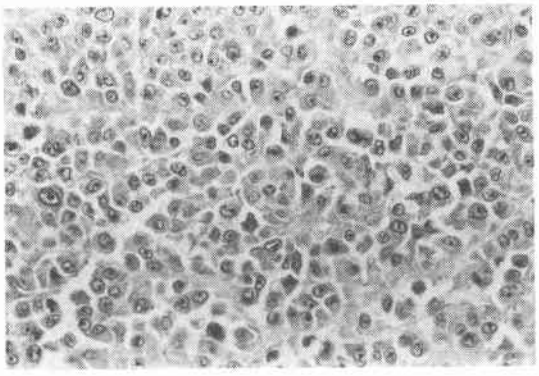

組織型については大腸癌取扱い規約[9)]によると，未分化癌は「癌の分化方向が腺癌，粘液癌，印環細胞癌，扁平上皮癌，腺扁平上皮癌の各癌型のいずれに向かっても示されないもので，腺腔形成は認められず，粘液産生も明らかでないもの」と定義されている．しかし，小腸，大腸癌の中で，実際に未分化癌と診断されることは例外的である．大部分未分化な癌であっても一部に腺癌への分化が認められれば，その癌は腺癌と診断しなければならないからである．過去の報告例を見ても，小腸の未分化癌は渡辺ら[10)]の報告に1例みるのみである．本症例は標本を十分に検索したが，他の癌型へのいずれへの分化も認めなかったため，未分化癌と診断した．また，Grimelius法による染色でも陰性であった．

小腸癌の治療は，十分なリンパ節郭清と原発巣を含めた広範囲な小腸切除が必要だとされている[11)12)]．しかし，発見が遅れ根治手術が不可能であることも多い．5年生存率は，Redentonら[13)]によると22％，沢田ら[2)3)]によると19％と不良であった．化学療法などの補助療法に関しては，松木ら[14)]は化学療法の有無で生存率に差はみられなかったと報告している．本症例では肝転

移に対し総肝動脈内に留置したカテーテルより5-FUを250mg/日の持続的投与を行ったが，転移巣を抑制することはできず，急激な増大を見た．予後の改善には早期発見が重要であるが，特異な症状が出現することの少ない原発性小腸腫瘍においては，腹痛，嘔吐などのイレウス様症状，便潜血陽性の患者に対しては，たえず小腸腫瘍の存在を念頭にいれ，胃十二指腸透視，注腸透視などの検査とともに積極的に小腸二重造影を施行することが重要である．

IV．おわりに

われわれが最近経験した小腸未分化癌の1例について，文献的考察を加え報告した．

稿を終わるにあたり，病理学的御指導をいただいた当病院病理　林　守源医長，金沢大学中検病理　松原藤継教授に深謝いたします．

文　献

1）蜂須賀喜多男，山口晃弘，堀　明洋ほか：小腸悪性腫瘍ー自験34例の検討ー．臨外　39：1285—1291，1984
2）沢田俊夫，武藤徹一郎，森岡恭彦：小腸の原発性腫瘍．外科　47：1015—1019，1985
3）沢田俊夫，武藤徹一郎，草間　悟：原発性小腸腫瘍．消外　4：499—505，1981
4）中神一人，二村雄次，弥政洋太郎：小腸悪性腫瘍の臨床像．消外　6：25—32，1983
5）門田卓士，奥田　博，島野高志のか：大量下血を起こした小腸癌（この症例に対する診断と治療方針）．外科　47：998—1002，1985
6）石川　晃，麻生　宰：隆起性空腸癌の一例．胃と腸　16：1009—1012，1981
7）Goel IP, Didolkar MS, Elias EG: Primary malignant tumors of the small intestine. Surg Gynecol Obstet 143：717—719，1976
8）八尾恒良，日吉雄一，田中啓二ほか：最近10年間（1970—1979）の本邦報告例の集計からみた空・回腸腫瘍．胃と腸　16：935—941，1981
9）大腸癌研究会編．大腸癌取扱い規約．第3版．金原出版，東京，1983
10）渡辺英伸，岩淵三哉，岩下明徳ほか：原発性の空・回腸腫瘍の病理（肉眼形態と組織像の対比）．胃と腸　16：943—957，1981
11）高見元敞，木村正治，花田正人ほか：小腸腫瘍の臨床症状と発見へのアプローチ（自験24例の分析と文献的考察）．胃と腸　16：959—969，1981
12）Bridge MF, Perzin KH: Primary adenocarcinoma of the jejunum andileum (Aclinicopathologic study). Cancer 36：1876—1887，1975
13）Pagtalunan JG, Mayo CW: Primary malignant tumors of the small intestine. Am J Surg 108：13—18，1964
14）松下昌裕，蜂須賀喜多男，山口晃弘ほか：原発性小腸悪性腫瘍の治療成績．日外会誌　88：832—838，1986