日消外会誌　21（10）：2439～2442，1988年

回腸穿孔を伴ったCrohn病の兄弟発症例

昭和大学外科，同　第2病理*，大宮双愛病院**
築野　和男　　渋沢　三喜　　小池　　正　　石井　淳一
杉山　喜彦*　　佐藤　任宏**　佐藤　行彦**

A CASE REPORT OF CROHN'S DISEASE IN ASSOCIATION WITH PERFORATION OF THE ILEUM IN SIBLING

Kazuo TSUNO Miki SHIBUSAWA, Tadashi KOIKE
Juñichi ISHII, Yoshihiko SUGIYAMA, Takahiro SATO
and Yukihiko SATO
Department of Surgery, School of Medicine, Showa University
Second Department of Pathology, School of Medicine, Showa University
**Omiya Soai Hospital

索引用語：Crohn病の兄弟間発生，Crohn病の回腸穿孔

はじめに

1975年，Crohn病に関する厚生省特定疾患調査研究班が発足し，本邦のCrohn病の実態が明らかになってきた．しかしいまだ原因不明の非感染性の疾患として理解されているように，その臨床像は多彩で，また欧米と本邦のCrohn病にも多少の違いがあるようである[1]．本症例は兄が26歳時にCrohn病と診断されており，同様に本症例も29歳時に小腸穿孔で発症し治療する機会が得られたので，本症の遺伝因子および腸管穿孔について若干の文献的考察を加えて報告する．

症　例

患者：29歳，男性．運搬業．

主訴：突然の腹痛．

既往歴：15歳時虫垂炎で虫垂切除術施行．その他特記すべきことなし．

家族歴：家族歴および遺伝型については図1に示した．なお，兄は昭和56年に血便，腹痛，貧血のため精査を受け，小腸多発性潰瘍の診断で開腹手術をおこない，回腸部分切除（約60cm）および虫垂切除を受け，病理学的に小腸Crohn病と診断されている．

現病歴：昭和62年7月30日，朝より腹痛があったが，仕事をしていた．同日，昼3時ごろより強い鋭い痛みとなり，某医で点滴治療受けるも疼痛の増強があり，夜間当院に緊急入院した．なお，今回の発症までに下痢・発熱・腹痛は経験しなかった．

図1　家族歴および遺伝型

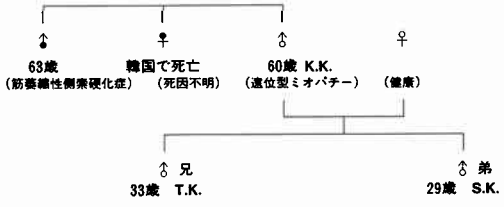

患者	血液型	Rh型	HLA 型
K.K	B	CcDee	A 2 AW24 BW35 BW60 CW 3 CW(−)
T.K	B	ccdEE	A 2 AW24 BW35 BW52 CW 3 CW(−)
S.K	O	ccdEe	A 2 AW24 BW35 BW52 CW 3 CW(−)

入院時現症：体格中等度で栄養良好．体温38.8℃と発熱を認めた．貧血，黄疸なく，口内アフタ，皮疹，表在性リンパ節腫脹も認めず，腹部は全体に膨隆し臍周囲の圧痛，腹膜刺激症状，筋性防御を認めた．

検査所見：末梢血液検査で白血球数10,700/mm³と増加を認めたがその他は異常なくCRPは2＋であった．生化学検査では，総蛋白5.4g/dlと低蛋白血症を認めるが蛋白分画では異常を認めず，肝機能検査，腎機能検査に異常を認めなかった．

入院時胸腹部単純X線検査：横隔膜下に遊離ガス像を認め，腹部には小腸ガスの増加と鏡面像形成を認

＜1988年6月8日受理＞別刷請求先：築野　和男
〒142　品川区旗の台1－5－8　昭和大学医学部外科

図2　入院時胸腹部単純X線写真．横隔膜下に遊離ガス像（矢印）を認め，腹部には小腸ガスの増加と鏡面像形成を認めた．

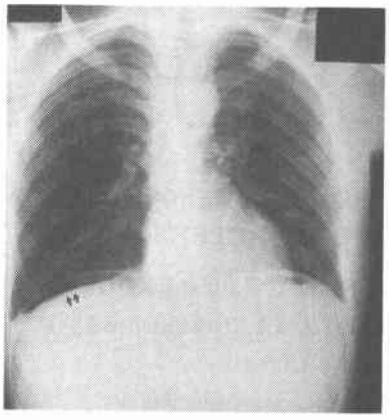

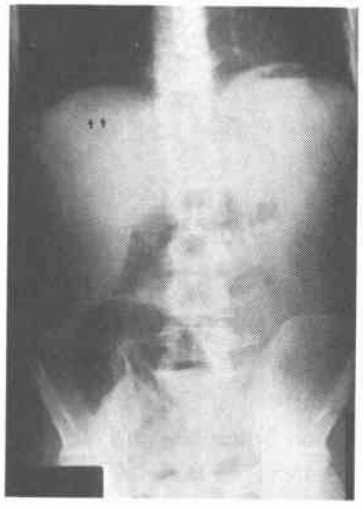

めた（図2）．

入院後経過：触診による腹膜刺激症状の出現，白血球数増加，単純X線検査による遊離ガスの証明より消化管穿孔，汎発性腹膜炎の診断にて緊急手術を施行した．

術中所見：穿孔発生より約7時間経過し開腹する．右側腹部，ダグラス窩に大量の食物残渣，膿性腹水（細菌培養検査にて大腸菌，クレブシエラ菌証明）を認める．消化管検索するに小腸は発赤腫脹強く，膿苔が付着し，炎症性変化が著明で，狭窄部と拡張した腸管が非連続的に存在していた．回盲弁より80cmの腸間膜側に直径5mm大の穿孔を認めた（図3）．さらにTreitz靱帯より1mの空腸にも壁肥厚を伴う狭窄部を約50cmにわたって認めた．穿孔部腸管および空腸の病変部腸管をそれぞれ切除し，一期的に端々吻合し腹腔内洗浄後ドレナージ術を施し閉腹した．

切除腸管肉眼的所見：摘出腸管全体にさまざまの大きさのUL I～IIIの縦長の潰瘍病変，あるいはそれらの瘢痕像が認められ一部穿孔を認めた（図4）．

病理組織学的所見：炎症性細胞浸潤は潰瘍部に一致し筋層あるいは漿膜層まで認められ穿孔部は限局性の腹膜炎がみられた．肉芽腫は大小の類上皮細胞の結節，リンパ球浸潤，および線維化よりなり，散在性に粘膜下や漿膜下に認められた．また穿孔部周囲には，いくつかの裂溝も認められた（図5a，b）．

手術後経過：順調に経過し，術後52病日軽快退院した．退院後外来にて注腸検査，大腸内視鏡検査施行す

図3　手術所見．回盲弁より80cmの腸間膜側に直径5mm大の穿孔を認めた（ペアン部）

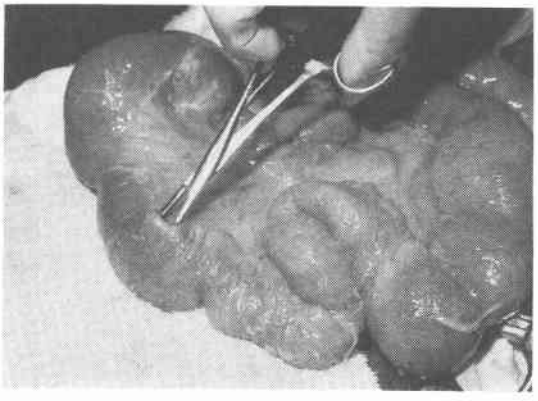

図4　小腸切除標本．摘出腸管全体にさまざまの大きさのUL I～IIIの縦長の潰瘍病変あるいはそれらの瘢痕像を認める．

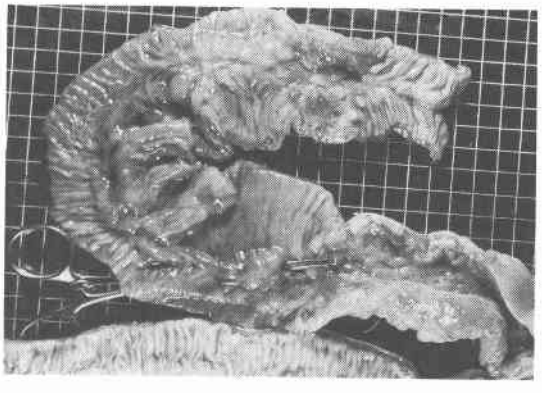

図5a　穿孔部血管壁の病理組織所見．穿孔部の潰瘍底部の血管壁は類繊維素変性がみられる．HE染色，×100

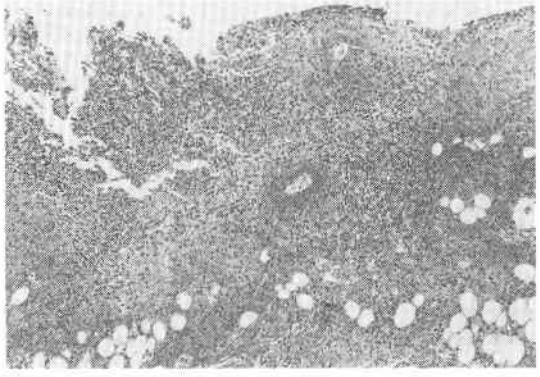

図5b　肉芽組織の拡大像．肉芽組織は類上皮細胞の小結節とともに密なリンパ球の浸潤と繊維化がみられる．HE染色，×400

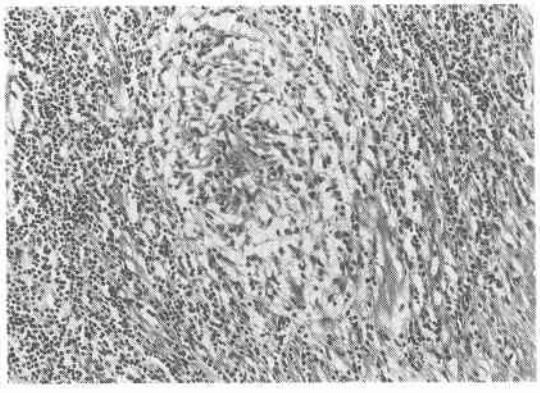

るも病変は認めなかった．肛門鏡検査では内痔核を認めた．

考　察

1980年，Mayberryら[2]は本症139例中13例（9％）の1親等に，本症および潰瘍性大腸炎患者が存在し，これは一般の発生率の13倍も高くまた兄弟間の発症率は一般の発症率の約30倍高いと報告している．本邦では家族内および双生児の発症報告例は少ないが，1987年，久保ら[3]が兄弟で発症した症例の報告をしている．この報告例が5例目であり，本報告が6例目と思われる．

本症と遺伝的素因との関連は家族集積性と患者およびその同胞に免疫異常がみられることより注目されてきた[4]．そして炎症性腸疾患とHLAには相関があるのではないかと考えられるようになった．

Asquithら[5]は48例の潰瘍性大腸炎患者と56例のCrohn病患者のHLAの検索により潰瘍性大腸炎ではHLA-A11とA7が有意に増加しA3が減少しCrohn病ではA9が減少していると報告している．

Delpreら[6]は潰瘍性大腸炎では，BW35と高い関連があり，また若年発症のものほどAW24が高頻度に認められたと述べているが，Crohn病ではHLA抗原の頻度は対照群と有意な差がなかったと報告し他の報告と同様であったと述べている．

八木田ら[7]はHLA-AとC抗原系では有意の差が認められなかったがB抗原のBW61とBW51が高頻度に出現し，DR抗原系ではDR4とDRW53が高頻度に出現したと報告している．本症例では父子間で異なっていたのは父にBW60を認めたが子供は兄弟ともにBW52が出現しておりこの抗原だけであった．また父親の家系で筋萎縮性側索硬化症や父が遠位型のミオパチーを発病しており，これら筋萎縮をきたす疾患とCrohn病には類似した要因が関与している可能性が考えられた．

Minukら[8]は多発性硬化症と炎症性腸疾患が同一家系内で併発した17例を検討し，Crohn病に関与している1つまたはそれ以上の遺伝子座が多発性硬化症の一因となることが仮定されるとしながらも，両者の関係がHLAに基づいているとは思えないと述べている．

Liftonら[9]は3世代にわたって発病した家族の血液型とHLAを調べCrohn病に罹患した者と罹患しなかった家族の者に一貫した相違がなかったと述べ，3世代にCrohn病が出現したのは強く遺伝的影響が示唆されるもののCrohn病の発展や浸透にはその他の要因の関与があることを強調している．

Rampton ら[10]は17例の一卵生双生児のCrohn病症例を集計し自らの症例のHLAを検討し本症の遺伝因子についての報告をしている．報告例では，2重胎児の分離手術後6年を経過し，同一腸管に同一の年齢で発症しているが，このことより遺伝素因か環境因子のどちらが作用していたかは説明できるとしながらも，同一の環境にある一卵生双生児で異なった腸管に発症する場合や，発症年齢が異なっている場合もあり，単一の原因が作用しているとは説明できないとしている．

またWetermanらの症例では2重胎児で同棲しているにもかかわらず，罹患腸管と発症年齢の異なっていることより原因を容易に説明できないとし，Crohn病の病因には素因と栄養との相互関係を解明する他のアプローチが必要であると結んでいる．

Crohn病の合併症として狭窄や閉塞（80%）瘻孔形成（61%），出血（15%）は多いが穿孔は比較的稀とされており，Crohn病全体における穿孔の発生率は1～2%[11]と予測されている．また穿孔症例の10～20%はなんら自覚症状のないままに穿孔で発症している．われわれが経験した症例も発症するまで胃腸管の訴えはなかった．穿孔現象について後述の理論がある．①単一の潰瘍や裂溝は瘻孔を造らない[12]．②急性のCrohn病では線維化や瘢痕化，漿膜の連累と癒着がおこらないために穿孔が助長される[13]．③閉塞や狭窄部の口側腸管における腸管内圧の亢進が"blow out"をひきおこす[14]．④Crohn病の炎症過程で閉塞性の動脈炎症がおこり，腸壁内の血管が血栓化し壊死や穿孔がおこる[15]．⑤Steroidは免疫防御機構の破綻を招き穿孔をひきおこす[16]．われわれの症例では特に穿孔を起こした部位においては潰瘍底部の血管の類線維素変性がめだち，さらに穿孔部の口側および肛門側ともに特に漿膜下の肉芽形成が著明で炎症性細胞浸潤も密にみられた．潰瘍形成部における強い反応性変化に伴う血管の壊死とともに，それに続発したあるいは同時進行性の近接組織の炎症および肉芽形成の増強が穿孔を起こした原因と考えられた．また穿孔が腸間膜側で認められたが，これに関しKyleら[17]は穿孔が腸間膜側（血液供給側）でおこるのは，この部分の腸壁が弱いためであると指摘している．治療では単純な穿孔部の縫合閉鎖がおこなわれたものに高い死亡率を伴うことが指摘されている．穿孔により脆弱となった腸壁は縫合による修復に適していないだけでなく，その部分で再穿孔をおこす危険があるためである．切除術後の吻合の適切な時期については議論があるところであるが，回腸や空腸の穿孔で可能ならば一期的に切除吻合をおこなうが，穿孔膿瘍や強い腹膜の炎症を伴う場合は切除および膿瘍のドレナージと一時的な回腸瘻造設や結腸瘻造設を直ちにおこない後日吻合をおこなうべきと思われる．

文　献

1) 渡辺　晃：わが国におけるクローン病の現況．胃と腸　13：309—314，1978
2) Mayberry JF, Rhodes J：Familial prevalence of inflammatory bowel disease in relatives of patients with Crohn's disease. Br Med J 12：84—84，1980
3) 久保達哉，西田憲一，藤田晃一ほか：Crohn病の兄弟発生例．日消病会誌　84：1825—1829，1987
4) Kraft SC, Kirsner JB：The immunology of ulcerative colitis and Crohn's disease. Edited by Kirsner JB, Shorter RG. Inflammatory Bowel Disease. A Lea & Febiger, Philadelphia, 1975, p60—80
5) Asquith P, Mackintosh P, Stokes RL：Histocompatibility antigens in patients with inflammatory bowel disease. Lancet 26：113—115，1974
6) Delpre H, Kadish U, Gazit E et al：HLA antigens in ulcerative colitis and Crohn's disease in Israel. Gastroenterology 78：1452—1457，1980
7) 八木田旭邦，渡辺　寧，伊藤　久ほか：クローン病とHLA．医のあゆみ　135：669—670，1985
8) Minuk GY, Lewkonia RM：Possible familial association of multiple sclerosis and inflammatory bowel disease. N Engl J Med 27：586—586，1986
9) Lifton LJ, Stafford JM：Crohn's disease affecting three generations. Am J Gastroenterol 78：159—161，1983
10) Rampton DS, Stoff RB：Crohn's disease in monozygotic twins. Postgrad Med J 62：1047—1049，1986
11) Steinberg DM, Cooke WT, WIlliams JA：Free perforation in Crohn's disease. Gut 14：187—190，1973
12) Fisher J, Mantz F, Calkins WG：Colonic perforation in Crohn's disease. Gastroenterology 71；835—838，1976
13) Hitzenga KA：Symptoms, signs and pathophysiology of bowel complications of ulcerative colitis and Crohn's disease. 2nd edition. Lea & Febiger, Philadelphia, 1980, p209—210
14) Croft RJ：Croft RJ：Free perforation of the small bowel in Crohn's disease. Postgrad Med J 53：344—346，1977
15) Harjola PT, Appelgrist R, Lilius HG：Small bowel perforation in Crohn's disease. Acta Chir Scond 130：143—147，1965
16) Cook MG, Dixon MF：An analysis of the reliability of detection and diagnostic value of various pathological features in Crohn's disease and ulcerative colitis. Gut 4：255—262，1973
17) Kyle J：Crohn's disease. Appleton-Century-Crofts, New York, 1972, p141—142