日消外会誌　21（10）：2443～2446，1988年

腸重積を呈した回腸悪性リンパ腫の1例

安城更生病院外科
沈　秀明　鈴木　正康　新実　紀二
亀岡　伸樹　平岩　克正　山田　満昭

A CASE REPORT OF MALIGNANT LYMPHOMA OF THE ILEUM WITH INTUSSUSCEPTION

Hideaki CHIN, Masayasu SUZUKI, Noriji NIINOMI, Nobuki KAMEOKA, Katsumasa HIRAIWA and Mitsuaki YAMADA
Department of Surgery, Anjō Kōsei Hospital

索引用語：成人腸重積症，回腸悪性リンパ腫

はじめに

成人腸重積症は全腸重積症の5～10%を占めると言われ[1]，乳幼児に比べ器質的疾患が原因となる場合が多い．著者らは回腸悪性リンパ腫が原因となった回盲部腸重積症を経験したので若干の文献的考察を加え報告する．

症　例

症例：38歳，男性．

主訴：間歇的腹痛．

既往歴・家族歴：特記すべきことなし．

現病歴：昭和58年1月10日頃より間歇的腹痛が出現した．近医受診し胃透視受けるも異常はなかった．2月2日本院受診し，注腸にて回盲部に陰影欠損がみられた．2月15日精査・加療のため入院した．

入院時現症：両腋窩・両鼡径部にリンパ節を触知した．腹部はやや膨隆し，やや硬く，腸音は亢進していた．右上腹部・右下腹部に圧痛が存在した．腫瘤は触知しなかった．

入院時検査成績：心電図が洞性徐脈以外血液生化学，腎機能，肺機能などに異常はなかった．

腹部単純X線写真：立位像であるが，回盲部にガス像がみられ，小腸ガス像も存在した（図1）．

注腸：回盲部に陰影欠損がみられ，蟹爪像も存在した（図2）．

上腸間膜動脈造影：回結腸動脈，右結腸動脈が上方へ偏位し，hairpin curve sign，腸間膜血管との直角交叉がみられた．retrospectiveにみると矢印の部に淡いtumor stain，軽度の動脈の狭窄がみられた（図3）．

患者は入院後も間歇的腹痛を訴え，悪心・呕吐を繰り返した．質的診断は下しえなかったが，回盲部腸重積症と診断，2月25日手術を施行した．

手術所見：下腹部正中切開にて開腹，腹水・肝転移・腹膜播種はなかった．虫垂は通常の位置にあり，回盲部に手拳大の腫瘤が存在，回腸は盲腸・上行結腸に嵌入し，回腸結腸型腸重積症がみられた（図4）．整復を試みるも成功せず，悪性腫瘍を考慮しリンパ節郭清を

図1　腹部単純X線写真：回盲部にガス像がみられ，小腸ガス像も存在した．

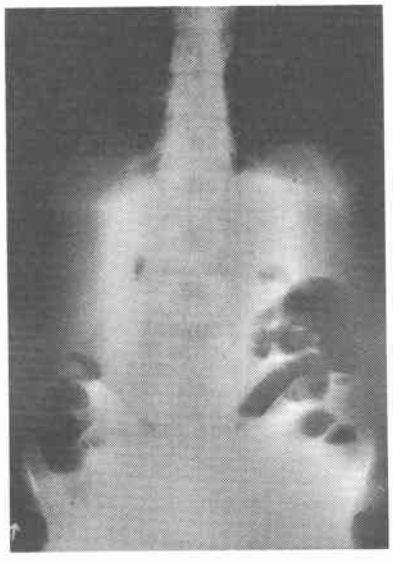

＜1988年6月8日受理＞別刷請求先：沈　秀明
〒112　文京区目白台3－28－6　東京大学医学部第3外科

図2　注腸：回盲部に陰影欠損がみられ，蟹爪像も存在する．

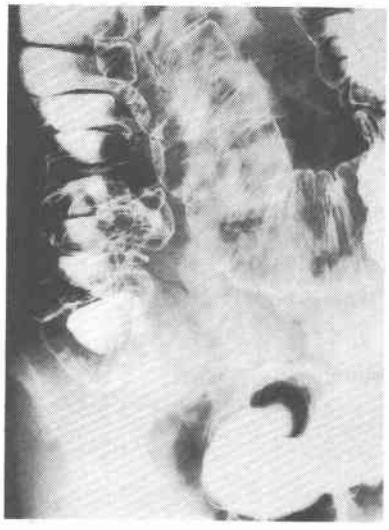

図3　上腸間膜動脈造影：hairpin curve sign がみられる．矢印の部に淡い tumor stain，動脈の狭窄がみられる．

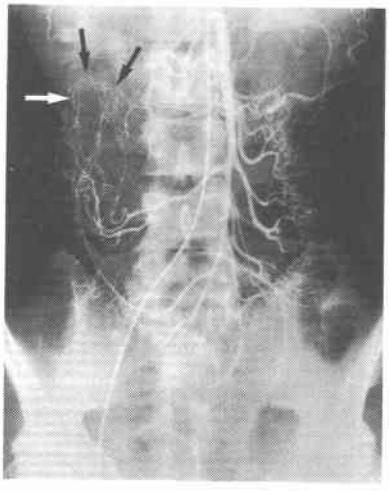

含む右半結腸切除術（R_3）を行った．

摘出標本：回盲弁より2.0cm 口側の回腸末端に6.0×4.5×3.0cm のポリープ状腫瘍が存在した（図4）．

組織標本：腫瘍は diffuse，large cell type の malignant lymphoma（B cell type，immunoblastic type）で，浸潤は固有筋層を越え漿膜下に及んでいた．lymphoma cells は大型円形核，両染性のやや広い胞体を持ち，1～3個の明瞭な核小体を備えていた（図5）．

図4　手術所見．摘出標本：回腸末端は盲腸，上行結腸に嵌入し（上），回盲弁より2.0cm 口側に6.0×4.5×3.0cm の腫瘍が存在した（下）．

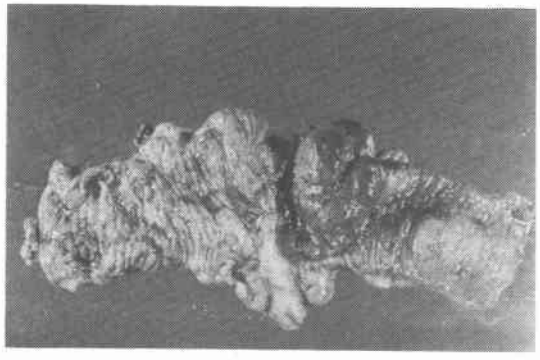

リンパ節転移は1個（No. 201，1/14）みられた．

術後経過：鼡径部リンパ節生検，リンパ管造影で異常はなかった．回腸末端原発悪性リンパ腫（stage IIE）と診断，1年間 VEP 療法を行うことにし4月18日退院した．昭和59年8月 second look operation 施行，再発を認めなかった．昭和59年9月27日より CPOB 療法を3回施行した．CT，エコー，注腸にて再発は認めていない．

考　察

成人腸重積症の全腸重積症に占める割合は5～10%と比較的少ない[1]．

乳幼児の場合と異なり，成人腸重積症は2次性が80～90%を占め[1)~5)]，特に腫瘍が60～80%を占めている[1)~5)]．山田ら[5)]によれば良性腫瘍40%（脂肪腫，腺腫が多く，小腸特に回腸に多い），悪性腫瘍38.3%（45.9%は癌腫で大腸に多い，40%は悪性リンパ腫で回腸に多い），その他非特異的炎症，Meckel 憩室，迷入膵，リンパ沪胞増殖症などの非腫瘍性病変が10.9%を占めている．

図5　組織標本：浸潤は固有筋層を越え漿膜下に及んでいた（上，ルーペ像）．diffuse，large cell type の malignant lymphoma の像である（下，HE×200）．

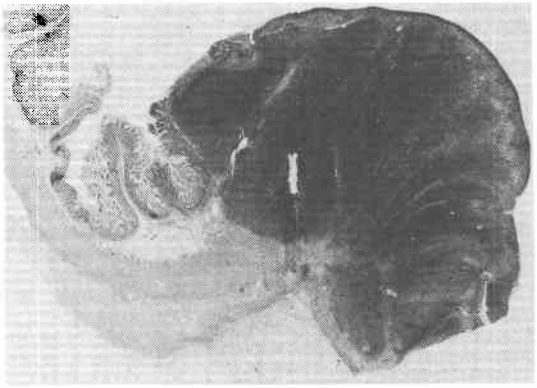

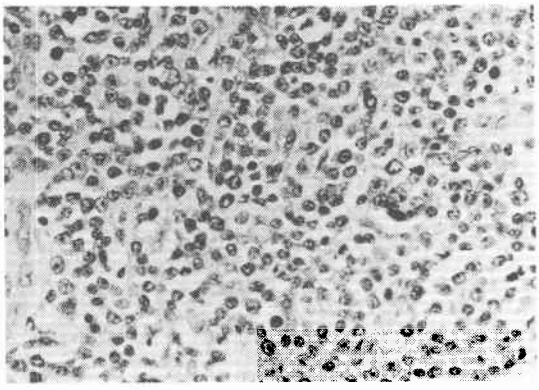

病悩期間は比較的長く，1カ月から1年にわたり，1カ月前後が多く[6)7)]，間歇的腹痛，悪心・呕吐などの閉塞症状が慢性的経過をとる場合が多い[7)]．

成人腸重積症の分類別頻度では回腸回腸型26.2%，回腸結腸型23.0%，回腸盲腸型19.3%の順となり[5)]，回盲部を中心として多発している．

小腸悪性リンパ腫の15.6%は腸重積症を呈して発見される[8)]．頻度的にも回腸は空腸の約2.6倍悪性リンパ腫が多く[8)]，回腸悪性リンパ腫の25～50%は腸重積症の原因となっている[9)]．鈴木ら[7)]は小腸悪性リンパ腫による成人腸重積症20例のうち18例が回腸末端に位置していたとしている．回盲部癌が腸重積を起こした例も報告されてはいるが[10)]，回盲部腸重積症の場合悪性腫瘍としてまず第1に回腸末端悪性リンパ腫が想起されねばならない．

注腸等のX線造影検査以外に，血管造影検査が腸重積症の診断，特にその部位・質的診断に役立つとする報告がみられる[10)~13)]．hairpin curve sign，腸間膜血管との直角交叉などが腸重積症の診断根拠にあげられている．悪性リンパ腫の血管造影の特徴的所見として hypovascular ないし淡い tumor stain，血管の圧排・偏位，中等度の病的血管の増生，比較的長い範囲にわたる狭窄などがあるが[10)14)]，必ずしも癌との鑑別は容易ではない．しかし良性腫瘍との鑑別は容易となろう．自験例では術前に回盲部腸重積症の診断は下しえたが，質的診断は出来なかった．しかし retrospective にみると軽度の血管の狭窄，淡い tumor stain が先進部に認められ，癌との鑑別は困難であるが，まず悪性リンパ腫が想起されねばならなかった．

成人腸重積症の治療としては，その原因疾患として器質的疾患が多いことから，観血的治療法が選択されるのが一般的である[2)3)]．悪性腫瘍の頻度が高い事を考慮し，整復を試みずただちに腸切除を行うとする意見もある[3)]．逆にまず整復を試み，その後腸切除を考慮すべきとする意見もある[2)]．本症の20%前後は器質的疾患を欠き，良性腫瘍もその原因となることが多いことから[5)11)]，まず整復を試み原因疾患を追求し，しかるのち腸切除を考慮するのが妥当と思われる．

おわりに

回腸悪性リンパ腫が原因となった回腸結腸型腸重積症を経験したので若干の文献的考察を加え報告した．

本症例の要旨は第207回東海外科学会（昭和58年11月20日）において発表した．

東京大学第3外科大原　毅教授の御校閲に深謝致します．

文　献

1) Brayton D, Norris WJ: Intussusception in adults. Am J Surg 88：32—43, 1954
2) Dean DL, Ellis FH, Sauer WG: Intussusception in adults. Arch Surg 73：6—11, 1956
3) Sanders GB, Hagan WH, Kinnaird DW: Adult intussusception and carcinoma of the colon. Ann Surg 147：796—804, 1958
4) 堀　公行：成人腸重積症—6治験例と本邦最近10年間の報告症例の集計をもととして—．外科 38：692—698, 1976
5) 山田修司，笹野伸昭，氏家紀一ほか：回腸リンパ沪胞増殖症を伴った成人回盲部腸重積症の1例．外科 44：215—219, 1982
6) 小島靖彦，中川原儀三，泉　良平ほか：術前に診断しえた小腸腫瘍による成人腸重積症の経験．外科 43：1376—1378, 1981
7) 鈴木眞一，斎藤正光，佐久間仁ほか：小腸原発性悪性リンパ腫による成人腸重積症の1例．消外 10：907—912, 1987

8) 八尾恒良，日吉雄一，田中啓二ほか：最近10年間（1970—1979）の本邦報告例の集計からみた空・回腸腫瘍—I. 悪性腫瘍. 胃と腸　16：935—941, 1981
9) 桧山　護：慢性回盲部腸重積を来した回腸末端原発悪性リンパ腫の1例. 胃と腸　8：227—231, 1973
10) 小林一雄, 森　克彦, 永沢康滋ほか：小腸疾患における血管造影の経験. 日消外会誌　16：576—582, 1983
11) 仁尾義則, 市川利洋, 新田直樹ほか：回腸脂肪腫に起因する腸重積症の1例. 胃と腸　17：806—810, 1982
12) Chang TT, Huang TY: Arteriographic diagnosis of intussusception—three case reports. Am J Radiol 117：317—322, 1973
13) 沢田　敏, 播磨敬三, 深谷徳幸ほか：成人腸重積症のX線検査—各種の造影検査を中心として—. 綜合臨　28：199—205, 1979
14) 渡辺俊一, 大畑武夫, 伊津野格：悪性リンパ腫の動脈造影所見. 日医放線会誌　36：316—321, 1976