日消外会誌　21（10）：2464～2468，1988年

特集　4

肝内結石

久留米大学第２外科
中　山　和　道

INTRAHEPATIC CHOLELITHIASIS

Toshimichi NAKAYAMA
2nd Department of Surgery Kurume University School of Medicine

当科の肝内結石治療の現況を述べ，その問題点についてふれ，21世紀への治療の展望について述べた．現在の術前診断は正確でなく，不必要な外科的治療が行われており，術前診断を正確にするため，経皮経肝的内視鏡下切石術はルーチン化する．術式では肝切除術は肝組織の荒廃を伴う限局性肝内結石病変に大いに行われ，一方肝組織が正常例はできるだけ肝を温存する傾向になり，その一術式として肝内胆管形成術が行われ，遺残結石予防のための附加手術はなくなると思われる．肝内左右型の進行したものでは肝移植の適応になるであろう．全般的には21世紀においては外科的治療は減少し内視鏡的治療が大幅に増えると推察される．

索引用語：肝内結石，内視鏡的治療，胆管形成術

はじめに

当科における肝内結石症治療の現況を述べその問題点についてふれ，21世紀への治療の展望を症例を交えながら述べる．

I．当科における治療の現況

1．対象症例

当科における昭和46年１月より昭和61年12月までの胆石症手術症例は胆嚢結石851例，胆管結石314例，肝内結石110例の計1,275例で，肝内結石は8.6％をしめていた．肝内結石110例中手術死亡例は１例もみられなかった．

2．病型分類（結石の所在）の変遷

病型の分類は厚生省肝内結石症調査研究班の分類を用いた[1]．病型ではＩ48例，$\underline{\text{I}}$E 23例，I$\underline{\text{E}}$ ２例，I$\underline{\text{E}}$ 37例で，左右別ではＬ型56例，LR 39例，Ｒ型15例であった．病型分類の変遷を前期昭和46年～53年と後期54年～61年に分けるとＩ型の増加とI$\underline{\text{E}}$型の減少の傾向が認められた（**表１**）．

3．病型と手術術式

病型と手術術式についてみると**表２**のごとくで肝切除症例は前期10例，後期29例，胆道再建前期３例，後期14例で後期では肝切除症例と胆道再建術施行症例の著明な増加を見ており，反対に乳頭形成術症例は前期16例，後期３例と著しく減少している．

表１　病型分類（結石の所在）の変遷

	I	$\underline{\text{I}}$E	I$\underline{\text{E}}$	I$\underline{\text{E}}$	計
前　期（46～53年）	14（28.6）	12（24.5）	1（2）	22（44.9）	49（100）
後　期（54～61年）	34（55.7）	11（18.0）	1（1.6）	15（24.6）	61（100）
計	48	23	1	37	110

（　）％

4．手術術式と遠隔成績

厚生省肝内結石症調査研究班の判定基準[1]に従って判定した．遠隔時死亡20例，不明９例を除く81例の遠隔成績は**表３**のごとく良好72.8％，やや良好19.8％，不良7.4％であった．遠隔成績と退院時遺残結石についてみると良好例では59例中８例13.6％，やや良好では16例中10例62.5％，不良例では全例に結石遺残を認めている．術式別にみると肝切除群では胆管空腸吻合術，胆道再建術に比べて結石遺残率も低く，良好な成績であった[2]．

※第31回日消外会総会シンポＩ・21世紀の消化器外科
＜1988年５月30日受理＞別刷請求先：中山　和道
〒830　久留米市旭町67　久留米大学医学部第２外科

表2　病型と手術術式

術　　式	I	IE	IE	IE	計
肝切除	9		1	3	13(12)
〃　＋胆道再建術	5	4		1	10(9)
〃　＋乳頭形成術	7	3			10(4)
〃　＋胆管空腸吻合術	3	2		1	6(4)
胆管空腸吻合術	4	7		11	22(11)
乳頭形成術	4		1	14	19(3)
胆道再建術	12	4		1	17(14)
胆管十二指腸吻合術	3	1*		3	7(1)*
胆管切開術		1		3	4(2)
その他	1	1			2(1)
計	48	23	2	37	110(61)

(　) 後期症例　　*端側型

表3　手術術式と遠隔成績

術　　式	症例	良好	やや良好	不良
肝切除	12	10(0)	2(0)	0
〃　＋胆道再建術	10	8(1)	1(1)	1(1)
〃　＋乳頭形成術	7	6(0)	1(0)	0
〃　＋胆管空腸吻合術	5	3(0)	1(0)	1(1)
胆管空腸吻合術	16	10(2)	4(3)	2(2)
乳頭形成術	14	13(4)	1(0)	0
胆道再建術	11	3(0)	6(6)	2(2)
胆管十二指腸吻合術	2	2(1)	0	0
胆管切開術	3	3(0)	0	0
その他	1	1(0)	0	0
計	81	59(8) (72.8%)	16(10) (19.8%)	6(6) (7.4%)

遠隔時死亡 20例，不明 9例を除く　　(　) 遺残例

5．不良例および遠隔時死亡例

不良例は**表4－1**のごとくで全例に結石遺残があり，症例6の肝障害例以外は胆管炎症状を認めたもので，症例1，5では狭窄の残存が主因と考えられた．**表4－2**は原疾患に起因すると考えられる遠隔時死亡例が20例中7例にみられその内容で，症例1～6は前期の症例である．死因は合併せる肝硬変悪化による食道静脈瘤破裂2例，肝癌2例，敗血症2例，肝膿瘍1例で，術式では乳頭形成術が3例であり，このうち症例5，6は胆管炎が原因であり術式適応の誤りであった．その他の遠隔時死亡の原因では心臓病5例，脳循環障害3例，胃癌1例などがみられた．

II．症例供覧

① 症例1　54歳男性．胆嚢内ならびに右葉後下区域枝および左肝管外側区域枝に結石を認め，本例は胆嚢摘出術胆道再建術兼空腸瘻造設術を行い，術後切石する方法を行った．右葉の結石は簡単に内視鏡的に切石できたが，かえって左葉の方で難渋し，電気水圧衝撃砕石装置などを駆使して切石した．切石終了後の造影

表4－1　不良例

	年	性	既往手術(回数	病　　型	最終手術	遺残	術後期間(症状)
1	41	♀	0	IE LR S_2p-c S_2lh D_1cb D_2l-p D_2p-c Spo	外側区域切除 胆管空腸吻合術	＋	9年 (胆管炎)
2	34	♀	6	I R S_1ch D_1cb D_2ch～ Spo	胆管空腸吻合術	＋	9年 (胆管炎)
3	37	♀	1	I LR S_1lh D_2ch Spo	肝門部胆管空腸吻合術	＋	8年 (胆管炎)
4	41	♀	1	I LR S_2ch D_1cb D_2ch～ Spo	外側区域切除 肝門部胆管空腸吻合術	＋	7年 (胆管炎)
5	38	♂	1	IE LR S_2rh S_2a-c S_2p-c D_1cb D_2ch～ Spo	胆管空腸吻合術	＋	4年 (胆管炎)
6*	16	♂	1	I LR S_2ch D_2lh Spo	肝門部胆管空腸吻合術	＋	1年 (肝障害)

*肝硬変合併例

表4－2　遠隔時死亡例（7例）

	年	性	既往手術（回数）	病型	最終手術	遺残	死因（術後）
1	56	♂	2	IE L S_2l-c D_2l-c Spo	肝内胆管切開術	＋	食道静脈瘤破裂（1年8ヵ月）
2	61	♀	0	I L So D_1cb～ Sp	乳頭形成術	＋	肝癌（6年）
3	35	♀	2	I LR S_2ch D_1cb D_2ch～ Spo	胆管空腸吻合術	＋	食道静脈瘤破裂（4年）
4	64	♀	1	IE LR So D_2cb Spo	〃	＋	肝癌（9年）
5	61	♀	1	I L S_2l-c D_2cb D_2lh Spo	乳頭形成術	＋	肝膿瘍（4年）
6	76	♀	1	IE LR So D_2cb～ Sp	〃	－	敗血症（6年）
7	32	♂	0	IE LR S_2p-c D_2cb Spo	肝門部胆管空腸吻合術	＋	敗血症（6年）

1～6 前期症例　　1, 3 肝硬変合併　　1, 7 肝膿瘍合併　　（他病死13例を除く）

像では図1-2のごとく結石は摘出されているが，肝内胆管の狭窄は明確ではなかった．

② 症例2　48歳男性．他医で胆管結石の手術時に左葉に肝内結石が発見され，Tチューブを挿入して来院したもので左肝管の根部に著明な狭窄を認め，その上流胆管には多数の結石を認める．再手術時所見では左葉は線維化著明で荒廃し，無数の結石があり，左葉切除術を行った．左葉切除後のTチューブよりの造影像で，狭窄部から切除され，結石遺残は認められなかった．

③ 症例3　63歳女性．図2のように右後下区域に多数の結石があり，術中超音波検査でも結石は後下区域に限局し，術中同区域の線維化萎縮を認めたため，右後下区域切除術を行った．図2は術後の造影像で，本例は術後組織検査で癌の合併を認めた．

④ 症例4　23歳男性．頻繁に上腹部激痛を訴え，超

図1　症例1

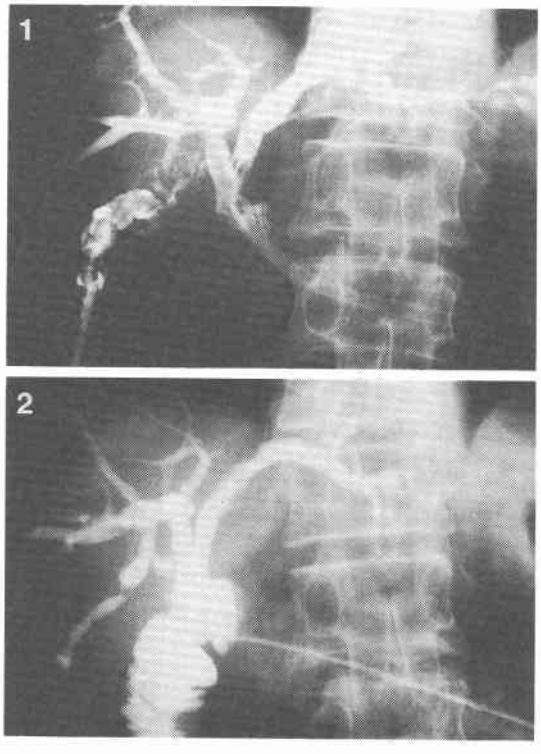

図2　症例3

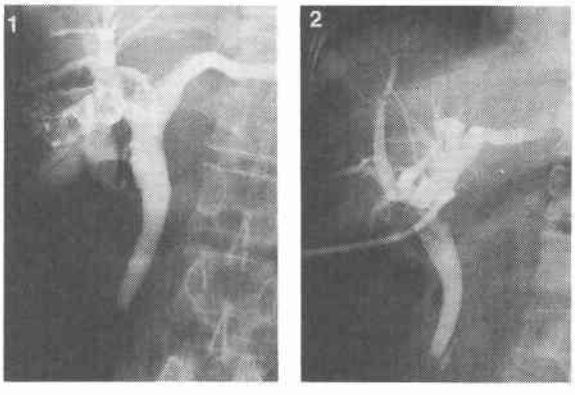

図　3

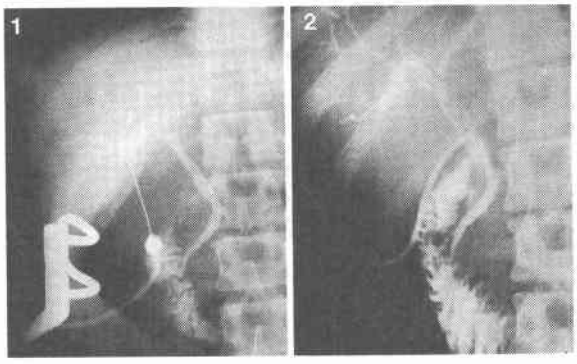

図4　術前所見，胆管形成術

図5　症例5

音波検査で右前下区域枝に結石が認められた．図3は，術中の選択的穿刺造影像であるが拡張した肝内胆管内に小結石が認められる．肝はまったく正常のため胆管を開き結石を摘出した．コレステリン結石であった．図4のような胆管形成術を行った．術後造影像では胆管形成術後にlong armのTチューブを胆管形成口のsplintとして使用している図3-2）．本例は術後8年，胆管拡張もとれ，再発はみられず全く健在である．

⑤ 症例5　41歳女性．図5の症例に10年前に外側区域切除および胆道再建兼空腸瘻造設術を行い，術後の切石操作により結石を除去した．3年後の右葉の元の部位に多数の結石再発がみられ，年数回の疼痛が発現し，現在術後10年目，右葉後区域を中心に多数の結石再発，同時にcholangioma発生し入院中である．

III. 考　察

手術の適応，術式の選択についてみると，症例1のように胆嚢摘出術，胆道再建術兼空腸瘻造設術を行い術後に切石する方法を行ったものであるが，切石終了後には内視鏡的にも造影でも肝内胆管に明確な狭窄は認められず，胆管炎誘発の危険性の高い，胆管消化管吻合は不心要と思われた．このような症例が時折みられ，現在では術前に十分に胆道病態の全貌を把握しないで術式の選択を簡単に行ってしまうきらいがあり，正確な胆管形態の診断には術前の経皮経肝的内視鏡下切石術（PTCSL）の重要性を痛感している[3]．今後はPTCSLはルーチンの術前処置となるものと考え，現在，そのルーチン化の障害となっているものは意外に時間が掛かり繁雑なことである．この障害を少しでも除くためには早期瘻孔が形成される瘻孔拡大チューブ，さらに屈曲進展の，より可能な切石内視鏡，内視鏡を利用してのより優れた各種補助砕石器具の開発が望まれる．

各種の術式についてみるに，肝切除術は肝内結石の治療原則である結石の完全除去と胆汁うつ滞の除去が同時に行われ，根治性をもたらす可能性は高く，萎縮肝，胆道癌の合併に対処でき，治療期間は短く有用な

図6　肝内胆管形成術

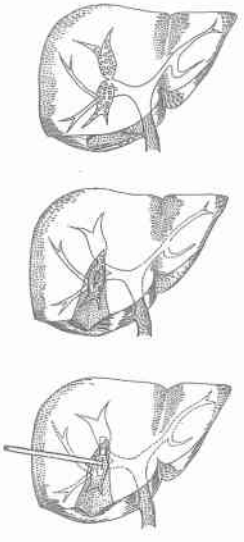

表　5

① 肝内結石症の治療法（現在）（第14回，日本胆道外科研究会1985，土屋）

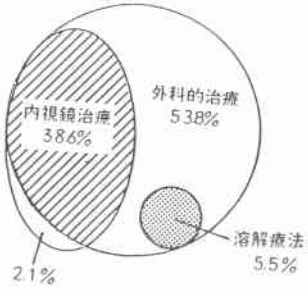

② 肝内結石症の治療法（21世紀）

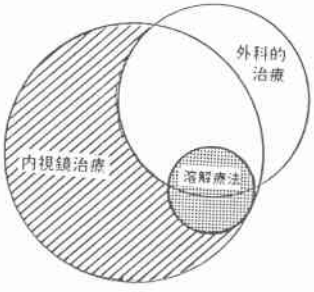

治療法である．肝組織の荒廃を伴う限局性肝内結石病変には将来も大いに行われる術式である．

一方，症例4のような肝組織が正常な症例はできるだけ肝を温存する傾向になっていくものと思われる．**図6**のシェーマのような肝内胆管形成術もマイクロウェーブ，超音波外科用吸引装置など肝切除器具の改良により，容易に行われるようになるものと考えられ，すでに一部施行している．

胆管十二指腸吻合術，胆管空腸吻合術（Roux-Y），乳頭形成術などの付加手術術式についてみるに当科における前期には遺残結石予防のために多く行われていたが[4]，内視鏡的切石術の普及とともに後期には減少しており，将来は遺残結石予防のためにこれらの術式は行わなくなるものである．また，前述のごとく現在の肝内結石症の治療には術前に正確な病態を把握せず，簡単に胆管を切除し，胆管空腸端側吻合術を行い，空腸口側端より術後切石用のドレナージチューブを肝内胆管に挿入し，術後に切石を行う術式が多く行われている．これら施行例の中にはかなりの症例に胆嚢より逸脱した結石が肝内に留まっていることが原因となった病態がみられる．当科における不良例，および遠隔時原疾患が原因と思われる死亡例の検討でも，**表4**のように全例，胆管消化管吻合例で，胆管炎症状が高頻度にみられており，胆管消化管吻合術はできるだけさけたく思っている．

次に症例5のような肝内左右型は21世紀においても治療に難渋するもので，これらの進行したものでは肝移植の適応となるものと考える．

表5－1のごとく昭和60年における本邦の肝内結石症の治療法は手術のみ53.8%，手術＋内視鏡38.6%，手術＋溶解療法5.5%，内視鏡のみ2.1%であった[5]．21世紀においては内視鏡的治療の分野が大幅に増えるものと思われ，その割合は**表5－2**のようになっていくものと推察した．

おわりに

当科における肝内結石の治療現状を述べ問題点にふれ，21世紀への治療の展望を外科的治療を中心に述べた．

文　献

1) 厚生省特定疾患内結石症調査研究班：昭和56年度研究報告書．1982，p6—36
2) 中山和道：胆石症．肝臓・胆道の外科II．森岡恭彦，武藤輝一，堀　厚一ほか編．新外科学大系．中山書店，東京，1988，p205—244
3) 日笠頼則，谷村　弘：手術療法の実際—肝内結石載石のための総胆管空腸吻合術兼外瘻術．臨外 35：57—64，1980
4) 中山和道，松永　章：遺残結石の対策．外科 Mook 2：207—217，1978
5) 山本賢輔，土屋凉一：肝内結石症．臨外　43：1761—1768，1987