日消外会誌　21（10）：2469～2472，1988年

特集　5

膵・胆管合流異常

藤田学園保健衛生大学外科
船曳　孝彦　杉上　勝美　松原　俊樹　亀井　克彦
新井　一史　長谷川　茂　山口　久　二渡　久智
福井　博志　藤田　真司　天野　洋　落合　正宏

ANOMALOUS ARRANGEMENT OF THE PANCREATICO-BILIARY DUCTAL SYSTEM —PRESENT AND FUTURE—

Takahiko FUNABIKI, Katsumi SUGIUE, Toshiki MATSUBARA, Katsuhiko KAMEI, Kazufumi ARAI, Shigeru HASEGAWA, Hisashi YAMAGUCHI, Hisatomo FUTAWATARI, Hiroshi FUKUI, Shinji FUJITA, Hiroshi AMANO and Masahiro OCHIAI

Department of Surgery, Fujita-Gakuen Health University School of Medicine

発生学上の問題をはじめ非常に多くの問題が現時点で未解決である．膵炎は23%に合併する．膵石合併時の手術は膵石摘除が必要で，胆管拡張部切除に膵管切開を加えるも可である．胆道癌も23%に合併する．発癌機序には胆道内容中に増加した二次胆汁酸（DCA，LCA）が関与する可能性を示した．組織内CEAが癌浸潤部に強く染色された．癌予防の見地から，胆道非拡張例にも積極的に胆摘・膵液胆汁分流手術が，拡張症とくに嚢胞状拡張症では肝側，十二指腸側ともに拡張部完全摘除が必要である．再建法は胆管十二指腸端側吻合が侵襲小さく，生理的である．合流異常は形成異常である以上，より生理的状態に近づける手術的治療は21世紀にも基本的には必要であろう．

索引用語：膵胆管合流異常における胆道発癌，膵石合併膵胆管合流異常，胆道拡張症手術術式

はじめに

膵胆管合流異常が報告され始めたのは今世紀初頭であったが，関心を集めだしたのは1969年Babbitが本症を先天性胆管拡張症の原因と報告して以来のことで，本邦では古味が合流異常の概念を推進させ，日本膵管胆道合流異常研究会の前身である夜の研究会が発足したのは1978年である．すなわち本症に対する本格的の研究が始まっていまだ10年しか経っていない．しかしこの間に第8回研究会では全国集計[1]が行われ，第9回研究会ではは診断基準がまとまり，さらに近日中に本症登録記載規約も決まろうとしている．

※第31回日消外会総会シンポＩ・21世紀の消化器外科
＜1988年5月25日受理＞
別刷請求先：船曳　孝彦
〒470-11　豊明市沓掛町田楽ケ窪１―98　藤田学園保健衛生大学船曳外科

21世紀への展望を試みるに当り，現在の問題点をふりかえってみたい．

I．現在の問題点

表1に示すごとく非常に多くの問題点がある．

発生学上の成因の問題から始まり，膵液と胆汁の逆流・混和が胆管側で起るのか，膵管側で起るのか，あるいは相互に起るのか，それは恒常的なのか間歇的なのか，胆道拡張症との因果関係はあるのか，非拡張例を含め拡張形態の差は何からくるのか，その診断的な線引きは？，特に非拡張例のスクリーニングはどうするか，さらに治療に関する問題も多い．合併症として出てくる胆道炎，膵炎の機序，胆石，膵石の生成とその治療―特に慢性膵炎，膵石―そして臨床的には最も大きな問題である癌合併に関する問題がある．

これらすべての問題点を述べる余裕はないので，こ

表1　膵・胆管合流異常の問題点

Ⅰ．膵胆管合流異常	
1）成　因	発生学的に発現時期は何時か
	誘因は何か
2）病　態	逆流混和の動態（胆→膵か 膵→胆か 膵↔胆か）（恒常的か　間歇的か）
	何故小児例と成人例に分かれるか
3）胆道拡張症との関連	因果関係はあるか
	拡張形態の差は何からくるか
	非拡張症の存在は
4）診　断	具体的な正常との境界基準は
	非拡張例のスクリーニング
5）治　療	拡張部切除後の再建術式
	非拡張例の分流手術の要否
6）疫　学	人種間の特異性
Ⅱ．合併症	
1）胆道炎・胆石の成因	逆流膵酵素とうっ滞の機序
	胆石の生成機序
2）膵　炎・膵石の成因	膵酵素の活性化機序
	膵管の形態的変化
治療	膵液ドレナージの要否
	膵石摘除術式
3）胆道癌の成因	発癌物質は何か
	胆道上皮の化生性変化の意義
診断	早期診断の困難性
治療	高度進展癌の治療成績の向上策
予防	拡張部切除の肝側・十二指腸側切除範囲
	非拡張症の分流手術

表2　膵胆管合流異常における膵炎合併
第8回日本膵管胆道合流異常研究会アンケート集計（青木）より．※詳細不明などを含めた全569例中では133例（23.4%）に膵炎

	膵炎 有	膵炎 無	計
胆管拡張症			
嚢胞状	60 (26.3%)	168	228
紡錘状	32 (28.6%)	80	112
円柱状	29 (34.9%)	54	83
胆管非拡張例	10 (14.1%)	61	71
計	131* (26.5%)	363	494*

図1　先天性総胆管拡張症に合併した膵石症例

表3　膵胆管合流異常における胆道癌
第8回日本膵管胆道合流異常研究会アンケート集計（青木）より．※詳細不明を含めた全569例中では131例（23.0%）の発癌

	胆道癌 胆管癌	胆道癌 胆嚢癌	非癌	計
胆管拡張症				
嚢胞状	21	9	219	249
紡錘状	2	20	108	126
円柱状	3	14	74	91
胆管非拡張例	4	44	31	79
計	30*	87*	428	545*

のうち主として成人例を中心にいくつかのポイントに絞って検討する．

1．膵炎・膵石

第8回合流異常研究会での全国集計[1]によると，**表2**のごとく膵炎の合併は23%と高率で，特に円柱状拡張で高率である．この数値は急性，慢性を含んでおり，臨床的には急性膵炎，反復性膵炎を示しながら組織学的には証明されない症例の多いことも一つの問題点であり，発生機序の面では胆汁の胆管内逆流の頻度，膵酵素活性化の trigger，胆管の形態などの問題点もある．

膵石合併については川満[2]が文献上からX線陽性結石，陰性結石を含め42例を集計し，合併頻度は13%と報告している．膵石は図1の症例のように，拡張した頭部膵管や共通管に存在する症例が大部分で，膵全体にわたるものはまれである．膵機能は比較的保たれているものが多く，原因，病態が膵頭部に限られているので，治療上膵頭十二指腸切除が最も適当であるという考えもある．少なくとも膵石摘除は必要なので，胆管に対する手術の後に経乳頭的に膵管開口部を切開して截石する術式も報告されている．しかしわれわれは胆管末端部を合流部まで切除したその延長として，膵管を切開し截石する術式を開発し報告した[3]．合流異常状態が解除され，膵石が除去されれば開口部および膵管の狭窄のない限り根治的となりうる．従来膵管に手をつけることはタブー視されていたが，最近の手技，管理上の進歩から考えれば，正しく縫合，ドレナージさえすれば，何ら怖れる必要はないと考える．

2．癌合併

全国アンケート[1]（**表3**）でも拡張症の約16%，非拡張症の60%，合計で23%の発癌を認め，現在では最も

図2　膵胆管合流異常の病態

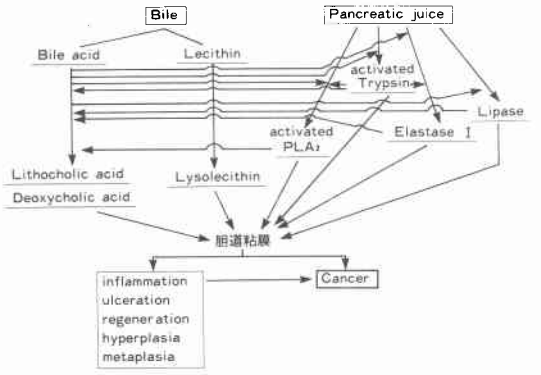

図3　膵胆管合流異常および合併症の21世紀の展望

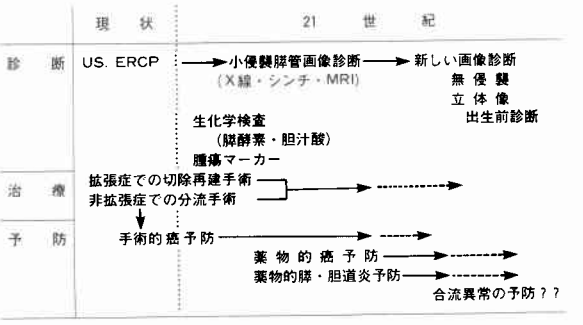

大きな問題点である．

発癌部位については，嚢胞状拡張では胆管癌が多く，他のタイプの拡張症や非拡張症では胆嚢癌が多く発生している．

発癌には逆流膵液が関与するといわれ，胆汁中アミラーゼやトリプシンを測定すると著しい高値の症例が多いが，発癌例と非発癌例との間の差を認めないので，膵液の逆流だけでは発癌を説明出来ない．

胆汁膵液の混合液に癌原性があることはは当然考えられるが，加藤[4]は枯草菌を用いたSpore rec-assayによって混合胆道内容液に，変異原性があることを証明した．その変異性物質として膵液中のトリプシン，フォスホリパーゼA_2など各種の膵酵素が胆汁中酵素によって活性化し，それが胆汁成分の一つであるレシチンを分解してリゾレシチンとなり，これらが発癌に関与するといわれてきたが，われわれは胆汁酸の変化に着目して検討した[5]．

嚢胞状拡張症・非癌例では，胆嚢胆汁中のデオキシコール酸が減少して，胆管胆汁中ではデオキシコール酸分画，ウルソデオキシコール酸分画が増加しており，嚢胞状拡張症の癌化例では胆管胆汁でタウロデオキシコール酸が増加し，円柱状拡張症の胆管癌では胆嚢胆汁中のリトコール酸の増加が認められ，非拡張症の胆嚢癌では，胆嚢胆汁中のリトコール酸分画，遊離型デオキシコール酸が増加していた．

実験的に組織織障害性，突然変異誘起性，発癌促進作用などが指摘されているこれらの二次胆汁酸が増加していたことは，胆汁酸の発癌への関与を十分示唆するものと考える．

癌発生母地としては，議論のあるところであるが，胆道粘膜の腸上皮化生が注目されている．自験例では検索した非癌拡張症4例中1例に完全型腸上皮化生がみられたが，発癌例の非癌部では認められなかった．したがって腸上皮化生を前癌病変と考えるにはもう少し検討が必要であろう．．

またCEAの免疫組織染色を行うと一般に癌浸潤部で強い染色性を示したが，非癌部では胆嚢10検体，胆管10検体の計20検体中11検体でpolarityのある陽性を示した．Paneth cell，Goblet cellのみられる化生部では小腸上皮と同様の染色性であった．発癌部および癌母地でのCEA，CA19-9などの分布，診断や予後判定因子への応用の可能性など，今後の課題である．

3．手術療法

発癌例の手術は合流異常か否かの域をこえて，現在のところ，いわゆる癌の手術が要求されるが，合流異常では前述の発癌率[1]の面（**表3**）からみた癌予防のための手術が必要である．

非拡張症では高頻度に胆嚢癌を合併するため，たとえ無症状でも，予防的に癌のtarget organである胆嚢を摘除し，合流異常という病態を解消すべく，膵液胆汁の分流手術が適応と考える．また胆道拡張症では胆嚢ばかりでなく，胆管にも癌発生の頻度が高いため，少なくとも嚢胞状拡張症に対しては，肝側，十二指腸側ともに拡張部は全て切除するという手術が必要である．残存拡張胆管から発癌の報告もあるので，拡張胆管の底部が膵管と接しているような症例では，膵石の場合と同様に，膵管まで切り込んでも良いという積極的姿勢が必要と考える[3]．合流部まで切除する場合は，膵管を直視下に切開する方がむしろ安全でさえある．

再建法としては最も普及している胆管空腸Roux-Y吻合の他に，胆管十二指腸端側吻合，胆管十二指腸空腸間置術がある．

われわれは侵襲が最も小さく，合併症も少なく，胆汁が十二指腸に流入し，しかもうっ滞なく生理的であ

ることから，胆管十二指腸端側吻合を第1選択としている[6]．

^{99m}Tcと^{111}Inを用いて消化管胆道dual scintigraphyを行うと，本術式施行後では胆汁と食餌がよく混和されて，うっ滞なく流れているのが明らかとなる．これを胆管吻合部直下にROIを設定してtime activity curveをみると，Roux-Yではうっ滞がみられるが，十二指腸端側吻合では流出が良好である．

III. 21世紀の展望

さて現在の問題点とともに，進展すべき近い将来の展望については述べてきたが，100年後も21世紀である．100年前といえば胃癌の組織型が術前に分かることなど考えもつかなかったことであり，加速される科学の進歩を見越して100年後の予想など，とても手に負えないが，最後に夢を述べさせていただく．

現在も数種の合流異常モデルが発表され，われわれも宮野型の合流異常モデル犬を製作して研究を進めているが，将来は胎児期まで含めた動物実験が行われて，発生機序も明らかになるであろう．

診断面では，胆道におけるDICのごとく，膵液中に排出される物質を開発して膵管像を非侵襲的にレントゲン像，scintigram像に，あるいはMRI像の上に描出出来るものは，そう遠いことはないであろうが，21世紀後半には，全く現在考えもつかない画像診断の時代に入るであろし，胎生期の診断までつくようになるかもしれない．

治療については，形成異常がある以上，手術によって，より生理的に近い状態への改善をはかることは，基本的に現在と変わらないであろう．支配神経束への手術が可能となったとしても，正常な乳頭部を作ることは不可能と思われる．

現在は本症においても癌合併が大きな問題であるが，癌は21世紀には克服されるであろうといわれている．強力な制癌療法が出現して手術の占める役割りは次第に小さくなるであろうし，さらに治療から予防の時代へと進むと思われる．癌合併の前に予防的治療としての合流異常早期手術の時代（現在もすでにその考え方に入っている）から，発癌物質の解明によって癌予防という方向も出てくると思われる．

おわりに

以上膵胆管合流異常について，現況とその問題点から，合流異常そのものが胎生期に予防出来る遠い将来までの夢を述べた．

この機会を与えてくださいました菅原会長，座長の長尾教授，古味教授に厚く御礼申し上げます．

文　献

1) 青木春夫，菅谷　宏，島津元秀：膵・胆管合流異常と胆道癌―アンケート集計成績とその考察．胆と膵　8：1539―1551，1987
2) 川満富裕，長島金二，土屋博之ほか：膵管胆道合流異常と膵石．小児外科　17：1351―1360，1985
3) 船曳孝彦，落合正宏，天野　洋ほか：先天性総胆管拡張症に対する膵胆管合流部切除を含む積極的膵管開放術式の2経験例．胆道　1：436―442，1987
4) 加藤哲夫，松田　淳，萱場広之ほか：膵胆管合流異常の病態．胆道　1：377―383，1987
5) 船曳孝彦，杉上勝美，落合正宏ほか：膵胆管合流異常における胆汁中胆汁酸分画の検討．胆道　1；77―83，1987
6) 船曳孝彦，落合正宏，天野　洋ほか：内胆汁瘻設術としての胆管十二指腸端側吻合術．手術　40：391―400，1986