日消外会誌　21（11）：2562～2566，1988年

胆道癌再発に対する外科的治療

名古屋大学医学部第1外科

近藤　哲　二村　雄次　早川　直和　神谷　順一
久保田　仁　前田　正司　河野　弘　早川　英男
榔野　正人　井垣　啓　小木曽清二　金井　道夫
道家　充　高木　敏貴　加藤　政隆　塩野谷恵彦

SURGICAL TREATMENT FOR RECURRENCE OF BILIARY TRACT CANCER

Satoshi KONDO, Yuji NIMURA, Naokazu HAYAKAWA, Junichi KAMIYA, Hitoshi KUBOTA, Shoji MAEDA, Hiroshi KONO, Hideo HAYAKAWA, Masato NAGINO, Hiroshi IGAKI, Seiji OGISO, Michio KANAI, Mitsuru DOKE, Toshitaka TAKAGI, Masataka KATO and Shigehiko SHIONOYA

First Department of Surgery, Nagoya University School of Medicine

過去8年8か月間に相対非治癒切除以上の治癒度をもって切除しえた胆道癌症例のうち再発が確認されたのは42例で，うち9例に再発巣切除を，5例に外科的動注療法（3例は両者併用）を施行した．再発巣切除により6か月～3年3か月，平均1年7か月経過した4例の非担癌生存例が得られた．癌死した4例でも平均生存期間は1年4か月で延命効果やquality of lifeの改善が得られたものと考えている．この経験から，再発巣がその臓器内で限局性であれば臓器欠損に対する再建方法を考慮した上で，積極的に切除にのぞむべきと考えられた．特に手術創ないしは外胆汁瘻孔への癌細胞播種によると考えられる胸腹壁再発例では，視触診で早期に発見し状況が許せば開腹術も付加して十分に切除すべきである．

索引用語：胆道癌再発切除，乳頭部癌再発切除，手術創部癌再発，外胆汁瘻孔部癌再発

はじめに

画像診断の進歩や手術術式の改善に伴い胆道癌の治療成績は向上しつつあるものの，いまだ満足のいくものではない[1]．ましてや再発例の治療成績に関してはまとまった報告もほとんどなく，外科的治療のおよぶ余地もないというのが現状のようである．われわれは拡大手術もまじえて積極的に胆道癌を切除してきているが[2)3)]，再発例に対しても積極的に外科的治療を施行しているのでその成績を報告し，今後の治療方針について述べる．

＜1988年7月13日受理＞別刷請求先：近藤　哲
〒466　名古屋市昭和区鶴舞町65　名古屋大学医学部第1外科

対　象

1979年1月から1987年8月までの8年8か月間に教室で経験した胆道癌は他臓器重複癌6例を除くと140

表1　胆道癌症例

'79. 1—'87. 8　名大1外
他臓器重複癌6例を除く

	胆嚢癌 N=56	胆管癌 N=73	乳頭部癌 N=11	計 N=140
相対非治癒以上の切除例	41 (3)	57 (5)	9 (1)	107 (9)
再発確認例	22	18	2	42
再発巣外科的治療例	7	3	1	11
切除	6 (1)	2 (1)	1 (1)	9 (3)
動注のみ	1	1		2

（ ）：手術死亡例　［ ］：動注併用例

例である(**表1**)．癌の遺残が明らかでない，すなわち相対非治癒切除[4]以上の治癒度をもって切除しえたのは107例で，手術死亡9例を除いた98例中42例43%に再発が確認されている．疾患別に再発率をみると胆嚢癌58%，胆管癌35%，乳頭部癌25%であった．

教室では再発例に対しても病巣が限局していて切除再建が可能であれば積極的に切除を行い，切除不能の場合には外科的動注療法(以下動注)，すなわち通院可能例には間歇動注リザーバー植込みを，入院例には持続動注カテーテル挿入をいずれも非開腹下に行うことを基本方針としている．これらの外科的治療を，再発確認例の26%にあたる11例に施行しており，これを対象として治療成績を中心に検討した．切除例は9例でうち3例は動注も併用している．胆嚢癌では再発例の27%にあたる6例が切除されているが，胆管癌では再発例の11%にあたる2例にとどまっている．なお，動

表2　胆嚢癌再発巣切除例

症例	初発	初発巣切除術式	再発	再発巣切除術式	再発巣切除後転帰	初発巣切除後
1. 55 女	詳細不明	胆摘	4年後 腹壁・肝門部	拡大肝右葉・尾全切除 胆管・門脈・十二指腸・腹壁切除	1年4か月癌死 (肺)	5年4か月
			8か月後 右内胸リンパ節	胸骨縦切開リンパ節郭清	8か月	
2. 64 女	全体癌 Stage Ⅳ $S_3N_3Hinf_3Binf_3$	肝右3区域・尾全切除 PD	3年2か月後 右扁桃・頸部リンパ節	右中咽頭切除・頸部郭清 大胸筋皮弁による咽頭再建	6か月 生 非担癌	3年8か月
3. 77 女	全体癌 Stage Ⅳ $S_3N_2Hinf_1Binf_3$	拡大肝右葉・尾全切除 PD	8か月後 腹壁	腹壁・肝部分切除	1年3か月 生 非担癌	1年11か月
4. 62 女	C Gn Stage Ⅳ $S_1N_1Hinf_2Binf_3$	拡大肝右葉・尾全切除 胆管切除	5か月後 腹壁	腹壁・肝部分切除	7か月 癌死 (腹腔内)	1年
5. 61 男	Gfb Stage Ⅳ $S_2N_2Hinf_3Binf_0$	肝中央2区域区除 十二指腸・結腸切除	4か月後 腹膜	腹膜腫瘤切除 (4個)	3年3か月 生 非担癌	3年7か月
6. 67 女	Gn Stage Ⅱ $S_0N_1Hinf_0Binf_0$	胆床切除 胆管切除	4か月後 胸壁PTCD瘻孔部	胸壁・肋骨・横隔膜 肝部分切除	1年4か月 生 非担癌	1年8か月
			10か月後 同部	胸壁・肋骨・空腸 肝部分切除	6か月	

尾：尾状葉
PD：膵頭十二指腸切除

表3　胆管癌・乳頭部癌再発巣切除例

症例	初発	初発巣切除術式	再発	再発巣切除術式	再発巣切除後転帰	初発巣切除後
7. 57 女	左肝内 Stage Ⅲ $S_0N_3Hinf_1V_0$	肝左3区域・尾全切除 胆管切除	2年4か月後 腹壁PTCD瘻孔部	腹壁切除	1か月他病死 (肝不全)	2年5か月
8. 49 男	Bslr Stage Ⅰ $S_0N_0Hinf_0V_0$	肝左葉内側下区域部分・尾全切除，胆管切除	6か月後 胸壁皮下	皮下腫瘤切除	1年6か月癌死 (腹膜・肝)	2年
			7か月後 腹壁皮下	皮下腫瘤切除	11か月	
			1か月後 腹腔内・腹壁	右半結腸・十二指腸・R-Y脚切除，腹壁切除	10か月	
			2か月後 胸壁皮下	皮下腫瘤切除	8か月	
			2か月後 右下腹壁・腸骨リンパ節	右下腹壁広範切除・大腿広筋膜による再建，腸骨リンパ節郭清	6か月	
9. 64 女	A Stage Ⅱ $D_0N_1Panc_0$	PD	9か月後 肝	肝外側区域切除 腹壁切除	1年11か月癌死 (肝・リンパ節)	2年8か月

尾：尾状葉
PD：膵頭十二指腸切除

注のみ施行したのは2例だけであった．

結　果

再発巣切除例の概要を表に示した（**表2，3**）．

症例1は他医で胆嚢摘出術後4年目に腹壁創部に再発をきたして紹介され(**図1**)，精査の結果肝門部にも径3cmの腫瘤が発見され(**図2**)，腹壁切除とともに拡大肝右葉・尾状葉・胆管切除，門脈・十二指腸合併切除を施行した(**図3**)．腹腔内にリンパ節転移はなかったが，腹壁再発巣からと考えられる前下縦隔リンパ節転移を認めた．さらに8か月後には右内胸リンパ節転移が明らかとなりこれも郭清したが，肺転移が出現し

図1　胆嚢摘出術後4年目に発生した腹壁創部再発巣（症例1）

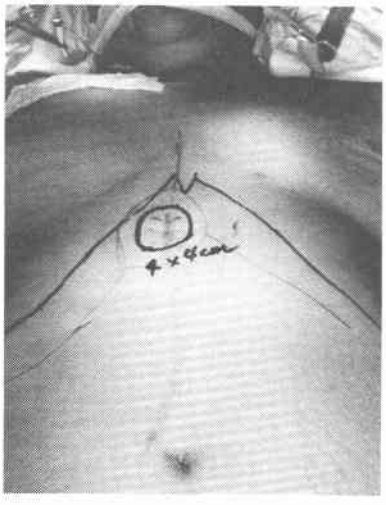

図2　腹腔内再発巣の所見（症例1）
左上：右肝動脈，右後区域枝にencasementを認める．左下：門脈本幹に狭窄を認める．右：無黄疸であったが，PTCを行うと肝外胆管に圧排性狭窄が認められた．

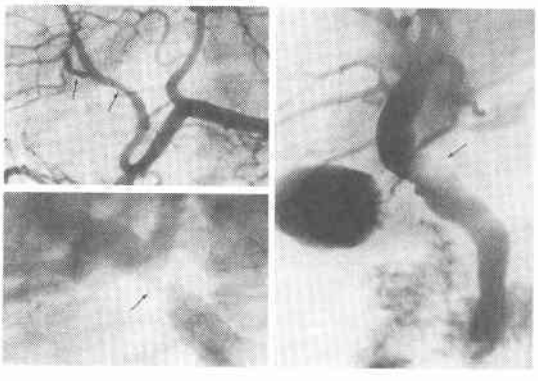

図3　切除標本（症例1）
胆管と門脈を後面切開したところで，ともに浸潤が認められた．胆嚢管断端の再発と考えられる．RHD：右肝管開口部，CD：胆嚢管開口部，RPV：門脈右枝開口部

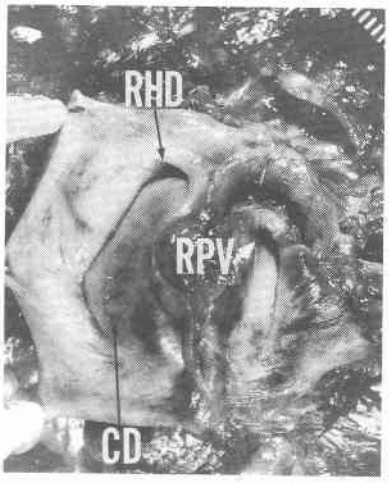

数回のone shot動注も効果なく初再発巣切除後1年4か月で癌死した．腹腔内の再々発はなく，腹壁再発をもっと早期に診断し切除がなされていたらと悔まれる症例であった．

症例2はきわめて高度に進行した塊状型胆嚢癌例で，肝右3区域・尾状葉切除，膵頭十二指腸切除後3年2か月で血行性と考えられる右扁桃転移をきたし，右中咽頭切除・右根治的頸部郭清，大胸筋皮弁による咽頭再建が施行された．その後6か月経過したが，腹部・胸部ともに再々発は認められていない．

症例5は胆嚢粘液癌例[5]で，初回切除の4か月後に癒着性イレウスで開腹した際，偶然に大豆大から鶏卵大までの4個の腹膜再発が見つかり切除しえた．その後3年3か月経過したが再々発の徴候はない．

症例8はStage Ⅰの胆管癌でありながら，初発巣切除の6か月後から次々と腹壁創部，腹腔内，腹壁内と再発をきたした症例で，初発巣切除前に他医で胆管切開腫瘍生検を受けた時のimplantationが原因と考えられる．計5回にわたる再発巣切除，動注併用にもかかわらず初再発巣切除後1年6か月P_3H_3の状態で癌死した．

これら再発巣切除9例における1つの特徴は，初再発部位が6例で胸腹壁であったことである(**表4**)．その診断法はいずれも視触診によるものであり，腹膜，肝再発の2例以外は腫瘍マーカーも正常範囲内であっ

表4　切除例の初再発部位と診断法

胸腹壁	6例	視触診
扁桃	1例	視触診
腹膜	1例	開腹術（CEA↑）
肝	1例	US　（CA19-9↑）

図4　胆道癌再発巣切除例の転帰

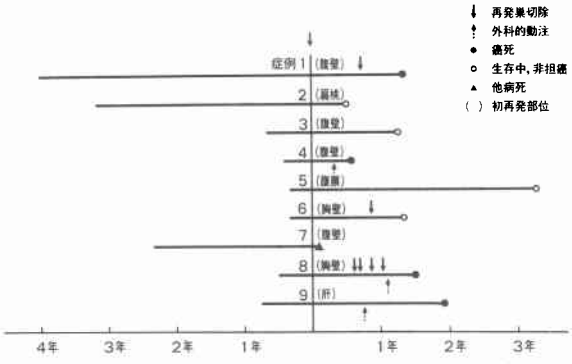

た．

再発巣切除例の転帰は非担癌生存中4例，癌死4例，他病死1例であった（図4）．初発巣の進行度，初再発までの期間，初再発部位などと予後との間に一定の関係は見いだせなかった．

癌死した4例の平均生存期間は初再発巣切除から1年4か月，初発巣切除から2年9か月であり，生存中の4例の平均経過期間は初再発巣切除から1年7か月，初発巣切除から2年9か月であった．動注は症例9にのみ1年2か月の生存期間がえられたが，動注のみの2例も含めた他の4例では7か月以内に癌死しており，5例全例の平均生存期間は動注開始後6か月であった．

考　察

胆道癌再発例に対しては，一般的には化学療法・放射線療法[6]などが主たる治療法となっているが，有効なものとはいいがたい．切除を主とした外科的治療法の報告はきわめて少なく，再発巣切除により長期生存が得られた症例報告[7)8)]が散見されるにすぎない．

自験例では9例に再発巣切除を行い，初再発巣切除から6か月～3年3か月，平均1年7か月経過した4例の非担癌生存例が得られている．このうちの2例（症例3，5）はさらに長期生存を期待しうるものと考えられる．また癌死した4例でも初再発巣切除から7か月～1年11か月，平均1年4か月の生存期間が得られており，延命効果やquality of lifeの改善が得られたものと考えている．一方，動注例では平均生存期間6か月と予後不良であった．しかしながら再発巣が限局性である場合には切除を行い，すでに切除不能となった時点で動注を開始しているため，この結果が即動注は無効であることを意味するものではない．動注症例数が少ないこともありさらに検討が必要である．

再発巣切除の成績が比較的良好であったのは，当然のことながら再発巣が限局している症例に適応を限ったことによると考えられる．再発巣を可及的早期に発見すべきことはいうまでもないが，発見されたときには腹腔内を中心に全身にわたり他の再発巣の検索を詳細に行うべきである．症例1は腹壁再発で来院したが，各種画像診断により径3cmの肝門部再発を無黄疸のうちに診断でき，適切な切除を行うことができた．残念ながら腹壁再発に由来する再々発により失ったが，腹腔内再々発は画像診断上最後まで認めなかった．

再発巣が限局した症例に切除の適応をしぼっているため，初再発部位は9例中6例が胸腹壁であり腹膜，肝再発は少なかった．胸腹壁再発は術中のimplantationによると考えられるものが4例，経皮経肝胆管ドレナージ（PTCD），経皮経肝胆嚢ドレナージ（PTCCD）瘻孔へのimplantationも2例に認められている．implantationによる再発は限局している可能性があり，可及的早期に診断し切除すべきであるが，胸腹壁再発には画像診断や腫瘍マーカーは無力であり，丹念に視触診を繰り返すことが重要である．切除に際しては他の再発巣を見落とさないようにすることが肝要で，6例中3例が同時性にまたは後に腹腔内にも再発をきたしていることを考慮すると，状況が許せば開腹術も付加して腹腔内再発を検索するとともに，十分な余裕をもって腹壁再発を切除することが肝要と考えられる．

再発巣切除にあたり注意すべき事は，非定型的，変則的な切除となる場合が多いため，臓器欠損に対する再建方法を個々の症例に応じて考慮すべきことである．自験例では，症例2の咽頭再建，症例8の腹壁再建などに形成外科，耳鼻咽喉科など他科の協力を得て積極的にのぞんでいる．

ま と め

1．胆道癌再発例でも再発巣切除により，延命効果，quality of lifeの改善が得られ，さらに長期生存を期待しうる症例も存在した．

2．再発巣が再発をきたした臓器内で限局性であれば，臓器欠損に対する再建方法を考慮した上で，積極

的に切除にのぞむべきである．

3．特にimplantationによると考えられる胸腹壁再発例では，視触診で早期に発見し，状況が許せば開腹術も付加して十分に切除すべきである．

文　献

1）斉藤洋一，大柳治正，藤原英利ほか：胆道癌長期生存例の全国集計．胆と膵　8：11249—1314，1987

2）二村雄次，塩野谷恵彦：胆管癌治療のプロトコール．臨外　42：876—882，1987

3）二村雄次，近藤　哲，河野　弘ほか：胆嚢癌の進展度と根治手術—se癌，si癌—．胆と膵　8：1109—1116，1987

4）日本胆道外科研究会編：胆道癌取扱い規約．金原出版，東京，1986

5）近藤　哲，二村雄次，早川直和ほか：肝中央2区域切除後，腹壁再発をも切除しえた胆嚢粘液癌の1例．日消外会誌　20：2225—2228，1987

6）小高通夫，竜　崇正，碓井貞仁ほか：消化器癌に対する放射線療法（肝・胆・膵）．日外会誌　85：1067—1071，1984

7）上野桂一，宮崎逸夫，永川宅和：集学的治療が奏功した肝門部胆管癌再発の1例．胆と膵　8：1235—1240，1987

8）筒井光弘，加藤　清，赤井貞彦：興味ある進行胆嚢癌長期生存例．胆と膵　8：1245—1248，1987