日消外会誌　21（11）：2603～2606，1988年

肝ヘモジデローシスを合併したエルシニア菌肝膿瘍の1例

焼津市立総合病院外科，*同　内科
**東京大学第1外科
***埼玉医科大学総合医療センター病理

北山　丈二　長田　卓也　濱口　正章　小林　亮
大井　俊孝　位田　保之　原　宏介　富山　次郎
市川　紀俊*　津久井　元**　糸山　進次***

A CASE REPORT OF HEPATIC ABSCESSES DUE TO YERSINIA ENTEROCOLITICA ASSOCIATED WITH HEMOSIDEROSIS

Joji KITAYAMA, Takuya OSADA, Ryo KOBAYASHI, Masaaki HAMAGUCHI, Toshitaka OHI, Yasuyuki INDEN, Kosuke HARA, Jiro TOMIYAMA, Noritoshi ICHIKAWA* Hajime TSUKUIand Shinji ITOYAMA*****

Department of Surgery and Internal Medicine*, Yaizu Municipal Hospital,
The 1st Department of Surgery, Tokyo University School of Medicine**,
and Pathology, Saitama Medical School***

索引用語：エルシニア菌，肝膿瘍，肝ヘモジデローシス

はじめに

急性胃腸炎の起因菌であるYersinia enterocoliticaによる肝膿瘍はきわめてまれで，著者らの検索した限りでは1949年Hässigらの報告[1]以来18例の報告をみるのみで，本邦での報告例はない．今回われわれはこれによる肝膿瘍の1例を経験したので，若干の文献的考察を加えて報告する．

症　例

患者：37歳，女性，農家の主婦．

既往歴：22歳，急性虫垂炎にて虫垂切除．

家族歴：特記すべきことなし．

現病歴：昭和62年3月下旬より食欲不振，全身倦怠感あり，3月30日昼より39度台の熱発がみられ，翌日全身紅斑出現したため当院内科受診．入院後，画像診断にて肝に多発性の腫瘤性病変が認められた．経過中腹痛および明らかな下痢症状は認められなかった．

入院時現症：身長145cm，体重52kg，貧血，黄疸なし．体温39.6度，肝が1横指ふれた．

入院時検査所見：白血球26,200/mm³，血沈12mm/hr，CRP 13.6mg/dlと高度の炎症反応あり，Hb 11.0 mg/dlと軽度低色素性貧血，GOT 80IU/dl，GPT 109 IU/dl，血糖値は254mg/dlと高値であった．これにつ

図1a　入院時US：肝内に多数の低吸収域が認められた．
図1b　術中Tチューブ造影：肝内胆管から膿瘍腔がつながって造影されている（矢印）．

a　b

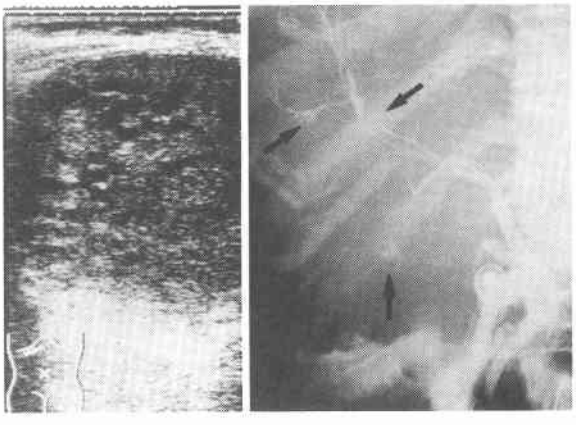

＜1988年7月13日受理＞別刷請求先：北山　丈二
〒425　焼津市道原1000　焼津市立総合病院外科

いては術後75gGTTで軽度糖尿病の存在が確認された．

Ultrasonography（US）：肝全域に表面から内部へ径1cm大の低吸収域が重なって存在，モザイク状エコーを呈した（図1a）．

Computed tomography（CT）：肝はびまん性に腫大，肝内に径1cm大の粒のそろった境界明瞭な低吸収域が無数に散在した（図2）．

図2　CTスキャン像．（上）入院時：肝内に無数の低吸収域が，蜂巣状に存在した．（下）手術後7か月時：膿瘍間の肝実質はやや増加しているが，蜂巣状膿瘍腔は依然残存している．

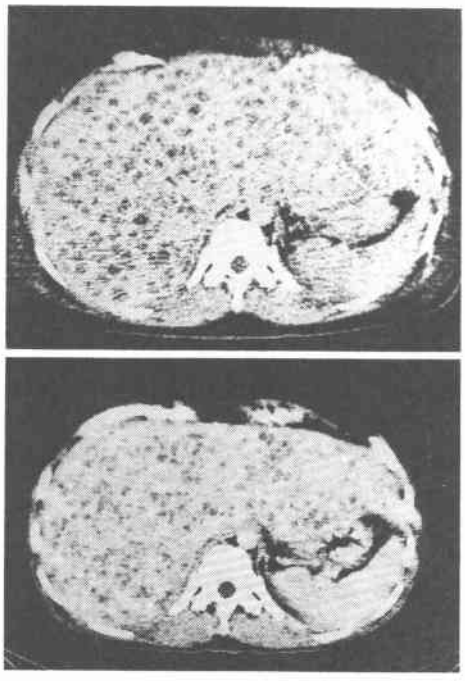

図3　術中写真．肝表面に無数の黄白色の結節がみられた（矢印）．

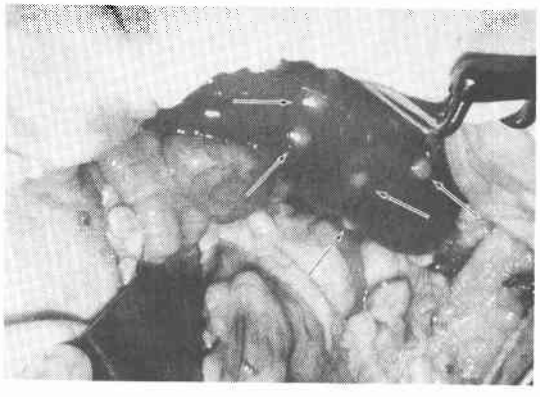

入院後経過：39～40度の弛張熱が4日間続き，抗生剤治療に反応せず，全身状態の悪化もみられたため，4月4日多発性肝膿瘍の診断にて，腹腔内精査，可能ならばドレナージを目的として開腹にふみきった．

開腹所見：黄色透明の腹水が多量にみられた．肝はやや暗赤色をおび腫大，表面に径1cm大の黄白色の柔らかい結節が多数認められ，多発性肝膿瘍が確診された（図3）．胆道系，全腸管を検索したが異常所見は認められなかった．肝組織とともに膿瘍の一部を生検，腹水とともに病理細菌学的検査に提出し，胆道系の精査目的にて，胆摘，総胆管切開，Tチューブ挿入し閉腹した．術中胆道造影では胆道系は末梢まで平滑で十二指腸への流出も良好，肝内では膿瘍腔の一部が肝内胆管からつながって造影された（図1b）．

細菌検査：入院時動脈血，手術時腹水，膿瘍部，さらに術当日夜Tチューブより採取した胆汁いずれからもYersinia enterocoliticaが検出された．

血清検査：エルシニア抗体価が640倍希釈で陽性（正常20倍以下）と著増していた．

病理組織所見：肝生検組織にて中央にbacterial colony，周囲に炎症細胞の浸潤をともなう腫瘍がみられた．強拡大にて球菌状の細菌が密集して存在，グラム陰性球桿菌のYersinia enterocoliticaと矛盾しない像が得られた．また残存肝組織中に黄褐色の顆粒が密に沈着，Berlin blue染色にて青藍に染まりヘモジデ

図4　（左）コロニーの強拡大（H.E.染色，×400倍）．グラム陰性球桿菌のYersinia enterocoliticaに矛盾しない．（右）残存肝組織部（Berlin Blue染色，×400倍）．鉄の顆粒が無数に染色されている．主に肝細胞内にみられた．

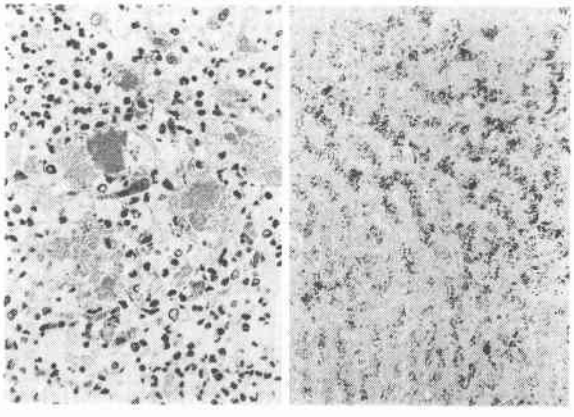

図5　経過

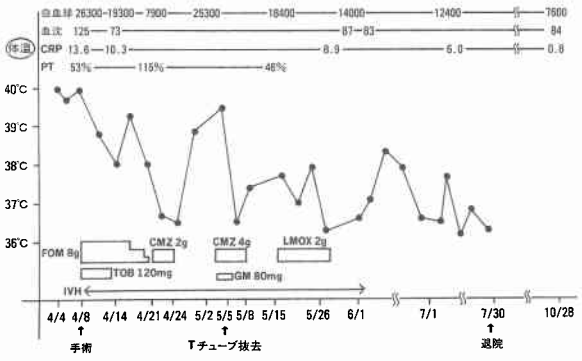

リンと同定され，肝へモジデローシスの併存が診断された（図4）．

術後経過：4月4日手術施行後，一過性に解熱，白血球と減少傾向をみたが，完治には到らず，何度か熱発発作を繰り返した．この間Tチューブからは正常の胆汁が流出，胆汁培養でも菌は検出されなかった．1か月後Tチューブ抜去，以後は抗生剤治療と高カロリー輸液による栄養管理のみにて症状は次第に軽快，発症後約4か月にて退院した．以後外来通院中であるが7か月後のCTでも依然膿瘍部に相当する低吸収域が存在している（図2）．しかし臨床症状はほとんどでなく日常生活にも全く支障はない．白血球7,600/mm³ CRP陰性と炎症反応もおさまっている（図5）．

考　察

Yersinia enterocoliticaはネズミ，ブタなどの動物からよく検出され，ときにヒトに経口感染し，回腸末端炎，腸間膜リンパ節炎をおこす，感染例のほとんどは単発例で，これらの動物との接触が感染の契機とされている．この患者も家の中で，ネコとインコを飼っておりこれを通して本菌と接触，感染をおこしたのではないかと推測される．近年急性下痢症の便培養にてエルシニア菌が検出された例が多数く報告されてきており，急性腸炎の原因として本症は注目をあびてきている[2]．しかし本菌による肝膿瘍例はきわめてまれでわれわれの検索した限りでは現在まで18例の報告があるのみで本邦では報告例はない．このうち10例が死亡（死亡率56%），生存例のほとんどは1970年後半以後のもので，強力な抗生剤治療が効を奏したと考えられる症例ばかりであった．詳細を検討しえた12例を表1に示す[3)~13)]．易疲労感，腹痛等で発症することが多く，下痢および発熱は必ずしも全例にみられなかった．膿

表　1

報告者	年度	年・性	合併症	症状	形態	治療	転機	
1. Rabson（南ア）	1972	57・M	Bantu Hemosiderosis LC	下痢・発熱	multiple	metronidazole tetracycline	death	3
2. Reimcke（デンマーク）	1975	59・M	Hemosiderosis LC	腹痛・発熱 下痢(−)	multiple	Penicillin	death	4
3. Manste（カナダ）	1978	64・M	DM	発熱	Two.	lapa. drainage Gentamycin trimethoprim	survival	5
4. Ryan（米）	1979	3ヶ月・M	♀	肝肥大	multiple	Penicillin	survival	6
5. Imhoof（仏）	1980	48・M	Hemosiderosis	腹痛	multiple	Penicillin	death	7
6. Viteri（米）	1981	71・M	DM	右季肋部痛 下痢・熱(−)	solitary	needle aspiration Mefoxin. tetracycline	survival	8
7. Fothergill（英）	1982	46・M	DM	易疲労感	solitary	aspiration Gentamycin Penicillin metronidazole	survival	9
8. Alberti-Flor（米）	1984	57・M	DM Hypetension	上腹部痛	solitary	aspiration Penicillin Clindamycin tobramycin trimethoprim	survival	10
9. Beeching（ニューシーランド）	1985	72・M	Hemosiderosis	易疲労感	multiple	Sulfamethoxazole	death	11
10. Hopwood（米）	1986	71・F	n.p	発熱	multiple	Cefoxitin Tobramycin	death	12
11. Leigton（カナダ）	1987	71・F	Hemosideosis (long time iron theapy)	発熱 易疲労感	multiple	Gentamycin Streptomycin	survival	13
12. Ismail（南ア）	1987	65・M	Chronic renal failure ironoverdosage	上腹部痛	multiple	Penicillin Streptomycin	survival	14

瘍形態は12例中8例が多発性，3例が孤立性，1例は肝中央部に径4cmのものが2個認められたものであった．生存例は7例（死亡率42%）で，ペニシリン系，マクロライド系，ST合剤などの混合投与が有効であると考えられた．多発性のもの以外の4例には内科的治療に加え，全例外科的ドレナージの処置がなされた全例生存していた．

また12例中4例に糖尿病の合併がみられたほか，肝硬変，腎不全などの全身状態の悪化した例に多くみられた．さらに半数の6例が肝のヘモジデローシスないしヘモクロマトーシスを合併しており，本例もまさにこれに相当した．近年，鉄は細菌感染の成立に重要な役割を果たしており，宿主の鉄の過剰状態は細菌の感染しやすい状態としてとらえられてきている[15)16)]．しかもエルシニア菌はその成育を外因性の鉄に強く依存しているため，ヘモジデリンの大量に沈着した肝は本菌の成育に格好の場所ではないかと推測される[11)13)]．本症例では血清鉄値も総鉄結合能も低値で，輸血，鉄の過剰摂取などの既往歴もないため，肝ヘモジデロー

シスの原因は不明であるが，腸炎の前駆症状もないため，経口的に入ったエルシニア菌が比較的早い時期に経胆管的に肝に達し，ヘモジデリンを利用して活発な増殖をきたしたのではないかと考えている．

さて孤立性の肝膿瘍に対して外科的ドレナージが頻回に行われるのに対し，多発性肝膿瘍に対しては従来より外科的治療は無効とされていた．しかし近年，CTやUSをガイドに可能な限り経皮的にドレナージを施行し，有効であった例が報告されてきている[17]．

Brentら[18]は17例の多発性肝膿瘍の患者に対し，従来の内科的治療に加え，何らかのかたちで外科的ドレナージを施行し12例の生存例を得たと報告している．これは従来の多発性肝膿瘍の死亡率50～80%と比べ，非常に良い成績といえる．本症例では開腹，総胆管切開し，Tチューブドレナージを試みたが，両葉にわたる無数の小膿瘍であったため，真の有効なドレナージとはならず，寛解に約4か月を要し，その治癒機転には抗生剤治療および自然寛解の要素が強かったと思われる．しかし術前40度近くの発熱と白血球増多症が一過性に低下し，術直後のTチューブから採取した胆汁中からもエルシニア菌が検出されたことから，手術前の急性重症期を脱出できたという点ではドレナージの効果は一応あったと考えている．以上のことを考慮し，本症例のような多発性肝膿瘍の重症例で内科的治療に抵抗性のものに対して，原発巣の検索という意味も含め，積極的に膿瘍ないし感染胆汁の外科的ドレナージをはかることが有効かと思われた．

おわりに

37歳，女性，Yersinia enterocoliticaによる多発性肝膿瘍で肝ヘモジデローシスを合併，抗生剤治療に加え，開腹，Tチューブドレナージを施行し症状の改善をみた1例に若干の対献的考察を加えて報告した．

文　献

1) Hässig A, Karrer J, Pusterla F: Über pseudotuberkurose beim menschen. Schweiz Med Wschr 41：971—972, 1949
2) 善養寺浩：Yersinia enterocoliticaおよび偽結菌の菌学，生態と感染症．日細菌誌 30：571—579, 1975
3) Rabson AR, Koornhof HJ, Notham J et al: Hepatic abscesses due to yersinia enterocolitica. Br Med J 11：341—343, 1972
4) Reinicke V, Korner B: Furminant septisemia cauused by yersinia enterocolitica. Scand J Infect Dis 9：249—251, 1977
5) Manste C, West J, Cosman HH: Liver absesses due to yersinia enterocolitica. Can Med Assoc J 119：922—923, 1978
6) Ryan ME, Burke PJ, Novigen QT: Hepatic abscesses due to yersinia enterocolitica. Am J Dis Chil 133：961—962, 1979
7) Imhoof B, Auckenthaler R: Septicẽmie áYersinia enterocolitica. Schweiz Med Wschr 110：1115—1117, 1980
8) Viteri AL, Howard PH, May JL et al: Hepatic abscesses due to Yersinia enterocolitica without bacteremia. Gastroenterology 81：592—593, 1981
9) Fothergill J, Mulira AEJL, Skirrow MB: Liver abscess due to an unusual stain of Yersinia enterocolitica. Post Grad Med j 58：371—372, 1982
10) Alberti-Flor JJ, Jeffers LJ, Iscaudari M et al: Successful management of a Yersinia enterocolitica liver abscess. Digestion 29：250—252, 1984
11) Beeching NJ, Hart HH, Synek BJ et al: A patient with hemosiderosis and multiple liver abscesses due to Yersinia enterocolitica. Pathology 17：530—532, 1985
12) Hopwood AH, Riddle BW: Yersinia enterocolitica hepatic abscesses. J Kentucky Med Assoc 20：13—15, 1986
13) Leighton PM, McSween HM: Yersinea hepatic abscesses subsequent to long-termiron therapy. JAMA 20：964—965, 1987
14) Ismail MHA, Hodkinson HJ, Patel M et al: Multiple liver abscesses caused by Yersinia enterocolitica. S Afr Med J 72：291—292, 1987
15) Finkelstein RA, Sciortino CV, McIntosh MA: Role of irion in microbe-host interactions. Rev Infect Dis 5：759—777, 1983
16) Ward CG: Influence of iron on infection. Am J Surg 151：291—295, 1986
17) 伊藤文憲，野口武英，仲間敏彦ほか：経皮的ドレナージと抗生剤の併用により治癒せしめた多発性肝膿瘍の一例．Prog Med 3：1323—1328, 1983
18) Brent WM, Peter D: The diagnosis and treatment of pyogenic liver abscesses. Ann Surg 200：328—335, 1984