日消外会誌　21 (11)：2627～2630，1988年

粘液産生膵癌の1手術例

国立がんセンター外科，同　診断部*
辻　一弥　木下　平　尾崎　秀雄
森山　紀之*　高安　賢一*　村松　幸男*

A CASE OF MUCIN PRODUCING CARCINOMA OF THE PANCREAS

Kazuya TSUJI, Taira KINOSHITA, Hideo OZAKI,
Noriyuki MORIYAMA*, Kennichi TAKAYASU* and Sachio MURAMATSU*
Department of Surgery, National Cancer Center Hospital
*Depertment of Diagnostic Radiology, National Cancer Center Hospital

索引用語：粘液産生膵癌，術中膵管鏡，術中超音波検査

1. はじめに

粘液産生膵癌はまれな膵癌であるが，大橋，高木らによって報告されて以来，予後の良い点から現在注目を集めている．また，他の膵管癌と異なって膵実質，周囲臓器への浸潤進展，リンパ節転移が少なく，特徴的な臨床像を示すとされている．今回われわれは術前の総合的画像診断に加え，術中超音波検査，膵管鏡および膵頭部膵管内洗浄細胞診検査を施行し，多発病変の存在を否定した上で膵体尾部切除を施行した粘液産生膵癌を経験したので，その臨床病理学的特徴を若干の文献的考察を加えて報告する．

2. 症　例

患者は62歳男性．主訴は赤褐色便，腹部不快感である．家族歴には特記すべきことはない．既往歴は胃十二指腸潰瘍の内服治療歴がある．嗜好品は日本酒0.5～1合/日，たばこ20～40歳40本/日である．

現病歴：昭和62年9月24日赤黒色便出現，便潜血反応強陽性のため近医にて大腸内視鏡，注腸検査，上部消化管内視鏡検査を施行するも特に異常なしといわれた．その後，他病院にて腹部コンピューター断層撮影(以下CT)施行，膵癌と診断され，当院入院となった．

入院時現症：身長172cm，体重69.8kg体格，栄養良好．皮膚，可視粘膜に貧血，黄疸を認めず．腹部理学的所見として肝，脾，腎，明らかな腫瘤を触知しない．腹水はなく，表在リンパ節も触知しなかった．入院時検査(表1)；50g糖負荷試験で糖尿病型を示した以外には特に異常は認めなかった．腹部超音波検査(以下US)；膵外部から尾部にかけて径7cm大の腫瘤を認め，内部はisoechoicな部分とlowechoicな部分が混合しており辺縁は不整であった．また，脾動静脈，上腸間膜動脈，腹腔動脈への浸潤は認めないが，腫瘤陰影は腹部大動脈の左壁まで連続しており大動脈への浸潤が疑われた．また，門脈，脾静脈の狭窄などの異常は認めなかった(図1a)．腹部CT検査；膵尾部に5×4cmの比較的辺縁平滑な腫瘤を認めたが，enhancement効果は弱く内部はplain-CT，enhance-CTともにisodensityな部分とlowdensityな部分に分かれた．膵管は膵頭部から体部にかけて著明に拡張してい

表1　入院時検査成績

(検血)		LAP	42IU/l
RBC	$472\times10^4/\mu l$	GOT	17IU/l
WBC	$7.7\times10^3/\mu l$	GPT	18IU/l
Hb	15.5g/dl	LDH	239IU/l
Ht	45.5%	γ-GTP	7IU/l
PLTS	$17.5\times10^4/\mu l$	Urea-N	10mg/dl
(血液生化学)		(血清学的検査)	
TP	6.8g/dl	CEA	2.2ng/ml
Alb	4.2g/dl	CA19-9	18U/ml
T.Bil	0.7mg/dl	CA125	11U/ml
Na	143mEq/l	AFP	0.1ng/ml
K	4.1mEq/l	(75g-OGTT)	
Cl	103mEq/l	前	113mg/dl
Ca	4.4mEq/l	30'	173mg/dl
P	2.5mEq/l	60'	233mg/dl
Fe	59μg/dl	90'	210mg/dl
S-Aml	73IU/l	120'	173mg/dl
Alp	105IU/l	150'	95mg/dl

＜1988年7月13日受理＞別刷請求先：辻　一弥
〒520-21　大津市瀬田月輪町　滋賀医科大学第1外科

図1　a：腹部超音波；膵体尾部にかけてheterogenous massあり．膵頭部の主膵管は著明に拡張している．b：腹部CT；辺縁平滑な腫瘤，周囲臓器への浸潤はない．

図2　a：腹部血管造影；横行膵動脈は頭測に進展．大膵動脈に腫瘍血管を認める．b：ERCP；膵管は著明に拡張し，所々に陰影欠損を認める．膵鉤状部分枝には特に異常は認めない．

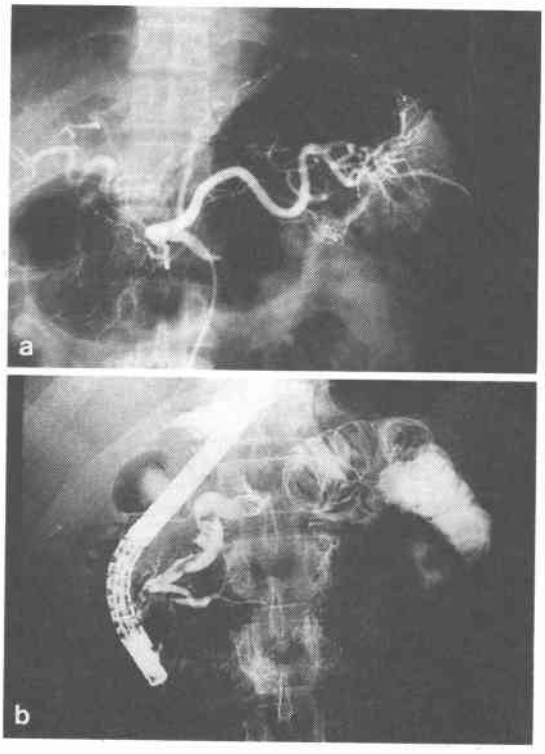

図3　術中超音波検査：拡張した膵管内に乳頭状に増殖した腫瘍を認める．

た(**図1b**)．上部消化管透視；胃体上部後壁に壁外性の圧迫を認めた．腹部血管造影；膵体尾部に見られる横行膵動脈は頭側へ進展されていたが，明らかなencasementはなかった．大膵動脈に腫瘍血管を認めたが，脾動静脈，上腸間膜動静脈には特に異常を認めなかった（**図2a**）．内視鏡的逆行性膵管造影（以下ERCP）；Vater氏乳頭部は大きさはほぼ正常であったが，開口部はやや開大しており粘液の流出を認めた．膵管造影をすると主膵管は径1.8cmと著明に拡張しており，内腔には粘液によるものと思われる陰影欠損が認められた．また，膵体尾部へは閉塞のために造影剤が入らなかったが，膵鉤状突起部を含む膵頭部の膵管分枝は十分に造影され，とくに異常所見を認めなかった．なお，Vater乳頭部より流出していた粘液の細胞診にて腺癌が疑われた．以上より膵体尾部に発生した粘液産生膵癌で，乳頭状増殖の強い嚢胞状腺癌あるいは乳頭腺癌の診断にて昭和62年10月26日手術を施行した．

手術所見：昭和62年10月26日手術を施行した．開腹

すると，腹腔内には腹水はなく肝，胃，結腸その他の臓器には特に異常は認めなかった．膵体尾部に大きさ10×6cm表面平滑な比較的柔らかい腫瘤を認めた．腫瘍前面と胃後面とは線維性の癒着があったが腫瘍の被膜浸潤，周囲臓器への浸潤は認めなかった．非腫瘍部の膵臓は比較的柔らかく明らかな膵炎を思わせる所見はなかった．また，腹腔動脈根部，上腸間膜動脈根部，大動脈周囲リンパ節の腫大はなく，膵頭部は容易に後腹膜より授動された．術中超音波検査（図3）を施行すると，拡張した膵管の中に乳頭状に増殖したechogenicな腫瘤が膵尾部より頭測に約10cmまで存在，腫瘤の十二指腸側は膵管の拡張は認められたものの，膵管内には乳頭状の腫瘤は認められなかった．膵体尾部は脾とともに後腹膜より容易に剝離が可能であり後腹膜への浸潤は認めなかった．また，膵後面と上腸間膜静脈，門脈との間を剝離した後，腫瘤の十二指腸側より約5cmの膵頭部にて膵を切離，脾とともに膵体尾部切除を施行した．また，膵切離面より膵管内に内視鏡を挿入，十二指腸までの膵管を観察したが，明らかな腫瘍の残存は認めなかった．また，残存膵管内の洗浄細胞診を施行したが悪性所見は認めなかった．術前画像診断の結果も合わせ，多発病変の存在はないと診断，膵頭部を温存する方針とし，膵体尾脾切除，胃全摘を施行した．肉眼的には周囲への浸潤を認めなかったが，腫瘍が10cmと大きいため胃全摘術を加え，腹腔動脈根部，総肝動脈周囲，上腸間膜動脈周囲及び腹部大動脈周囲リンパ節を郭清した後に腹腔動脈根部に直径6cmの範囲でmicrotron 3,000radを照射し，空腸間置法で再建した．術後診断は膵癌取扱い規約[1]により$T_4S_0Rp_0Ch_0Du_0PV_0A_0P_0H_0N_0M_0$ Stage IVであった．

患者は術後一過性の食欲不振を訴えたが順調に経過し，昭和62年12月25日退院した．

病理所見：肉眼所見；膵体尾部に8×5×3.5cmの腫留が存在し，割面では主膵管は拡張，その内腔には乳頭状に増殖した腫瘍が存在，その間隙には粘稠な粘液が貯留していた(**図4a**)．組織学所見；腫瘍は乳頭状に拡張した主膵管上皮内に増殖していた．主膵管には腫留より約1cmまで連続性に膵頭部に向かってintraepithelial spreadingを認めたが間質への浸潤は認めなかった．拡張した膵管，導管周囲に僅かに萎縮した膵組織が見られた．病理組織学的診断は，大きさ8×5×3.5cm，高分化型乳頭状腺癌d(＋)，s_0，p_0，rp_0，du_0，pv_0，a_0，plx（－），ne_0，pw（－），ew（－），n_0，stage IVであった（**図4b**）．

図4　a．肉眼所見；大きさ8×5×3.4cm主膵管は拡張し，乳頭状に増殖した腫瘍が見える．b．組織所見；良く分化した高分化型乳頭状腺癌．（×200，HE染色）

a　　b

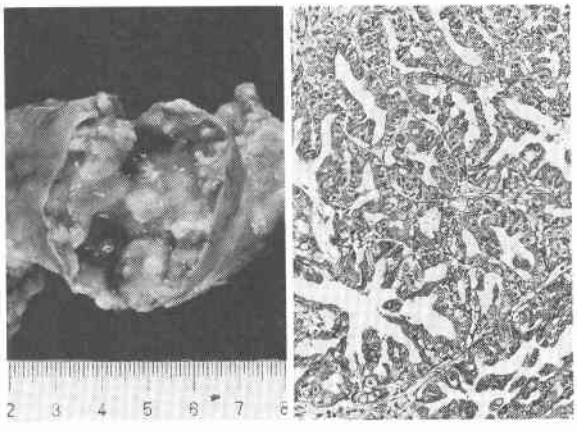

3．考　察

一般に膵管癌は多かれ少なかれ粘液を産生する[2]が，臨床的に認知可能な多量の粘液を貯留する膵癌が存在する．病理学的にはmucinous adenocarcinoma（colloid or muconodular adenocarcinoma）あるいはcystadenocarcinomaのうちmucinous type[3]がこれに属するが，papillary adenocarcinomaの一部もこれに属する．一方，画像診断の進歩により，いずれとも分類し難い粘液産生の著しい膵癌がしばしば報告されるようになってきた．高木，大橋ら[4]は多量に粘液を産生し，通常の膵管癌とは臨床的にも病理組織学的にも異なる膵癌を粘液産生膵癌と名付け，その特徴的なERCP像により3型膵癌（癌研）として分類し報告している．その特徴として，1）通常の膵癌の場合，主膵管が閉塞，狭窄するのに対して，多量の粘液が膵管内に貯留するために，主膵管の拡張と陰影欠損がERCPで認められ，2）内視鏡で観察すると，乳頭部の腫大と開大した乳頭部開口部から粘液の流出を認め，3）病理学的には乳頭状腺癌の像を示し，腫瘍は管内性または膨脹性に発育し，通常の膵管癌と比較して予後がかなり良好である，としている．この種の膵管癌はCubillaら[5]が分類したmucinous（colloid）carcinomaやcystadenocarcinomaとはことなり，須山ら[6]は“いわゆる”粘液産生膵癌と呼び，乳頭状腺癌で浸潤傾向が少なく膵管内を増殖する傾向をもち，粘液を多量に産

生する癌と定義している．豊富に産生される粘液によって閉塞性膵炎とでもよぶ臨床症状が早期より発現するため，USやERCPを行えば診断は容易であるとしている．一方，前述のような膵癌が浸潤癌に移行する可能性を示唆する症例の報告もあり，粘液産生膵癌の定義はある程度合意の得られる範囲にはあるが，いまだ確立された定義は無い．われわれの症例は高木，須山の定義に合致すると考えるが，膵管と交通を有する嚢胞腺癌のpapillary projectionの強いものとの鑑別は容易でない．さらにわれわれの症例は主膵管上皮内に発生した乳頭腺癌がそのまま主膵管内で限局圧排性に増殖し8cm大の腫留を形成したものと思われる．膵管内面を早期胃癌の表在拡大型のように進展するタイプの粘液産生膵癌の存在を考えると，その進展型式を考える上で興味深い．いずれにせよ画像診断上，比較的早期に発見でき，良好な予後が期待できる可能性が高いという点を尊重すれば，現時点においてわれわれは粘液産生膵癌の定義から，組織学的に粘液癌および嚢胞腺癌と診断されるような膵癌は除外すべきであると考える．しかし，従来嚢胞腺癌と診断されていた症例の中には高木，須山らのいう粘液産生膵癌が含まれていた可能性も考えられるため，今後はこれらの鑑別を十分に行った上で，改めて粘液産生膵癌の定義を考える必要性があると思われる．高木ら[7]は26例の膵癌の治癒切除例を検討したところ，膵内に限局し転移のなかった早期膵癌は9例（34.6%）で，その内，4例の3型膵癌（癌研）が含まれていたと報告している．全例が術後34か月から60か月生存中であり，duct cell originの膵癌と比較して予後は極めて良好であり，前述のごとく予後良好な時期に発見される可能性が高いことを反映しているのかも知れない．しかし，一般的に予後不良な膵癌の中にあり嚢胞腺癌との鑑別には問題もあるが，その特徴的な臨床像からも，粘液産生膵癌を一つの疾患概念として独立させることは意義がある．外科治療上に際して，従来3型膵癌（癌研）は多発，膵管内進展の頻度が高く，そのため膵全摘が行われることが多い．しかし，二村ら[8]は本腫瘍が比較的太い膵管分枝内に乳頭状の腫瘍を形成するために膵管内視鏡検査の良い適応になり，これを用いることにより癌の浸潤範囲を把握することが可能で，拡大手術せずに十分良好な治療成績を上げられるとしている．本症例も術中超音波，術中膵管鏡にて腫瘍の浸潤範囲を診断，適切な部位で切除し患者のquality of lifeを保つことが可能であった．

4. まとめ

粘液産生膵癌の定義に関するわれわれの考え方は癌研の3型膵癌と同様で膵管内で増殖進展し，多量の粘液貯留をともなう乳頭腺癌で，粘液癌や嚢胞腺癌で主膵管との交通のあるものは除外すべきであると考える．

粘液産生膵癌はその生物学的特徴から適切な術前診断が可能であり，外科治療に際しては，膵実質，周囲臓器への浸潤，リンパ節転移が少ないことを考慮した上で，術中超音波，術中膵管鏡を用いて癌の浸潤範囲を診断し適切な手術方法を決定することが可能である．このような観点に立って切除を施行した粘液産生膵癌の1治験例を報告するとともに粘液産生膵癌の定義およびその治療に対し若干の文献的考察を加えた．

文献

1) 日本膵臓病研究会編：膵癌取扱い規約．金原出版，東京，1982
2) 木村幸三郎，真庭秀人，梅田　裕ほか：小膵癌由来の下部胆管内粘膜液塞栓の1例．外科　43：1387—1391，1981
3) Compagno J, Oertel JE: Mucinous cystic neoplasmas of the pancreas with overt latentent malignancy (cystadenocarcinoma and cystadenoma): A clinicopathologic study of 41 cases. Am J Clin pathol 69：573—580，1978
4) 大橋計彦，高木国夫：EMCPと映像診断．Gastroenterol Endosc 22：1493—1495，1980
5) Cubilla AL, Fitzgerald PJ: Surgical pathology of tumors of the exocrine pancreas. Edited by Mossa AD Tumors of the pancreas. Williams & Wilkins, Baltimore, 1980, p159—193
6) 須山正文，有山　襄，小川　薫ほか：いわゆる粘液産生膵癌の臨床像と診断．胆と膵　7：739—745，1986
7) 高木國夫，大橋一郎，太田博俊ほか：予後の良い膵癌．胃と腸　19：1193—1205，1984
8) 二村雄次，早川直和，神谷順一ほか：粘液産生膵癌の進展様式と外科治療．胆と膵　7：747—753，1986