日消外会誌　21（12）：2685～2689，1988年

原　著

食道静脈瘤に対する左開胸開腹横隔膜切開食道離断術の臨床的評価

熊本大学第1外科
豊永　政和　　平岡　武久　　田中　秀明
田代　征記　　宮内　好正

CLINICAL EVALUATION OF LEFT TRANSTHORACOABDOMINAL ESOPHAGEAL TRANSECTION FOR ESOPHAGEAL VARICES

Masakazu TOYONAGA, Takehisa HIRAOKA, Hideaki TANAKA, Seiki TASHIRO and Yoshimasa MIYAUCHI
The First Department of Surgery, Kumamoto University Medical School

食道静脈瘤に対して硬化療法が広く行われている現状において，外科的治療法の臨床的意義を，左開胸開腹横隔膜切開食道離断術施行症例67例の成績から検討した．5年累積生存率は全体で74.3%，Child分類別ではChild A 100%，B 75.2%，C 53.7%であった．早期死亡は2例（3.0%）で，遠隔時死亡は肝不全死8例（11.9%），出血死3例（4.5%）であった．手術安全限界に遠隔成績を加味した術前肝機能の検討で，術前のICG血中消失率0.075を境界に，5年累積生存率が88.8%と52.5%にわかれ有意差を認めた．従来の手術安全限界よりさらに厳しい0.075以上の症例で，手術的にきわめて安全でしかも良好な長期予後が得られ，本術式の意義があると思われた．

索引用語：食道静脈瘤，左開胸開腹横隔膜切開食道離断術，ICG血中消失率，内視鏡的硬化療法

1. はじめに

食道静脈瘤に対する治療法として，近年食道静脈瘤硬化塞栓療法への関心が高まり[1)~4)]，内視鏡的硬化療法などが，特に緊急止血効果の高いことより急性出血症例に広く利用され，最近では待期および予防症例にまで適応が広げられる傾向にある[5)6)]．このような時期において，現在までいくたの変遷をかさねてきたシャント手術や直達手術などの外科的治療法がはたして必要であるのか，必要であるとしたらどのような症例を外科的治療法の適用とすべきかについては明確に論じられておらず，このことに関して考察することはきわめて重要であると思われる．そこで，著者らの教室で昭和52年以来施行してきた左開胸開腹横隔切開食道離断術の症例について，その術前状態ならびに手術後合併症および長期予後に関する検討を行い，食道静脈瘤に対する本術式による外科的治療法の臨床的意義について考察を加えて報告する．

＜1988年9月14日受理＞別刷請求先：豊永　政和
〒860　熊本市本荘1－1－1　熊本大学医学部第1外科

2. 対象と方法

当教室において，昭和52年1月より昭和60年12月までの9年間に施行した左開胸開腹横隔膜切開食道離断術症例67例を対象とした．年齢は21歳から67歳まで平均49.0歳，性別は男性42例，女性25例であった．原疾患は肝硬変症55例（うち甲型1例，乙型54例），慢性肝炎5例，特発性門脈圧亢進症7例であった（**表1**）．

表1　研究対象症例（S.52.1～S.60.12）

症例数	67例
年　齢	21歳～67歳（平均49.0±10.0歳）
性　別	男性42例　女性25例
原疾患：	
肝硬変	55例（甲型1例，乙型54例）
慢性肝炎	5例
特発性門脈圧亢進症	7例

表2　手術時期とChild分類別症例数

手術時期	Child分類			
	A 13例	B 39例	C 13例	不明 2例
緊急 3例	0	3	0	0
待期28例	4	17	7	0
予防36例	9	19	6	2

手術時期別では緊急手術3例，待期手術28例，予防手術36例であり，Child分類別ではChild A 13例，Child B 39例，Child C 13例，不明2例であった．緊急手術の3例はいずれもChild Bに属していた（**表2**）．

以上の手術症例67例について，術前状態ならびに手術後合併症および長期予後を明らかにし，種々の観点からその臨床的意義について検討を加えた．

当教室で行っている本術式[7]は，右側臥位または右半側臥位とし，左第7肋間に相当して左中腋窩腺から肋骨弓部を越え，腹部で約5cmまでの胸腹部の斜皮切を加え，第7肋間にて開胸，さらに開腹し，横隔膜は横隔神経を避け左外側方で弧状に約10cm切開し，食道裂孔は開けない．まず脾摘除を行うが，脾門部が直視下に観察でき操作が容易で出血も少ない．次にselective proximal vagotomyの要領で胃小弯および大弯側の血行を郭清し，さらに腹部食道の傍食道静脈の血行郭清を行う．この際迷走神経前後枝の幽門洞枝を温存し，幽門形成術は行わない．次に縦隔肋膜を縦切開し，下部食道の血行郭清を，現在は食道胃接合部より口側に10cmまで確実に行っている．食道離断は食道胃接合部から3～5cm口側の食道で，全例粘膜のみの離断を行っているが，器械吻合施行例にて狭窄を高率に認めたため，現在は手縫い吻合を行っている．

3. 結　　果

1）遠隔成績：全症例の累積生存率について，Kaplan Meier法を用いて求めてみると，5年累積生存率では74.3%と，ほぼ満足すべき結果が得られた（**図1**）．またChild分類別による5年累積生存率では，Child A 100%，Child B 75.2%，Child C 53.7%と良好な成績であった（**図2**）．

2）死亡例の検討：全経過観察期間中の死亡例数は19例（28.4%）であった．早期死亡は2例（3.0%）うち手術死亡が1例（1.5%），術後2か月以内の肝不全死亡が1例（1.5%）であった．遠隔時死亡は17例（25.4%）で，うち肝不全死亡が8例（11.9%），出血死は3例（4.5%）のみであった．その他肝細胞癌による死亡が2例（3.0%），他病死4例（6.0%）であった（**表3**）．遠隔時の食道静脈瘤出血を含む消化管出血症例は，死亡した3例を含めて5例（7.5%）あり，手術より出血までの術後経過期間は1年3か月から7年，平均4年6か月であった．また全経過観察期間中に，死亡した2例を含めて肝細胞癌の合併を6例（9.0%）に認めた．

図1　全症例の累積生存率（Kaplan Meier法）

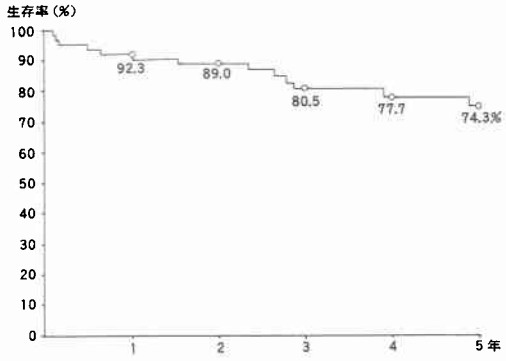

図2　Child分類別累積生存率（Kaplan Meier法）

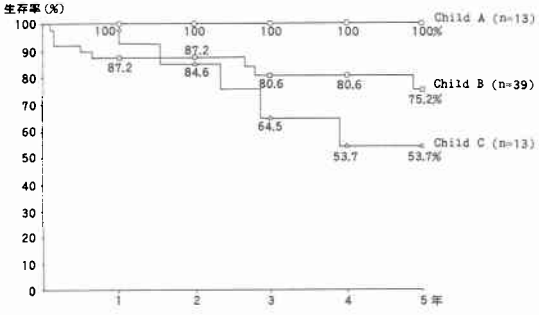

表3　死亡例の原因

死亡例数	19例（28.4%）
・早期死亡	2例（3.0%）
手術死亡	1例（1.5%）
術後肝不全死	1例（1.5%）
・遠隔時死亡	17例（25.4%）
肝不全	8例（11.9%）
出　血	3例（4.5%）
肝　癌	2例（3.0%）
他病死	4例（6.0%）

3）手術後合併症：前述の早期死亡2例の他に，術後肝機能増悪症例（術後1か月以内に総ビリルビン値3.0 g/dl以上，あるいはGOT，GPT 300units以上と設定）

表4　手術後合併症

手術死亡（縫合不全）	1例（ 1.5%）
術後肝不全死	1例（ 1.5%）
術後肝機能増悪	15例（22.4%）
吻合部狭窄	22例（32.8%）
術後出血	2例（ 3.0%）

表5　術後吻合部狭窄

67例中22例（32.8%）

傍食道血行郭清範囲	手縫い吻合 13/52（25.0%）	器械吻合（EEA） 9/15（60.0%）
10cm	7/36（19.4%）	7/12（58.3%）
10cm～15cm	2/8（25.0%）	2/3（66.7%）
15cm以上	4/8（50.0%）	

を15例（(22.4%）に認めた．さらになんらかの処置を必要とした術後の吻合部狭窄を22例（32.8%）の高率に認め，術後出血は2例（3.0%）であったが，いずれも保存的に対処しえた（**表4**）．

4）術後吻合部狭窄：全例粘膜のみの食道離断を施行しているにもかかわらず32.8%の高率にみられたが，吻合方法別では手縫い吻合で52例中13例(25.0%)，EEAによる器械吻合で15例中9例（60.0%）と，器械吻合において高率に認めた．さらに手縫い吻合では，傍食道血行郭清範囲が食道胃接合部より10cmを越えた症例で高率に認めたが，いずれも内視鏡的電気焼灼または食道ブジーによる拡張術にて対処しえた（**表5**）．

5）術前のICG血中消失率（以下K-ICGと略す）と術後肝機能障害：当教室では従来より，手術後合併症および長期予後の検討から，術前K-ICGが0.05以上の症例を本術式による食道離断術の手術安全限界[7)8)]としており，ほぼ良好な成績であった．早期死亡2例のうち，縫合不全による手術死亡の1例および術後肝不全死亡の1例は，いずれも予防手術例であり，Child Bに属していたが，術前K-ICGは各々0.058，0.073であった（**図3**）．

6）術前肝機能所見と遠隔成績：食道静脈瘤に対する内視鏡的硬化療法の安全性が確立されつつある現状において，外科的治療法による手術後合併症を極力避けることは言うまでもないことである．しかし手術後特に合併症もなく経過しても長期にわたる良好な予後が得られなければ意味がないとの見地から，いかなる肝機能を有するものが手術に耐えてより長く生存しえ

図3　ICG消失率と術後肝機能障害

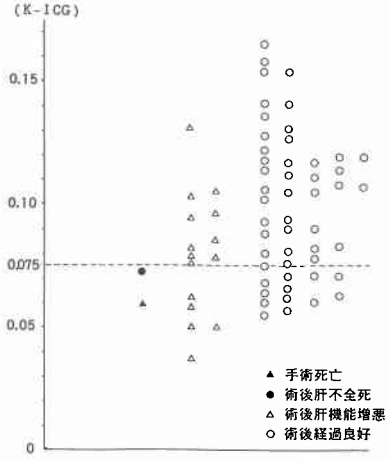

図4　ICG消失率と累積生存率（Kaplan Meier法）

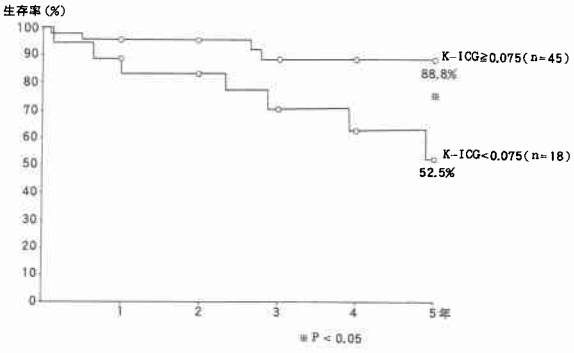

るか，Kaplan Meier法による5年累積生存率において有意差が出るところを，術前のK-ICGを用いて求めてみた．その結果K-ICG 0.075を境界にして有意差を認め，それ以上の症例では88.8%，それ以下の症例では52.5%の生存率であった(**図4**)．前述した図3の手術後合併症においてもK-ICG 0.075以上では，従来の手術安全限界K-ICG 0.05にくらべてきわめて安全に手術が施行でき，手術安全限界と遠隔成績の検討から，術前K-ICG 0.075以上の症例では確実に安全でしかも良好な長期予後が得られることがわかった．

4. 考　察

食道静脈瘤に対する内視鏡的硬化療法は，1939年Crafoordら[9)]により行われたが，主に硬性鏡使用による手技上の煩雑さから普及するに至らなかった．しかし1970年代になり，内視鏡の発達にともない再び評価を受けるようになってきた[1)2)]．本邦では，1978年高瀬ら[4)]がethanolamine oleateを用いて，静脈瘤内に硬化

剤を注入する内視鏡的硬化療法を報告し，1980年代に入り多数の施設で行われるようになった．著者らの教室でも1981年より，手術適応外の症例，たとえば高度肝機能障害例あるいは手術後再発・遺残症例，切除不能肝癌合併症例，さらに緊急止血を要する症例などを中心に内視鏡的硬化療法を行っている．最近，内視鏡的硬化療法の成績は外科的治療法にくらべ何らそん色がないという報告[5]や，食道静脈瘤治療の第1選択であるというような意見[6]が見られるようになり，待期および予防症例にまで適応が拡大されつつあるのが現状である．このような時期において，外科的治療法の遠隔成績を明らかにし，その術前状態ならびに手術後合併症および長期予後に関する検討を行い，外科的治療法がはたして必要であるのか，必要であればどのような症例を適用とすべきかについて，外科的治療法の臨床的意義を考察することはきわめて重要であると思われる．そこで，本稿では著者らの教室で昭和52年以来施行して来た左開胸開腹横隔膜切開食道離断術症例を検討し，その臨床的意義について考察した．

長期予後について自験例では，全症例の5年累積生存率が74.3%であり，Child分類別の累積生存率においても，食道静脈瘤に関するnatural historyの報告[10][11]はもとより，最近報告された内視鏡的硬化療法と経胸食道離断術（杉浦法）の比較[12]あるいは高瀬ら[13]の内視鏡的硬化療法の成績に比べても，比較的良好な成績であった．これは当教室において従来より，術前のK-ICGが0.05以上の症例を本術式の手術適応限界として来たことや，本術式が同一術野で開胸開腹を行うため，食道胃接合部の血行郭清遮断が腹腔胸腔両側から完全にかつ確実にでき，脾門部が直視下に観察できるため，操作が容易で出血も少ない事などによると思われた．

手術後合併症では吻合部狭窄を32.8%と高率に認めたが，器械吻合および傍食道血行郭清範囲が10cmを越える症例では明らかに高率であった．しかしいずれの症例も，内視鏡的電気焼灼あるいは食道ブジーによる拡張術にて保存的に対処しえた．さらに最近の30例では，手縫い吻合でしかも血行郭清範囲を10cmにとどめることにより，その発生率は10%前後に改善された．

遠隔時での静脈瘤出血を含む消化管出血について，自験例では出血率7.5%，手術より出血までの経過期間が平均4年6か月であった．杉浦ら[14]は術後の消化管出血について，経胸食道離断術症例で5.9%，経腹食道離断術症例で11.8%と報告し，特に経腹食道離断術において静脈瘤の再破裂が多い点について，血行郭清遮断範囲の不足を述べている．内視鏡的硬化療法においてClarkら[15]は33%に再出血を認め，その施行後の経過期間は9.5か月と述べている．本邦では，3～5%ときわめて低い再出血率の報告[16][17]があるが，静脈瘤の再発に関しては，明らかに外科的治療より発生頻度が高いことを認めており[13]，頻回の内視鏡による追跡が必要と思われる．自験例の内視鏡的硬化療法施行症例においても，32例中5例（15.6%）に再出血を認め1年5か月から3年3か月，平均2年1か月の経過で再出血がみられた．したがって内視鏡的硬化療法の長期にわたる頻回の施行および観察の必要性と，外科的治療法の長期安定した確実な食道静脈瘤消失下での社会復帰とを考慮すると，現状では外科的治療法が合併症なく安全に行えれば有利と思われる．

外科的治療法による死亡症例の検討では，早期死亡は2例（3.0%）のみであり本術式の安全性が示唆されるが，従来より術前のK-ICG 0.05以上を手術適応限界としており，それが手術成績にも反映していると思われた．しかし早期死亡例も含めた術後肝機能障害症例と術前K-ICGとの関連では，K-ICGが低値な症例ほど早期死亡を含め術後重篤な肝障害を来す傾向がみられた．そこで内視鏡的硬化療法の安全性が確立されつつある現状において，外科的治療法の臨床的意義は，手術後合併症を完全に確実に避け，静脈瘤治療における長期的効果および良好な長期予後が得られることにあると思われる．術前のK-ICGと長期予後の検討において，術前K-ICG 0.075を境界にして有意差が認められ，それ以上の症例では，5年累積生存率が88.8%と有意にきわめて高い生存率を示し，さらに手術後合併症の面でも確実に安全であることがわかった．

以上のことから，内視鏡的硬化療法の治療成績およびその安全性が十分に評価され広く行われている現状においては，従来の手術後早期死亡や合併症を主眼とした手術安全限界のほかに，静脈瘤に対する長期的効果および長期予後をも加味した検討から，術前K-ICGが0.075以上の症例では，本術式による食道離断術を第1選択としてもよいと思われる．しかし今後さらに内視鏡的硬化療法の普及とともに，その治療限界も明確となり，それにともない外科的治療法の意義もかわり，さらに両者の長所をいかした治療法により治療成績は向上していくものと思われる．

5. まとめ

食道静脈瘤に対して硬化療法が広く行われている現状において，外科的治療法の臨床的意義を，左開胸開腹横隔膜切開食道離断術を施行した67例の成績から検討した．

1）5年累積生存率は，全体で74.3%，Child 分類別では，Child A 100%，B 75.2%，C 53.7%であった．

2）全経過中の死亡例は19例（28.4%）で，術後2か月以内の早期死亡が2例（3.0%），遠隔時死亡では肝不全死が8例（11.9%），出血死は3例（4.5%）であった．

3）術前の ICG 血中消失率0.075を境界にして5年累積生存率で有意差を認め，それ以上の症例で88.8%，それ以下で52.5%の生存率であった．

4）術前の ICG 血中消失率0.075以上の症例では，手術的にきわめて安全でしかも良好な長期予後が得られ，このような症例に本術式による外科的治療法の意義があると思われた．

文　献

1）Johnston GW, Rodgers HW: A review of 15 years'experience in the use of sclerotherapy in the control of acute hemorrhage from oesophageal varices. Br J Surg 60：797—800, 1973

2）Raschke E, Paquet KT: Management of hemorrhage from esophageal varices using the esophagoscopic sclerosing method. Ann Surg 177：99—109, 1973

3）Lunderquist A, Wang J: Transhepatic catheterization and obliteration of the coronary vein in patients with portal hypertension and esophageal varices. New Eng J Med 291：646, 1974

4）高瀬靖広，岩崎洋治，南風原英夫ほか：内視鏡的食道静脈瘤治療法—とくに手技について．Prog Dig Endosc 12：105—108, 1978

5）鈴木博昭，稲垣芳則，神山正之ほか：食道静脈瘤の内視鏡的硬化療法．その実際と予後．胃と腸 20：489—495, 1985

6）Reynolds TB: What to do about esophageal varices?. N Engl J Med 309：1575—1577, 1983

7）田代征記，平岡武久，横山育三ほか：左開胸経横隔膜開腹による食道離断術．手術 34：257—263, 1980

8）田代征記，緒方賢治，平岡武久ほか：肝障害例に対する一般外科手術．消外 15：686—692, 1982

9）Crafoord C, Frenckner P: New surgical treatment of varicous vein of the esophagus. Acta Otolaryngol 27：422—429, 1939

10）桑田圭司，岡本英三，豊坂昭弘ほか：手術適応とその限界—静脈瘤塞栓術の成績と関連して．日臨外医会誌 43：612—615, 1982

11）井口　潔，橋爪　誠：食道静脈瘤の natural history．消外 7：525—528, 1984

12）木下榮一，二川俊二，杉浦光雄ほか：食道静脈瘤治療における内視鏡的硬化療法と経胸食道離断術（杉浦法）の比較検討．消外 20：7—14, 1987

13）高瀬靖広，近森文夫，渋谷　進ほか：食道静脈瘤硬化療法．外科治療 58：248—251, 1988

14）杉浦光雄，八木義弘，二川俊二ほか：経胸食道離断術．外科 Mook 29：73—79, 1983

15）Clark AW, MacDougall BRD, Westaby D et al: Prospective controlled trial of injection sclerotherapy in patients with cirrhosis and recent variceal haemorrhage. Lancet 2：552—554, 1980

16）高瀬靖広，小林幸雄，近森文夫ほか：食道静脈瘤の内視鏡的硬化療法．その実際と予後．胃と腸 20：481—487, 1985

17）大舘敬一，後町浩二，木下欣也ほか：食道静脈瘤に対する内視鏡的硬化療法の検討．聖マリアンナ医大誌 12：159—167, 1984