日消外会誌　21（12）：2690～2694，1988年

食道癌における扁平上皮癌関連抗原 TA-4の免疫組織学的検討

国立東京第2病院外科，同　病理*
岡本　哲彦　　有森　正樹　　竹内　　広*

IMMUNOHISTOCHEMICAL STUDY OF TUMOR ANTIGEN OF SQUAMOUS CELL CARCINOMA, TA-4 IN ESOPHAGEAL CANCER

Tetsuhiko OKAMOTO, Masaki ARIMORI and Hiroshi TAKEUCHI*
Department of Surgery The 2nd Tokyo National Hospital
*Department of Pathology The 2nd Tokyo National Hospital

食道癌における扁平上皮癌関連抗原（TA-4）の組織染色性を免疫組織学的に検討した．食道癌21例を対象とし，PAP法で染色し光顕的に検討した．食道癌に21例中TA-4陽性は9例であった．角化傾向のある高分化，中分化例で陽性例が多く，低分化例はすべて陰性であった．深達度の進んだ症例で，陽性例が多かった．食道癌病変から充分離れた非癌部食道上皮を正常食道上皮とし，5例を検討した．正常扁平上皮は，いずれも表層および中層は染色されたが，深層は染色されなかった．検討症例中3例に異型上皮がみとめられたが，いずれの異型上皮も染色されなかった．4例の剖検胎児食道上皮は，いずれもTA-4陰性であった．

索引用語：扁平上皮癌関連抗原，TA-4，食道扁平上皮癌，酵素抗体法（PAP法）

1. はじめに

扁平上皮癌関連抗原，tumor antigen TA-4 of squamous cell carcinoma[1]（以下TA-4と略記）は扁平上皮癌に特異性の高い腫瘍マーカーとして注目され，子宮頸癌の診断，経過観察に有力な指標として利用されている[2)3)]．

食道癌における血清TA-4値については，最近多くの発表がなされているが[4)5)8)]，組織染色性に関する免疫組織学的検討はまだなされていない．

今回，食道扁平上皮癌におけるTA-4の組織染色性を免疫組織学的に検討したので報告する．

2. 対象症例および方法

対象症例は食道癌21例で，男性20例，女性1例，50歳代7例，60歳代8例，70歳代5例，80歳代1例である．組織分化度別では高分化扁平上皮癌7例，中分化例12例，低分化例2例である．

対象症例中，照射例は19例，非照射例は2例である．

TA-4の染色は，手術材料および剖検材料からパラフィン切片を作製し，peroxidase-antiperoxidase method（PAP法）によりTA-4染色を行い，光顕的に検討を行った．なおPAP法はDAKO Rabbit PAPキットを使用し，以下の手順で施行した．

1. ホルマリン固定パラフィン切片，4～6μm，脱パラフィン．
2. 内因性ペルオキシダーゼ活性の阻止（3％H_2O_2 5分）
3. 5％正常ブタ血清（二次抗体と同一動物のもの）—0.01M phosphate-buffered saline（以下PBSと略記）20分室温．
4. 一次抗体，抗TA-4家兎ポリクロナール抗体，25倍稀釈，1時間室温．
5. 洗浄（PBS）10分3回室温．
6. 二次抗体．抗家兎IgG，30倍稀釈30分室温．
7. 洗浄（PBS）10分3回室温．
8. PAP（200倍稀釈）30分室温．
9. 洗浄（PBS）10分3回室温．
10. DAB（3,3′diaminobenzidine）反応（DAB 20 mg/100ml 0.05Mトリス緩衝液pH 7.6）3～10分室温．
11. 洗浄（流水）
12. 核染色（ヘマトキシリン）10～15分．

＜1988年9月14日受理＞別刷請求先：岡本　哲彦
〒152　目黒区東が丘2－5－1　国立東京第2病院外科

13. 脱水，透徹，封入.

なお，TA-4染色の陰性コントロールとして，第一抗体のかわりに家兎の非免疫血清を使用し，陽性反応が特異的であることを確認した.

3. TA-4染色性の判定と結果

染色性の判定は種々の判定規準が報告されているが，本検討ではTA-4が比較的良く染色されている細胞が確認されるものを(+)，染色された細胞をみとめないものを（−）とした.

染色性の内訳は，21例中TA-4陽性例は9例(42.9%)であった．分化度別の染色性をみると，高分化例では7例中（+）2例，（−）5例．中分化例では12例中（+）7例，（−）5例であった．低分化例は2例ともTA-4染色（−）であった.

次に，深達度と染色性の関連を検討した．(−)例では，sm 2例，mp 6例，a_1 2例，a_2 2例とsm，mp例が12例中8例(66.7%)を占めるが，（+）例では，sm例はなく，mp 2例でa_1a_2合計7例(77.8%)と深達度の進んだ症例が，強い染色性を示した.

リンパ管侵襲（ly）および血管侵襲（v）の程度と染色性の関連を検討したが，とくに関連はみとめられなかった（**表1**）.

次に症例を提示して検討する.

症例1：61歳男性．Imの食道癌で，30Gy照射後手術を施行した症例である．中分化型扁平上皮癌で，深達度はa_1，癌巣がTA-4陽性に染色されている．（+）とした症例である（**図1**）.

表1　食道癌の組織分化度，深達度およびTA-4染色性

症例	年齢	性	照射量(Gy)	Ef	分化度	深達度	ly	v	染色性
1	65	♀	50	3	中	mp	−	−	−
2	74	♂	30	2	高	a_1	+	−	−
3	77	♂	42	1	中	〃	+	−	−
4	70	♂	50	2	高	mp	−	−	−
5	51	♂	30	1	〃	〃	−	−	+
6	80	♂	40	1	〃	a_1	−	−	+
7	72	♂	30	1	〃	mp	−	−	−
8	67	♂	〃	1	中	a_2	+	+	+
9	69	♂	〃	1	〃	a_1	+	−	+
10	70	♂	〃	1	〃	〃	+	−	+
11	68	♂	〃	2	〃	mp	−	−	−
12	59	♂	〃	1	高	〃	−	−	−
13	69	♂	〃	1	中	sm	+	−	−
14	54	♂	〃	1	〃	a_1	−	−	+
15	58	♂	〃	1	〃	〃	+	−	+
16	55	♂	〃	1	低	a_2	−	−	−
17	59	♂	〃	1	高	mp	−	−	−
18	67	♂	—		低	sm	−	−	−
19	54	♂	30	1	中	a_2	−	−	−
20	69	♂	—		〃	mp	+	−	+
21	61	♂	30	1	〃	a_1	−	−	+

Ef：治療効果の組織学的判定規準分類
ly：リンパ管侵襲　v：血管侵襲　6)

症例2：80歳男性．Imの食道癌．40Gy照射後手術を施行した．高分化型扁平上皮癌で，深達度はa_1である．癌巣自体も良く染色されているが，癌巣内の間質も同様に染色されている（**図2**）.

症例3：69歳男性，術前非照射例である．Imの中分化型扁平上皮癌で，深達度mpの症例である．染色性は良く（+）例とした（**図3**）.

一方，正常の扁平上皮の染色性についても検討した．食道癌病変から充分離れた非癌部食道上皮を正常食道上皮とし5例について検討を加えた．扁平上皮の表層から中層でTA-4陽性に染色されたが，深層では染色されなかった（**図4**）.

次に食道上皮では，種々の段階の異型上皮がみとめられる．今回検討した21例中3例に異型上皮をみとめたが，そのTA-4の染色性を観察すると，通常の扁平上皮は，前に述べたように，表層，中層を中心に染色性をみとめたが，異型上皮とした部分は染色されなかった（**図5**）.

31週，32週，37週，38週計4例の胎児剖検例の食道上皮のTA-4染色性を検討した．胎児の食道上皮はすべてTA-4陰性であった（**図6**）.

また今回の検討材料はそのほとんどが照射例であり，照射の影響とTA-4発現の問題については，今後の検討を待ちたい.

考　察

TA-4は加藤ら[1]により子宮頸部扁平上皮癌組織より抽出，精製された分子量約42,000～48,000の蛋白質であり，扁平上皮癌組織で産生され放出される．したがって扁平上皮癌に特異性の高い腫瘍マーカーとして子宮頸癌の診断，治療効果の判定，再発の早期発見に有力な指標になりうるものと期待されている[2)3)].

最近この亜分画の1つであるsquamous cell carcinoma related antigen（以下SCC抗原と略記）のRIAキットが市販され，すべてのTA-4の亜分画を測定できるようになった.

TA-4の臨床的意義は，TA-4研究会による報告により[7]，健常人および良性疾患患者の血中TA-4値を測定した成績より，2.0ng/mlをカットオフ値としている．血中TA-4陽性率は，子宮頸部扁平上皮癌(再発例を除く)で51%をはじめとし，卵巣癌26%，外陰部癌33%，肺癌23%，食道癌23%などの陽性率を報告している.

図1　PAP法によるTA-4染色．TA-4陽性例（照射例）（100×）．

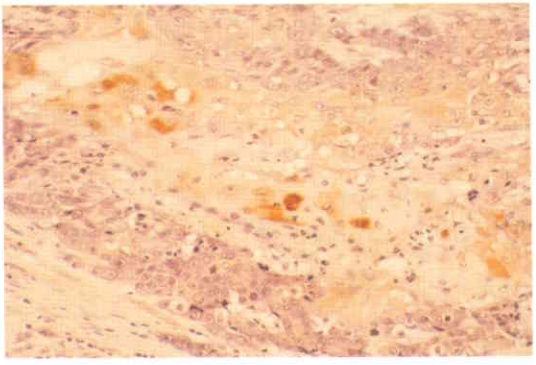

図2　PAP法によるTA-4染色．癌巣とともに周囲の間質も染色されている（照射例）（20×）．

図3　PAP法によるTA-4染色．TA-4陽性例（非照射例）（100×）．

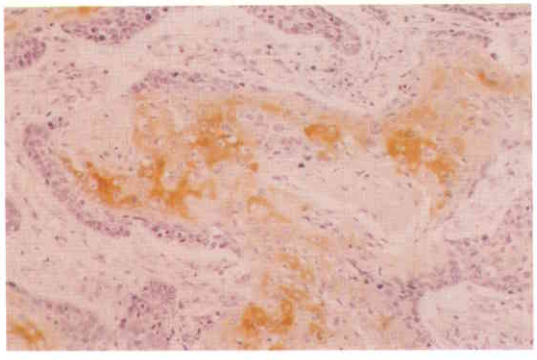

図4　PAP法によるTA-4染色．正常扁平上皮の表層，中層がTA-4陽性に染色されている（50×）．

図5　PAP法によるTA-4染色．正常扁平上皮に隣接する異型上皮はTA-4陰性である（20×）．

図6　PAP法によるTA-4染色．32週胎児の食道上皮はTA-4陰性である（200×）．

食道癌でも最近血中SCC抗原値に関する報告がなされているが，池田ら[4]は，2.0ng/mlをカットオフ値とし，食道癌で52%と高い陽性率を示し，非切除，再発例でさらに高い陽性率を示したと述べている．また放射線治療，化学療法の治療効果に一致して変動する傾向を示したと報告している．

松田ら[5]は1.5ng/ml未満を正常範囲とし，原発性食道癌で40%，再発食道癌でも86%が陽性であったと述

べている．

鍋谷は[8]食道癌20例について術前SCC抗原値を測定し，切除標本の組織学的分化度別血清SCC抗体値は，高分化ほど高い傾向をみとめている．また術前抗原陽性例では，切除術後はSCC抗原値は下降するが，再発例では再び上昇する傾向をみとめている．

一方，TA-4の組織染色性に関する報告は，野沢ら[9]が子宮頸癌について詳細に報告している．組織化学検査に供する検体としては，パラフィン切片で充分だと述べている．

そして組織分化度別に検討し，小細胞癌では，TA-4陰性例が62.5%を占めているのに対し，角化癌，非角化大細胞癌では，陽性例がそれぞれ77.4%，100%と高率であったと報告している．

望月ら[10]も，子宮頸癌におけるTA-4の組織内局在を検討し，分化度の高い細胞に発現する抗原であると述べている．すなわち，扁平上皮癌においては，分化度の高いものほどTA-4陽性率が高い傾向がみとめられている．われわれも食道扁平上皮癌例でTA-4染色を施行し，TA-4の組織染色性を検討したが，やはり分化度の高いものほど陽性率が高い傾向をみとめた．また同一標本内でも分化度の高い部位のTA-4染色性が高い傾向をみとめている．

今回の検討では，深達度の進んだ症例ほど陽性率が高い傾向がみられたが，まだこれに関する報告はなされていない．

多くの報告で免疫組織学の判定基準を一切片上の陽性細胞数を算定し（－），（＋），（＋＋），（＋＋＋）と段階を設定して判定しているものが多いが，渡辺ら[11]は，免疫組織学における染色性の強弱を即抗原量の多少と考えるのは同一切片上の異なった部位のみと考えるべきで，あくまで陽性，陰性の基準で判定することが必要であると述べており，また向井[12]も免疫組織学的方法の大半はあくまで定性的な方法であり，陽性細胞の数あるいは染色の強度から組織内の抗原量を推定することは，避けるべきである．とくに，外科材料や剖検材料のパラフィン切片では，組織ごとの固定の条件などが異なるために比較はほぼ不可能であると述べている．したがって今回の検討は，判定基準を陽性および陰性のみとした．

Hamadaら[13]による大腸腺癌における組織内carcinoembryonic antigen（以下CEAと略記）に関する詳細な報告では，組織内CEAの局在様式をGrade I : apical type，grade II : cytoplasmic type，grade III : stromal typeに分類して考察を加えている．stromal typeで血清CEA値が高値をとるものが多く，脈管侵襲の著明な例が多いと述べている．組織分化度と組織内CEAの局在との関連を，中分化および低分化腺癌例でstromal typeが多くみられ血清CEAも高値をとると述べている．またDukesの分類でも進行例ほど血清CEA値が高くなる傾向をみとめている．

岸本ら[14]も，胆道上皮におけるCEAの局在様式を検討し，間質への漏出が血中CEA値上昇の1つの重要な要因となっていることが示唆されたと述べている．

TA-4については加藤[15]は，細胞から放出されるTA-4は特殊な亜分画（酸性TA-4）であり，なんらかの原因で酸性TA-4産生が亢進する場合に血中TA-4濃度が上昇すると述べている．

食道扁平上皮癌における今回の検討で細胞質に染色性をみとめるほかに，染色された細胞の周囲の間質のみ著明に染色されている例があり，血清TA-4値の上昇との関連性を示唆するものと考えている．

正常扁平上皮のTA-4染色性に関して野沢ら[9][16]は，子宮正常扁平上皮では，表層および中層がTA-4陽性に染色されたが，深層は陰性であったと報告している．

今回検討した食道正常扁平上皮においても同様に表層と中層で著明な染色性を示したが，扁平上皮の分化成熟過程におけるTA-4産生能の獲得と考えることも出来る．非特異的に染色されたか否かは，細胞質内の染色性の有無の確認が重要となる．

TA-4は加藤[17]によると，等電点電気泳動法により正常扁平上皮由来の中性TA-4と扁平上皮癌由来の酸性TA-4に大別されるという．したがって正常扁平上皮では，中性TA-4が染色されたものと考えられる．

次に食道扁平上皮における異型上皮のTA-4の染色性についてはまだ報告がなく，子宮頸部扁平上皮にみられた異型上皮のTA-4の染色性に関しては，望月[10]，木村ら[18]が異型上皮ではTA-4の染色性が増強すると述べている．今回の検討で異型上皮とした部位は，隣接した正常上皮が染色されたのに対しTA-4は陰性であった．

また胎児の食道上皮のTA-4の染色性についてはまだ報告されていないが，今回検討した剖検胎児の食道上皮ではすべてTA-4陰性であり，未成熟な食道上皮では，TA-4産生がまだ行われていないものと推察される．

今回の検討例は，ほとんど術前照射例であったが，

望月ら[10]によると，1,000～2,000Radの照射により血中TA-4値の上昇がみとめられ，また組織内でもTA-4の増加がみとめられたという．

宇田川ら[19]は，TA-4産生能は放射線照射のほか，39℃～40℃の高温下でも増加することを証明し，人為的にTA-4量を増加させ癌の早期発見の道が開らける可能性を示唆している．

TA-4染色を生検材料に応用しうるかどうかは今後の課題であろう．また細胞診への応用については，野沢ら[20]は，細胞診の検体では組織切片と異なり，抗体の浸透性の問題や非特異的染色の起こる可能性があると述べている．

結　語

食道扁平上皮癌におけるTA-4の組織染色性について検討し次の結果を得た．

1）食道癌21例中TA-4陽性例は，9例（42.9%）であった．

2）角化傾向のある高分化，中分化例でTA-4陽性例が多く，低分化例では，全例陰性であった．

3）深達度の進んだ症例にTA-4陽性率が高かった．

4）正常扁平上皮は表層から中層にかけて染色されたが，深層は染色されなかった．

5）異型上皮はTA-4陰性であった．

6）胎児食道上皮はTA-4陰性であった．

なお本研究に御指導と御協力を頂いた慶応義塾大学産婦人科野沢志朗博士，酒依元子氏に深甚なる謝意を表します．

また本研究の要旨は第29回日本消化器外科学会総会において発表した．

文　献

1）Kato H, Trigoe T: Radioimmunoassay for tumor antigen of human squamous cell carcinoma. Cancer 40：1621—1628, 1977

2）加藤　紘，森岡　均，末広泰子ほか：子宮癌とTA-4（癌の診療．治療における腫瘍マーカーの意義）．治療　68：115—119, 1986

3）加藤　紘：TA-4（腫瘍の産生する物質の臨床）．臨医　12：114, 1986

4）池田健一郎，寺島雅典，石田　薫ほか：食道癌患者における血中扁平上皮癌関連抗原（SCC抗原）濃度に関する研究．日消外会誌　20：2800, 1987

5）松田裕之，大野真司，桑野博行ほか：食道癌患者血中扁平上皮癌関連抗原（SCC抗原）の臨床的意義—二抗体法とビーズ固相法との比較検討—．日消外会誌　20：2802, 1987

6）食道疾患研究会：臨床・病理食道癌取扱い規約．（第6版）．金原出版，東京，1984, p36

7）鳥越　正，竹内正七，須川　佶ほか：扁平上皮癌関連抗原TA-4 RIAキットの臨床応用．産と婦　51：1199—1207, 1984

8）鍋谷欣市：食道癌の悪性度をめぐる臨床的考察．日消外会誌　21：769—778, 1988

9）野沢志朗，小島雅彦，蔡　篤仁ほか：子宮頚部扁平上皮癌のin vivoおよびin vitroにおけるTA-4産生能．臨婦産　39：599—604, 1985

10）望月眞人，丸尾　猛：婦人科における癌診療の現状（1985年）III各論D．子宮頚癌，TA-4による頚癌の診断と管理．産と婦　52：590—594, 1985

11）慶応義塾大学医学部病理学教室編：渡辺陽之輔，坂口　弘，細田泰弘監修：病理組織標本の作り方．（第6版）．医学書院，東京，1986, p318

12）向井　清：免疫組織化学の日常病理診断への応用．病理と臨　6：73—76, 1988

13）Hamada Y, Yamamura M, Hioki K et al: Immunohistochemical study of carcinoembryonic antigen in patients with colorectal cancer. Cancer 55：136—141, 1985

14）岸本秀雄，二村雄次：胆道上皮におけるCEA，CA19-9の免疫組織学的研究—経皮経肝胆道鏡直視下生検材料を用いて—．日消病会誌　83：2402—2410, 1986

15）加藤　紘，林　公一：SCC抗原．検査と技術　16：691—693, 1988

16）野沢志朗，鄭　成輝，蔡　篤仁ほか：子宮頚癌細胞の腫瘍マーカー産生能—細胞診断学応用への基礎的検討．産と婦　51：1309—1318, 1984

17）加藤　紘，末広泰子，橋本恭治ほか：特定の癌に対するモノクロナール抗体（2）扁平上皮癌．臨科学　22：872—875, 1986

18）木村あずさ，丸尾　猛，保科　真ほか：子宮癌におけるTA-4ならびにCEAの組織内局在態度と腫瘍特異性に関する免疫組織学的研究．日癌治療会誌　22：1159—1168, 1987

19）宇田川康博，野沢志朗，酒依元子ほか：婦人科悪性腫瘍細胞の温度感受性とTA-4分泌量に及ぼす温度の影響．組織培養研究　4：70—76, 1985

20）野沢志朗，岡田みどり，蔡　篤仁ほか：細胞診における酵素抗体法（直接法）の基礎的検討．—SCC抗原を中心として—．日臨細胞会誌　25：402—409, 1986