日消外会誌　21（12）：2695～2702，1988年

イヌ実験食道癌における発癌初期病巣の病理組織学的検討ならびに核DNA分析

東海大学外科（指導：三富利夫教授）
杉　原　　隆

HISTOPATHOLOGIC AND FEULGEN-CYTOPHOTOMETRIC DNA ANALYSIS ON EARLY CHANGES OF CHEMICALLY-INDUCED ESOPHAGEAL CARCINOMA IN DOGS

Takashi SUGIHARA
Tokai University, School of Medicine, Department of Surgery

ビーグル犬2頭にN-ethyl-N'-nitro-N-nitrosoguanidine（ENNG）を投与し食道に多発性の癌を発生させ，発癌初期の腫瘍の増殖様式について病理組織形態面および悪性度の客観的指標としての核DNA量分析の面から検討をおこなった．得られた上皮内癌54病巣をみると，深部置換型と全層置換型の明らかに異なる2つの形式が認められた．中でも表層の極性を保ちながら基底層，傍基底層を中心に下方への浸潤を示す深部置換型上皮内癌が全体の2/3と極めて高率に認められた．また核DNAヒストグラムの検討でも粘膜の深層にaneuploidyを認め，この基底層，傍基底層を中心とした増殖様式が本イヌ実験食道癌における初期進展様式の1つの特徴と考えられた．

索引用語：実験癌，実験食道癌，食道上皮内癌，DNA，N-ethyl-N'-nitro-N-nitrosoguanidine

緒　言

癌の治療成績を向上させる上で最も重要なことはより早い時期に病巣を発見することである．何ら自覚症状を呈さない臨床前癌(preclinical cancer)，すなわち上皮内癌を診断することが大切である．子宮頸癌においてはコルポスコープ診，細胞診，生検組織診などの早期診断技術の進歩により，また胃癌においてはX線撮影技術や消化管ファイバースコープなどの進歩により初期病巣の形態的特徴像が明らかにされてその治療成績は飛躍的に向上した．一方，食道癌のそれは未だ極めて不満足な状態である．第37回食道疾患研究会における我が国の早期食道癌に対するアンケート調査によると，食道癌総症例25,077例中，早期癌は468例1.8%と極めて少なく，初期病巣である上皮内癌にいたってはわずか43例0.2%に認められるにすぎなかった[1]．その後早期癌病巣の発見される機会も徐々に増えその形態的特徴が解明されつつあるが，まだ十分詳細な検討までは至っていないのが現状である．

三富らはイヌを用いN-ethyl-N'-nitro-N-nitrosoguanidine（ENNG）の経口投与によりイヌの食道に多発性の癌を発生させ，ヒト食道癌によく類似した初期病巣を作成することに成功した[2]．本研究では同様の方法でイヌの食道に実験的に癌を発生させ，発癌初期の腫瘍の増殖様式について形態面ならびに核DNA量の面からその特徴像を明らかにすることにより，食道癌の治療成績向上の一助とすることを目的とした．

実験方法

純系ビーグル犬，雄2頭（4か月齢）を用い，ENNG水溶液を飲料水として経口投与した．ENNG水溶液は120μg/mlの濃度とし，遮光性給水瓶を使用して出来るかぎり連続経口投与を行った．また最初の1か月はTween 60を併用投与した．ENNG投与後3～4週ごとに食道内視鏡による経時的観察を行い，生検を施行して癌の発生を確認し，340日および360日目に屠殺し剖検を行った．

食道を摘出し肉眼的観察および写真撮影を行った後，10%中性ホルマリン液に固定し約3mm幅で食道を

＜1988年9月14日受理＞別刷請求先：杉原　　隆
〒151　渋谷区代々木1－2－5　東海大学医学部附属東京病院外科

全割し連続切片を作製した．パラフィンブロックより厚さ5μの薄切切片を作り，Hematoxylin-Eosin染色を行って病理組織学的に発癌病巣，特に初期病巣の形態的特徴像について検討した．癌の組織診断は細胞異型の程度にしたがって行い，核の多形性や大小不同，濃染像，細胞分裂像の増加や核細胞質化の増加などの所見により決定した．

またENNG非投与犬の正常食道およびENNG投与犬に生じた上皮内癌と浸潤癌について，藤田：福田法[3]に従って定量的Feulgen染色を行いその核DNA量を比較検討した．核DNA量の測定には，オリンパスMMSP-RF-KS型落射顕微蛍光測光システム[4]を用いた．他の細胞核との重なりのないほぼ中央で切断された細胞核を対象とし，1病変について細胞核を50個測定した．また同一切片内の小リンパ球20個の核DNA量を測定しこれの平均値を2c（2倍数域値）とし，各病変の各DNA量の相対値を求めてヒストグラムを作製し，最頻値，分散幅ならびに4c以上の核の出現率（over 4c）について比較検討した．

結　果

1）形態学的検索

a）切除標本

2頭とも食道のほぼ全域にわたり小さな顆粒状の隆起が散在性に認められ，またところどころに発赤したびらん面も伴っていた．1頭は中部食道に27×12mm大の周堤隆起を有する潰瘍病変を，また他の1頭も上部食道に25×7mm大の同様の潰瘍病変をみとめた（図1）．

図1　切除標本

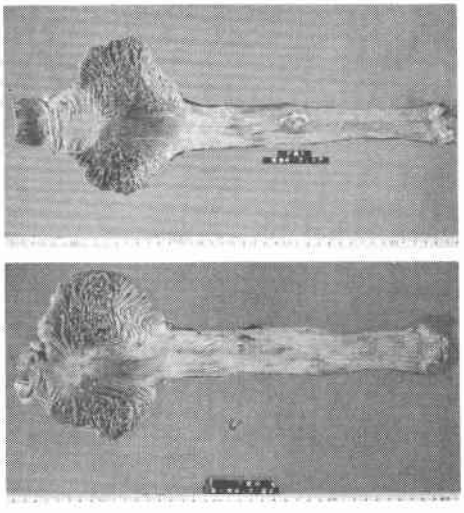

b）癌病巣の発生頻度および大きさ

癌病巣は2頭とも多発性に認められ，それぞれ64病巣および37病巣で合計すると101病巣が認められた．病巣の大きさは微小病巣が大部分を占めており，長径1mm以下が28病巣，1～3mmが43病巣，3～10mmが27病巣，10mm以上が3病巣であった（**表1**）．

c）癌病巣の型分類及び深達度

肉眼的またはルーペ像による病巣の形態を食道癌取扱い規約[5]の内視鏡型分類に準じ表在隆起型（polypoid, plateau-like），表在平坦型（flat），表在陥凹型（erosive, ulcerative）に分類した．また癌病巣の深達度についても同様に粘膜上皮内に留まるものをep（上皮内癌），粘膜筋板までのものをmm，粘膜下層までのものをsm，固有筋層までをmp，外膜に達するものをaと分類した．

各病巣の型分類をみるとflat typeが76病巣と最も多く認められ，次いでplateau-like typeが17病巣，polypoid typeが2病巣，erosive typeが4病巣であり，他の2病巣はBorrmann II型様の進行癌病巣であった．

深達度はepが54病巣と半数以上をしめ，mmが36病巣，smが9病巣，mpが1病巣，aが1病巣であった．深達度と型分類の関係をみると，ep癌54病巣はすべてflat typeで，mm癌は36病巣中21病巣がflat

表1　発癌病巣の大きさと数

腫瘍長径 (mm)	病巣数
≦ 1	28
1< ≦ 3	43
3< ≦10	27
10<	3
計	101

表2　深達度と型分類

深達度＼型	flat	plateau-like	polypoid	erosive	Borr-II	計
ep(in situ)	54	0	0	0	0	54
mm	21	11	1	3	0	36
sm	1	6	1	1	0	9
mp	0	0	0	0	1	1
a	0	0	0	0	1	1
計	76	17	2	4	2	101

type，11病巣が plateau-like type で，他は erosive および polypoid　type であった．sm 癌は plateau-like type が 6 病巣と多かった．mp 癌，a 癌は Borrmann II 型様を呈した（**表 2**）．

d）上皮内癌

発癌初期の病巣の増殖様式を検討する目的で上皮内癌（ep）54病巣についてその形態学的特徴を検索した．まず腫瘍細胞が粘膜上皮のどの層を置換しているかをみると，表層に正常と思われる層構造を保ったまま深層の基底層または傍基底層を中心に腫瘍細胞が増殖している型が54病巣中36病巣，66.7％と高頻度に認められた．他の18病巣では上皮の全層にわたって極性が消失し，層形成もみられなかった．

次に釘脚（rete ridge）の性状を検討すると，下方の粘膜固有層に向かって圧排性に波状を呈して進展する型が38病巣，70.4％と高頻度を占めており，一方比較的平坦なものは16病巣，29.6％であった（**表 3**）．

この粘膜の置換様式と釘脚の性状の関係により，上皮内癌を明らかに異なる 2 つの形式に分類することができた．1 つは表層に正常と思われる層構造を保ったまま基底層または傍基底層を腫瘍細胞が置換するように増殖し，釘脚を下方へ伸ばしつつ圧排性に発育する型で，54病巣中34病巣，62.9％と極めて高頻度に認められた．他の 1 つは粘膜の全層が腫瘍細胞に置換され釘脚が平坦な形をとる型で，14病巣25.9％に認められた．前者を深部置換型，後者を全層置換型と分類した（**図 2，3，4，5**）．

e）早期浸潤癌

次に癌が粘膜上皮下の間質へ浸潤を示した早期の状態，すなわちその浸潤が粘膜固有層に限られる mm 癌36病巣についてその形態を検討した．36病巣のうち14病巣ではその粘膜が全層性に置換されていたが，他の22病巣では深部置換型上皮内癌と同様に粘膜表層に正常と思われる層構造が保たれたまま深層から下方への増殖，浸潤をしめした（**図 6**）．

表 3　上皮内癌54病巣の形態的特徴

		腫瘍細胞の上皮内層換様式		計
		深層置換	全層置換	
釘脚の性状	平坦	2	14(25.9%)	16
	波状	34(62.9%)	4	38
	計	36	18	54

図 2　上皮内癌の病理組織学的分類

1）深部置換型
　基底層および傍基底層を腫瘍細胞が置換するように増殖し，釘脚を伸ばしつつ下方へ圧排性に発育する型．表層の粘膜細胞の極性は，なお保たれているのが特徴である．

2）全層置換型
　粘膜の全層が腫瘍細胞に置換され，細胞の極性は失われる．釘脚は比較的平坦に近い形をとる．

図 3　深部置換型上皮内癌．基底層，傍基底層を中心に下方への圧排発育．表層の極性は保持．

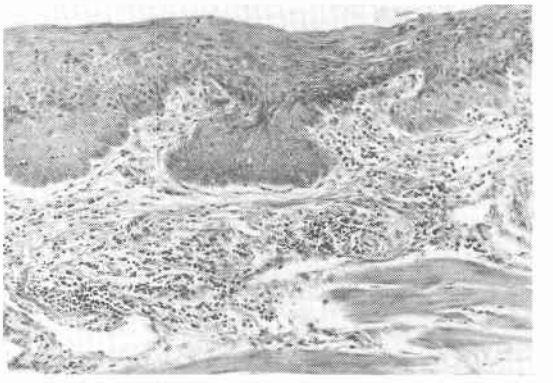

図 4　深部置換型上皮内癌．粘膜固有層に向けての down-ward growth

2）核 DNA 量

正常粘膜，上皮内癌および浸潤癌について各10病巣ずつ核 DNA 量を測定しそのヒストグラムを比較検討した．正常粘膜，上皮内癌では粘膜上皮を上1/3層，中1/3層，下1/3層の三層に分け各層ごとのヒストグラムを求めた．

図5　全層置換型上皮内癌．粘膜の全層性置換．極性は全く失われる．

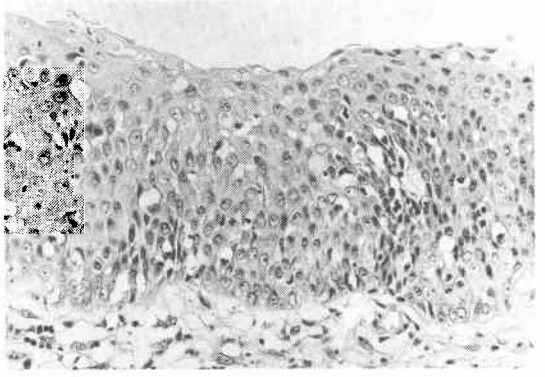

図6　早期浸潤癌．間質への早期浸潤像．表層の極性は保持されている．

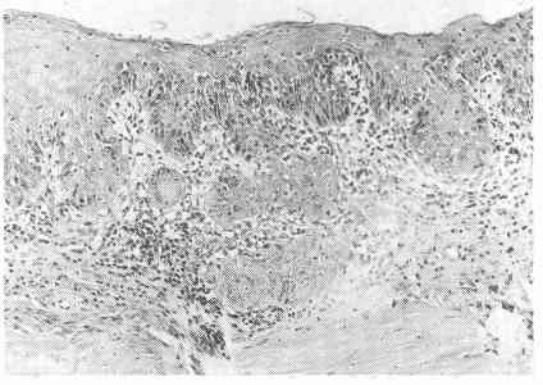

図7　正常粘膜のDNAヒストグラム

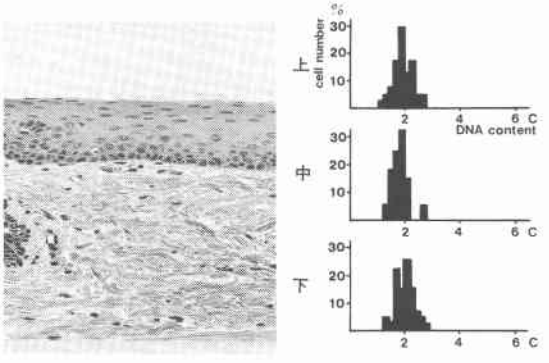

a）正常粘膜

上1/3層，中1/3層，下1/3層の各層ともに2c域に最頻値を有し分散幅が狭く，4c以上の核（over 4c）の出現を認めなかった（図7）．

図8　深部置換型のDNAヒストグラム

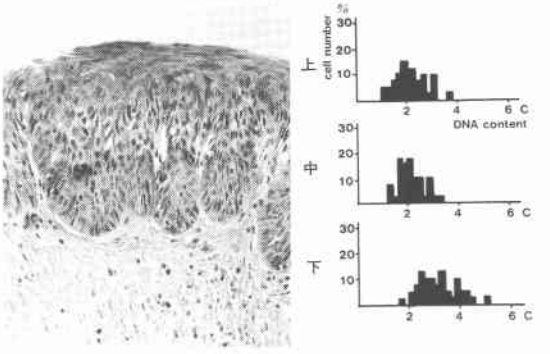

図9　全層置換型のDNAヒストグラム

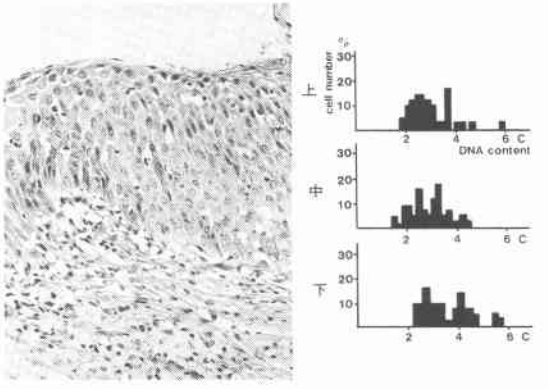

b）上皮内癌

上皮内癌の核DNAヒストグラムには異なった2つの形式が認められた．その1つは粘膜の上1/3層，中1/3層では2c域に最頻値を有しover 4cの核を認めないのに対し，下1/3層においては最頻値が3c域にみられ分散幅も広くなりover 4cが20%前後とaneuploid分布を示すものである．この粘膜深層における変化は深部置換型上皮内癌に相当するものであった（図8）．

他の形式は上1/3層，中1/3層，下1/3層の各層ともに，3c域に最頻値を有し分散幅も広く，over 4cの核の出現率も全層にわたり高率となる型で，これは全層置換型上皮内癌に相当した（図9）．

c）浸潤癌

最頻値は高3c域に見られるようになり，分散幅も広く，over 4cが20%以上と高率に認められた（図10）．

d）深部置換型上皮内癌と正常粘膜および浸潤癌との対比

本実験食道癌における上皮内癌で最も多く認められ

図10　浸潤癌のDNAヒストグラム

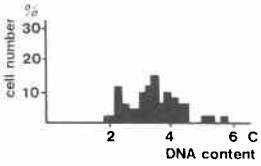

た基底層および傍基底層を中心に増殖する深部置換型上皮内癌10病巣について，正常粘膜および浸潤癌各10病巣との比較検討を行った．

深部置換型上皮内癌の上1/3層では最頻値および分散幅は1.95±0.27c，2.22±0.47cであり，正常粘膜の上1/3層の2.01±0.41c，1.53±0.21cと差を認めなかった．1病巣にover 4cの核の出現を認めたが，他はすべて正常粘膜と同様にover 4cを認めなかった．次に中1/3層では最頻値は1.85±0.34cであり正常粘膜の1.88±0.21cと差を認めなかったが，分散幅は2.65±0.81cと正常粘膜の1.49±0.24cよりもやや広くなり，over 4cも1.1±1.44%に認められた．一方，下1/3層では最頻値2.90±0.48c，分散幅3.95±0.61cであり，正常粘膜の下1/3層の最頻値2.12±0.25c，分散幅1.49±0.33cに比べ有意に大きく（T検定），over 4cも20.74±9.31%と高率であった．この深部置換型上皮内癌の下1/3層は浸潤癌の最頻値3.38±0.50c，分散幅3.38±0.78c，over 4c 20.72±13.46%とほぼ同様のパターンをしめした（**表4**）．

考　察

動物を用いた実験食道癌の研究は1961年Druckreyら[6]がN-methyl-N-nitroso-Anilinの投与によりラットの食道に癌を発生させたのに始まる．以後，ラットやマウスなどの嚙歯類に種々のニトロソ化合物を投与した発癌実験がなされてきた[7)~10)]．これら嚙歯類における実験食道癌はほとんどが乳頭腫をともない，また角化も著しくヒトの食道とはかなり異なった形態的特徴を呈している．発癌初期の形態的特徴を研究するうえでこれら嚙歯類はあまり良い実験モデルとはならないと思われた．一方イヌを用いた実験は，1975年関塚ら[11]が，ENNG投与により胃癌と併存する多発性食道癌を発生させ報告した．また笹島ら[12]もENNGを用いた実験胃癌モデルの作成時に食道癌の発生を経験して報告している．三富らは1974年よりビーグル犬を用いてENNG投与によるイヌ実験食道癌の研究を開始し，数シリーズの実験を重ねて高率にイヌに食道癌を発生させることを可能とした．微小病巣から進行癌に至るまでの発育経過を観察し，また形態的にヒト食道癌と類似した病巣も多数認めている[2]．イヌは微小癌巣を多発性に作成することが出来，発癌初期の病像を解析する上で極めて有用な実験モデルといえる．さらにマウスやラットなどの小動物で行うのが極めて困難な内視鏡観察や病巣の生検をヒトに行うのとほとんど変らなくできる利点もあり，実験対象として用いられることが多くなってきている[13)~15)]．

表4　正常粘膜，深部置換型上皮内癌および浸潤癌におけるDNAヒストグラムの最頻値，分散幅，over 4c(%)

		最頻値(c)	分散幅(c)	over 4c(%)
正常粘膜 (n=10)	上1/3層	2.01±0.41	1.53±0.21	0
	中1/3層	1.88±0.21	1.49±0.24	0
	下1/3層	2.12±0.25	1.49±0.33	0
深部置換型 (n=10)	上1/3層	1.95±0.27	2.22±0.47	0.26± 0.82 ※
	中1/3層	1.85±0.34	2.65±0.81	1.10± 1.44 ※
	下1/3層	2.90±0.48	3.95±0.61	20.74± 9.31 ※
浸潤癌 (n=10)		3.38±0.50	3.38±0.78	20.72±13.46

(Mean±S.D.，※$p<0.001$)

今回の実験で2頭のビーグル犬に総数101の多発癌病巣を生じせしめたが，発癌初期の腫瘍の増殖様式を検討するためにこの中でもより早期の粘膜上皮内にとどまる上皮内癌54病巣についてその形態的特徴像を検討した．これら上皮内癌には明らかに異なる形態的特徴を有する2つの型の存在することが判明した．その1つは表層に正常と思われる層構造を保ったまま基底層または傍基底層を腫瘍細胞が置換し釘脚を下方の粘膜固有層へ圧排性に伸ばしつつ増殖する形であり，深部置換型と分類した．もう1つの形式は粘膜の全層が腫瘍細胞に置換されていくものでその釘脚は正常の上皮と同様にほぼ平坦な直線状を呈し，全層置換型とした．上皮内癌の約63%がこの深部置換型であり，また早期浸潤癌でも同様の形態をとるものが多く，表層に正常と思われる層構造を保ちつつ基底層，傍基底層を中心に下方への浸潤をしめす進展形式が本実験食道癌の1つの特徴像と考えられた．田久保ら[16]も同様にビーグル犬にENNGを投与し，発癌初期の粘膜変化を観察している．ここで3つの型の初期変化を認めているが，そのなかのslightly elevated microcarcinomaは基底層と傍基底層が腫瘍細胞で置換された型としている．これは本実験で認めた深部置換型と類似した病巣と思われる．

細胞核DNA量の測定はLeuchtenberger[17]がFeulgen反応と顕微分光光度計を組合わせてヒトの正常組織細胞と腫瘍細胞について定量を行ったのが最初である．この細胞核DNA量は正常の体細胞においては種によって常に一定であり，また細胞周期によって増加，倍化されることが分った．一方癌細胞では，その染色体モードを反映して核酸量の変異が生じ，正常細胞に比べ核DNA量の増加が認められることが明らかになり，DNA量の測定は各種の癌でその悪性度や予後を推定するうえで有用であるとされている[18)~23)]．岩佐[23]は典型的な癌の核DNAヒストグラムの特徴として，分散幅の拡大，モードの扁平化，多峰化を挙げ，特に良性病変との鑑別点として分散幅の拡大が大切で，over 4cの細胞核が5.0%以上の場合を癌の診断基準としている．今回の研究でみられた上皮内癌のDNAヒストグラムを検討してみると，全層置換型では上1/3層，中1/3層，下1/3層の各層ともover 4cの核の出現率が高く全層にわたる悪性変化が認められた．一方，深部置換型においては粘膜の上1/3層，中1/3層では分散幅は狭くover 4cの出現も低率で正常粘膜とほぼ同様であったのに対し，基底層，傍基底層を中心とした下1/3層では分散幅が広く，over 4cも20%以上と高率で浸潤癌と同様のパターンを呈した．病理形態像に加え悪性度の客観的指標である核DNA量分布の面からも，上皮内癌における基底層，傍基底層を中心とした発癌および増殖過程を証明することができたと考えている．

さて，ヒト食道の上皮内癌についての病理組織診断基準は現在まだ統一的なものはなく，諸家により考え方が一定していないのが現状である．Sackowら[24]は進行癌に付随する上皮内癌について報告している．この中でこの上皮内癌の診断基準として，まず細胞の分化が消失し核が多形性でクロマチンに富み核分裂像が増加していること，そしてこの変化が上皮の全層に及んでいること，さらに基底膜が侵されないことを挙げている．Ushigomeら[25]は進行癌を伴わない上皮内癌の多発症例を発表し，ここでも上皮内癌の診断基準の1つに上皮の全層にわたる変化を挙げている．中国の研究グループの共同研究に早期食道扁平上皮癌に関する報告がある[26]．これによると，100例の早期食道癌のうち上皮内癌を35例認め，これらの病理組織学的特徴として癌性変化が食道粘膜上皮の全層に及んでおり，その基底膜は正常であったとしている．これらの報告の共通点は上皮内癌は粘膜上皮が全層性に癌細胞に置換されねばならないということであり，今回の実験食道癌で認めた深部置換型の様な変化については述べられていない．

一方，秋山ら[27]は食道癌切除症例115例を詳細に検索して26例に随伴する上皮内癌を証明し，これについて病理組織学的に検討を行った．これら上皮内癌は病理組織形態上，基底層型，全層型，混合型の3つの型に分類されている．このうちの基底層型は食道粘膜の基底層から下方へ発生するもので，通常有棘細胞層，顆粒層，角化層は正常構造が保たれ，深層へ増殖した基底細胞層は房状となり，さらにあるものは分葉状となって表層は菲薄となることがあるとしている．全層型とは上皮全層が均一に癌化のみられるもので，混合型とは基底層型と全層型の混在したものとしている．3つの型のうち全層型が最も高頻度に認められてはいるが，ここで初めて粘膜上皮の表層に正常と思われる層構造を保ったまま深層，すなわち基底層を中心に腫瘍細胞が増殖する上皮内癌の存在について述べられた．板橋ら[28]も同様に上皮内癌を粘膜の全層を癌が占めている型（全層型）と，粘膜の深層約1/2に癌が限局しその表層が非癌性上皮で覆われている型（深層型）

に分けている．著者も臨床例で実験食道癌で認めた深部置換型と極めて酷似した上皮内癌症例を多数経験しており，この深部置換型はイヌ実験食道癌における上皮内癌だけではなくヒトの上皮内癌においても1つの特徴像であると思われる．

ヒトの扁平上皮における上皮内癌の研究は歴史的に子宮頸癌の分野において著明な発展を遂げてきた．上皮内癌に関する報告は1882年 Ruge ら[29]により始まり，1886年 Williams は子宮頸部の無症状癌を報告し，carcinoma in situ という用語をもちいた．以後，上皮内癌に関する数多くの知見が報告され広く知られるようになった．当初混乱のみられた診断基準も，1961年の第1回国際細胞学会において一応の統一がみられる様になった．子宮頸部の上皮内癌の病理組織学的診断基準として一般的に容認されているものに Frick[30]の分類がある．Frick は上皮内癌を3つの型に分けた．Type 1は上皮の全層が腫瘍細胞で置換され細胞の極性は消失し層形成も見られないもので，その基底膜は正常部分と同様に直線状をなすものとしている．Type 2はやはり上皮が全層にわたり異型細胞にしめられ，その基底膜は下方へ圧排性に波状を呈しているが間質浸潤のみられないもので，Type 3は頸管腺内への浸潤を示すものである．今回の実験食道癌における上皮内癌をこの Frick の分類と対比してみると，全層置換型は Frick の Type 1とほとんど同じであるが，深部置換型は釘脚の性状で Type 2と共通点を認めるものの，粘膜の置換様式では全く異なったものである．Frick 以外にも子宮頸部の上皮内癌の組織診断基準に関する報告は数多くみられるが[31][32]，これらに共通していることは癌が上皮のほぼ全層を置換しなければならないということである．これは今回の実験食道癌でみられた上皮内癌の特徴像である粘膜表層の極性を保ったまま深層で腫瘍細胞が増殖する深部置換型とは相反するものであり，子宮頸癌の診断基準をそのまま食道上皮内癌の診断にあてはめることは出来ないものと思われる．

一般に食道の異型上皮と上皮内癌の鑑別は子宮頸部と同様に粘膜上皮を増殖帯がどれ位占めているかでなされていることが多い[33]．すなわちまず基底層で異型細胞が出現し，次いで異型の程度が進むにつれてこの異型細胞の増殖帯が広くなり，中等度異型では粘膜上皮の下1/4～1/2層を，高度異型では1/2～3/4層を増殖帯が占めるようになり，上皮内癌ではこれが全層に及ぶとする考えである．しかし本実験でみられた深部置換型上皮内癌はこの診断基準に当てはまらず，逆に異型上皮と誤診される危険がある．臨床例をさらに増やし，本実験結果と対比しつつ食道癌の初期病像をより詳細に検討して，食道上皮内癌の的確な診断基準を作ることが今後の課題であると考える．

まとめ

イヌ実験食道癌における初期病巣を病理組織学的ならびに核 DNA 量の面より検討を行い以下の結果を得た．

1）ビーグル犬2頭で，総数101の多発癌病巣が得られた．このうち癌が粘膜上皮内にとどまる上皮内癌を54病巣認めた．

2）上皮内癌には深部置換型と全層型の明らかに異なる2つの発育形式が認められた．

3）その中でも深部置換型を呈するものが全体の2/3をしめ，表層の極性を保ちつつ基底層，傍基底層を中心に下方への浸潤を示す形式が本実験食道癌の初期進展における1つの特徴像と考えられた．

4）DNA ヒストグラムの検討では，上1/3層，中1/3層は正常粘膜と差異を認めなかったのに対し，下1/3層では3c 域にピークを有し分散幅も広く，over 4c が20%以上で浸潤癌と同様に aneuploidy パターンを示した．病理形態像に加え核 DNA 量の面からも，基底層，傍基底層を中心とした粘膜深層の癌の増殖過程を証明することができた．

稿を終えるにあたり，御指導御校閲を賜った三富利夫教授に深謝いたします．また，終始直接御指導頂いた東海大学外科幕内博康講師，国立小児病院小児医療研究センター病理病態研究部長秦順一博士，ならびに御指導，御協力を頂いた神奈川歯科大学病理学久田太郎教授，渡辺是久講師に感謝致します．

なお，本論文の要旨は第42回および第44回日本癌学会総会において発表した．

（本研究の一部は厚生省がん研究助成金による．）

文　献

1）三富利夫，幕内博康，生越喬二ほか：早期食道癌の治療．外科治療　53：587—591，1985
2）三富利夫，葛内博康，杉原　隆ほか：イヌによる実験食道癌の研究．臨胸外　1：571—577，1981
3）藤田哲也，福田　優：核酸．小川和朗，武内忠男，森　富編．新組織化学，初版，朝倉書店，東京，1975，p469—500
4）渡辺是久：多形性腺腫の腫瘍細胞核 DNA 定量による診断学的研究．歯基礎医会誌　24：466—495，1982
5）食道疾患研究会編：食道癌取扱い規約．第5版，金原出版，東京，1976
6）Druckrey H, Preussmann R, Schmahl D et al:

Carcinogene wirleung von N-metyl-N-nitroso-Anilin. Naturwissenschaften 48：722—723, 1961
7) Regina S, Magee PN: Induction of squamous carcinoma of the lung and of the stomach and oesophagus by Di-azomethane and N-Methyl-N-Nitroso-Urethane, respectively. Br J Cancer 16：93—100, 1962
8) Napalkov NP, Pozharisski KM: Morphogenesis of experimental tumors of the esophagus. J Natl Cancer Inst 42：927—940, 1969
9) Reuber MD: Histopathology of preneoplastic and neoplastic lesions of the esophagus in BUF rats ingesting diethylnitrosamine. J Natl Cancer Inst 58：313—321, 1977
10) 飯塚紀文, 市村セツ子, 河内　卓ほか：N-メチルベンジルアミンと亜硫酸ソーダによる実験食道癌. 医のあゆみ　88：576—580, 1974
11) Sekizuka H, Doi H, Sunagawa M et al: Induction of Esophageal cancer associated with gastric cancer in a dog by N-ethyl-N'-nitro-N-nitrosoguanidine. Gann 66：683—688, 1975
12) Sasajima K, kawachi T, Sano T et al: Esophageal and gastric cancers with metastases induced in dogs by N-etyl-N'-nitro-N-nitrosoguanidine. J Natl Cancer Inst 58：1789—1794, 1977
13) 幕内博康：早期食道癌と実験食道癌. 三越厚生事業団編. 医学最近のあゆみ(食道病学). 第3巻. 笠間書院, 東京, 1982, p73—104
14) Sasaki O, Saito T, Matsukuchi T et al: Endoscopic study of chronological changes leading to cancer in the esophagus of dogs induced by N-etyl-N'-nitro-N-nitrosoguandine. Gastroenterol Jpn 19：457—463, 1984
15) 竹下公矢, 砂川正勝, 中嶋　昭ほか：イヌ実験食道癌の発生に関する内視鏡的, 病理組織学的研究. 日外会誌　86：139—147, 1985
16) Takubo K, Shisa H, Futatsuki K et al: Early changes of dog esophageal mucosa induced by N-etyl-N'-nitro-N-nitrosoguanidine. Gann 72：880—885, 1981
17) Leuchtenberger C, leuchtenberger R, Davis AM: A microspectrophotometric study of the deoxyribose nucleic acid (DNA) content in cells of normal and malignant human tissues. Am J Pathol 30：65—85, 1954
18) Sandritter W: DNA cytophotometry in cellular pathology. 最新医　35：777—781, 1980
19) Atkin NB: Modal deoxyribionucleic acid value and survival in carcinoma of the breast. Br Med J 29：271—272, 1972
20) 三戸康郎, 平塚隆三, 土器辰雄：細胞核DNA分析による癌の悪性度分類に関する研究—胃および食道癌を対象として—. 日消外会誌　15：531—543, 1982
21) Sugimachi K, Hiroko I, Okamura T et al: Cytophotometric DNA analysis of mucosal and submucosal carcinoma of the esophagus. Cancer 53：2683—2687, 1984
22) Kodai W, Sheibani K, Terz J et al: Tumor DNA content in the prognosis of colorectal carcinoma. JAMA 255：3123—3127, 1986
23) 岩佐善二：固定組織からの細胞分離法を応用した—新核DNA量顕微分光測光法ならびにその胃疾患への応用について. 大阪大医誌　23：243—265, 1971
24) Suckow EE, Yokoo H, Brock DR: Intraepithelial carcinoma concomitant with esophageal carcinoma. Cancer 15：733—740, 1962
25) Ushigome S, Spjut HJ, Noon GP: Extensive dysplasia and carcinoma in situ of esophageal epitheliuim. Cancer 20：1023—1029, 1967
26) Tumor Prevention, Treatment and Reserch Group, Chengchow, Honan: Esophageal Cancer Reserch Group, Chinese Academy of Medical Sciences, Peking; and Linhsien County People' Hospital, Honan: Pathology of Early Esophageal Squamous Cell Carcinoma. Chin Med J 3：180—192, 1977
27) 秋山　洋, 牛山孝樹, 木暮　喬：食道癌にみられる上皮内癌. 外科　31：1287—1297, 1969
28) 板橋正幸, 廣田映五, 森浦滋明ほか：表在食道癌の病理学的診断, 肉眼的および組織学的診断と問題点. 胃と腸　20：1293—1302, 1985
29) Ruge C, Veit J: Der krebs der gebar mutter. Z Geburtsch Gynak 7：139—222, 1882
30) Frick HC, Janovski NA, Gusburg SB et al: Early invasive cancer of the cervix. Am J Obstet Gynecol 85：926—939, 1963
31) Tweeddale DN, Roddick JW: Histologic types of squamous-cell carcinoma in situ of the cervix. Obstet Gynecol 33：35—40, 1969
32) Moore JG,Morton DG, Applegate JW et al: Management of early carcinoma. Am J Obstet Gynecol 81：1175—1182, 1961
33) Enterline H, Thompson J: Squamous cell carcinoma. Edited by Enterline H, Thompson J. Pathology of the Esophagus. 1st Ed. Springer-Verlag, New York, 1984, p155—157