日消外会誌　21（12）：2712～2715，1988年

分化型早期胃癌，異型上皮巣，良性胃潰瘍における carcinoembryonic antigen, carbohydrate antigen 19-9の局在

久留米大学第1外科
孝冨士喜久生　橋本　謙　武田　仁良　掛川　暉夫

LOCALIZATION OF CEA AND CA19-9 IN WELL-DIFFERENTIATED EARLY CANCER, ATYPICAL EPITHELIAL LESION AND ULCER OF THE STOMACH

Kikuo KOHFUJI, Ken HASHIMOTO, Jinryo TAKEDA and Teruo KAKEGAWA
The First Department of Surgery, Kurume University School of Medicine

深達度が粘膜固有層にとどまる胃の高分化型管状腺癌（IIa：41病巣，IIc：15病巣），隆起型異型上皮巣30病巣および幼若な再生上皮を有する良性胃潰瘍15病巣について，酵素抗体法を用いて病巣内carcinoembryonic antigen（CEA），carbohydrate antigen 19-9（CA19-9）局在を検討した．その結果，胃癌ではCEA80.4%，CA19-9 64.3%と高率に陽性であったのに対し，異型上皮巣ではCEA 13.3%，CA19-9 10.0%で陽性率が低かった．一方，潰瘍辺縁の異型化した再生上皮には，CEA，CA 19-9とも認められなかった．これらの病巣を鑑別する手段として両腫瘍マーカーの免疫組織化学的検討が有用と思われた．

索引用語：分化型早期胃癌，隆起型異型上皮巣，carcinoembryonic antigen，carbohydrate antigen 19-9，酵素抗体法

はじめに

胃の良・悪性境界領域病変としての隆起型異型上皮巣は，臨床的にも，病理組織学的にもIIa型の高分化型管状腺癌と酷似する症例が少なくなく．その鑑別は必ずしも容易でない．一方，良性胃潰瘍の中にも幼若な異型化した再生上皮を有し，陥凹型早期胃癌と鑑別が困難な症例がみられる．われわれは，これらの病巣の生物学的相違を明らかにする研究の一端として，腫瘍マーカーとして注目されているcarcinoembryonic antigen（CEA），carbohydrate antigen 19-9（CA19-9）の病巣内局在について，酵素抗体法を用いて検討を行った．

＜1988年9月14日受理＞別刷請求先：孝冨士喜久生
〒830　久留米市旭町67　久留米大学医学部第1外科

対象と方法

対象は，深達度が粘膜固有層にとどまる高分化型管状腺癌56病巣（IIa：41病巣，IIc：15病巣），隆起型異型上皮巣30病巣，潰瘍辺縁に幼若な再生上皮を有する良性胃潰瘍15病巣である．胃切除標本を10%ホルマリン液で固定後，胃癌取扱い規約[1]に従って切り出し，パラフィン包埋したブロックから4μmの薄切切片を作製し，脱パラフィン後，CEAは抗CEA抗体（DAKO社製）を用い，peroxidase antiperoxidase（PAP）法にて反応させ，CA19-9はCentocor社製のモノクローナル抗体を用い，Avidin-Biotin Complex（ABC）法にて反応させた．

成　績

1．分化型早期胃癌におけるCEA，CA19-9の局在

早期癌ではCEA 80.4%，CA19-9 64.3%の陽性率でCEA，CA19-9とも陽性であったものが53.6%，CEAの

図1　CEA 染色（×40）．高分化型管状腺癌では CEA は核上部細胞質と小皮縁にみられる．

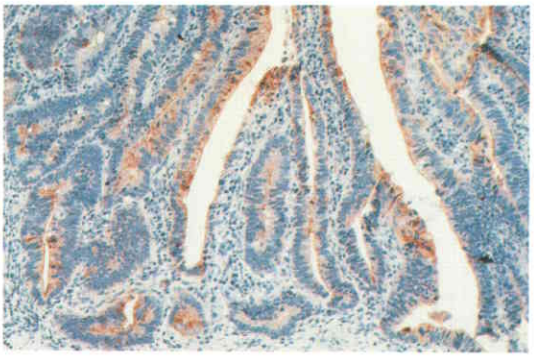

図2　CA19-9染色（×100）．CA19-9も CEA 同様癌細胞核上部細胞質と小皮縁にみられる．

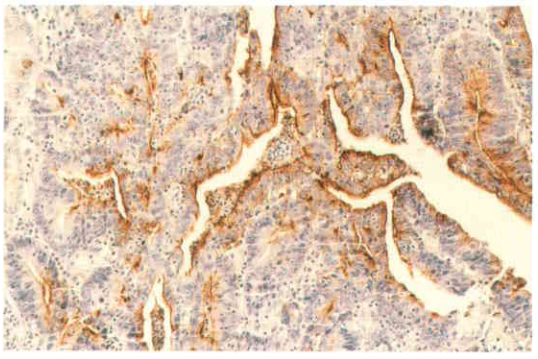

図3　左：CEA 染色（×40）右：CA19-9染色（×40）．異型上皮巣では CEA，CA19-9とも陰性で，周囲の化生腺管群の一部に陽性反応がみられる．

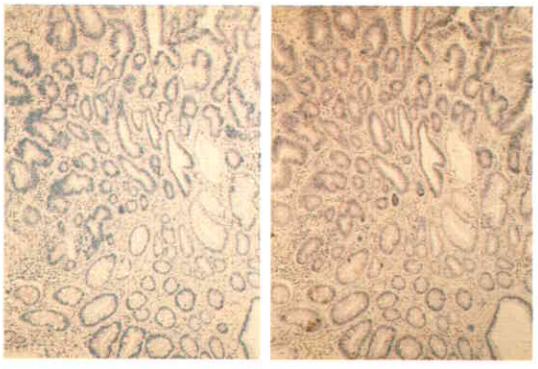

図4　CEA 染色（×200）．異型上皮と化生腸上皮が front を形成する部（矢印）では，異型上皮は CEA 陰性で化生腸上皮は CEA 陽性である．

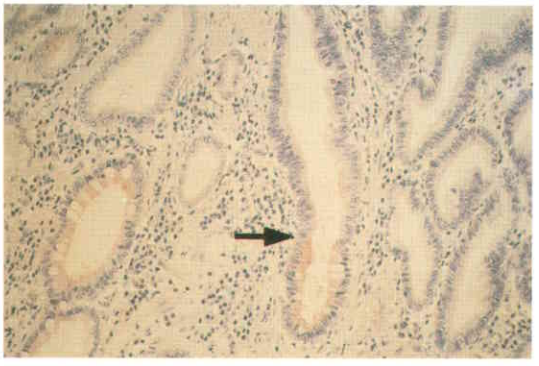

図5　CEA 染色像（×40）．胃潰瘍辺縁の再生粘膜部では，異型の強い腺管群は陰性であるが，杯細胞が残存した異型の弱い腺管群は陽性である．

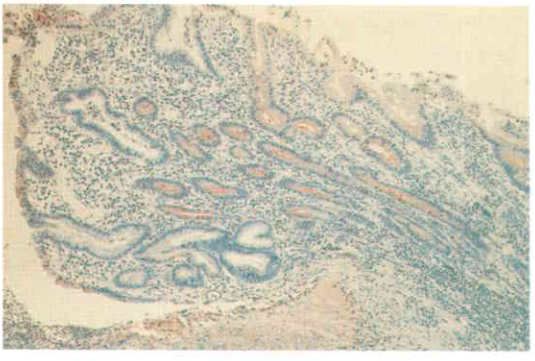

図6　左：CEA 染色（×200）右：CA19-9染色（×400）．腸上皮化生粘膜では，CEA，CA19-9とも核上部細胞質および小皮縁にみられるが，CA19-9は杯細胞の胞体内にもみとめられる．

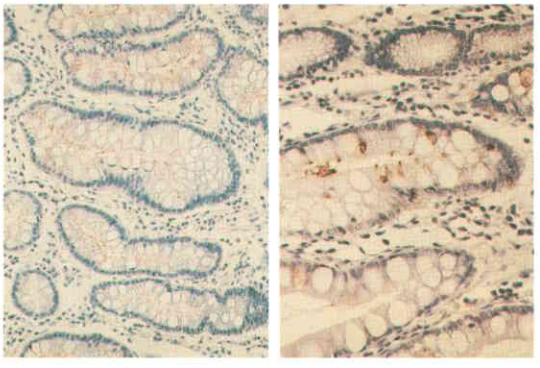

表1　分化型早期癌における組織内CEA，CA19-9陽性率

		CA19-9		計
		陽性	陰性	
CEA	陽性	30（53.6）	15（26.8）	45（80.4）
	陰性	6（10.7）	5（8.9）	11（19.6）
計		36（64.3）	20（35.7）	56（100.0）

数字は病巣数，（　）内は%を示す

表2　隆起性異型上皮巣における組織内CEA，CA19-9陽性率

		CA19-9		計
		陽性	陰性	
CEA	陽性	0（0.0）	4（13.3）	4（13.3）
	陰性	3（10.0）	23（76.7）	26（86.7）
計		3（10.0）	27（90.0）	30（100.0）

数字は病巣数，（　）内は%を示す

み陽性であったものが26.8%，CA19-9のみ陽性であったものが10.7%，両者とも陰性であったものが8.9%であった（**表1**）．肉眼型別にみると，IIaはCEA80.5%，CA19-9 63.4%，IIcはCEA 80.0%，CA19-9 66.7%で，両者間に明らかな差はみられなかった．なお，癌巣の大きさと両腫瘍マーカーの陽性の程度との間には，一定の関係は認められなかった．癌組織におけるCEA，CA19-9の局在は，両者とも細胞質内と小皮縁部に認められ（**図1，2**），癌腺腔内分泌物が陽性を示すものもみられた．

2．異型上皮巣におけるCEA，CA19-9の局在

異型上皮巣ではCEA，CA19-9とも陽性であったものはなく，CEAのみ陽性であったものが13.3%、CA19-9のみ陽性であったものが10.0%，両者とも陰性であったものが76.7%であった（**表2**）．異型上皮巣と分化型早期癌のCEA，CA19-9陽性率をχ^2検定で比較すると，両腫瘍マーカーとも分化型早期癌の方が有意に（$p<0.01$）高率であった．陽性を示した異型上皮巣は，何れも病巣のごく一部に認めるにすぎず，非異型腺管との移行部近くに存在し，異型の程度は軽度であった．異型上皮と化生腸上皮がfront（増殖前線）を形成する部分では，異型上皮側は陰性で，化生腸上皮側のみ陽性を示した．**図4**はfront部のCEA染色像である．

3．胃潰瘍辺縁再生粘膜におけるCEA，CA19-9の局在

胃潰瘍辺縁再生粘膜の幼若な異型化した再生上皮には，両腫瘍マーカーとも認められなかった．**図5**は再生上皮部のCEA染色像を示す．

4．腸上皮化生粘膜におけるCEA，CA19-9の局在

癌巣，異型上皮巣，胃潰瘍周囲粘膜では，全病巣において，種々の程度に腸上皮化生がみられるとともに両腫瘍マーカー陽性化生腺管がみられたが，腸上皮化生の程度と両腫瘍マーカー陽性の程度は必ずしも平行せず，一定の傾向は認められなかった．腸上皮化生粘膜におけるCEA，CA19-9の局在は，ともに吸収上皮の核上部細胞質および小皮縁に一致してみられたが，CEAが杯細胞の胞体内にみられなかったのに対し，CA19-9では同部位に認められた（**図6**）．

考　察

腫瘍の良・悪性の組織学的判別は細胞異型，構造異型の程度によってなされているが，隆起型異型上皮巣はIIa型の高分化型管状腺癌と組織学的に鑑別が困難なことが少なくない．電顕的観察でも，異型上皮の細胞形態および細胞内小器官の数的，形態的変化の程度は，正常細胞と腺管を形成する癌との中間に位置しているものとみなされている[2)3)]．中村ら[4)]は，異型性とは連続的なものであり，病理組織学的に良性と悪性との間の境界領域の幅を狭めるためには，異型性以外の所見をもってなさねばならないと考えている．異型性以外の良・悪性鑑別のための指標として，酵素組織学的観察[5)6)]，核DNA量解析[7)]，核分裂細胞計測[8)]など種々の研究手段が行われ，境界領域の幅もかなり狭められてきたが，なお境界領域病変といわざるをえない症例が存在する．このように良性でもなく，悪性でもない，いわゆる境界領域病変に属する病変とされている異型上皮巣とIIa型の高分化型管状腺癌との生物学的相違を明らかにするとともに，その判定の手がかりを得るための手段として，これらの病巣内のCEA，CA19-9局在を免疫組織化学的に検討した．

胃癌では，CEA，CA19-9に関する免疫組織化学的検討を行った報告は比較的多い[9)~17)]が異型上皮巣ではまれで[18)19)]，CA19-9に関しては著者らの調査し得た限り，報告はみられない．本研究の結果，化生腸上皮，高分化型管状腺癌で，CEA，CA19-9が高率に認められたのに対し，異型上皮巣では大部分の病巣でみられなかったことは，異型上皮巣は，化生腸上皮や癌とは異なった病変と推察される．福地ら[20)]も，隆起型異型上皮巣を内視鏡的直視下生検法により経過観察し，大きさ

が増大したり，縮小したりすることは少なく，大部分は著変を認めず　生検組織像も悪性化の徴候を示したり，化生腸上皮への分化の傾向を示す所見は得られていないことから　1つの独立した実在の疾患と考えている．

一方，幼若な異型化した再生上皮を有し，内視鏡的直視下生検によっても陥凹型早期胃癌と鑑別を要する良性胃潰瘍もしばしばみられる．本研究の結果，陥凹型の高分化型管状腺癌では，CEA，CA19-9が高率にみられたのに対し，幼若な異型化した再生上皮には，両腫瘍マーカーとも認められず，両者の鑑別の手段としても，CEA，CA19-9の免疫組織化学的検索が有用と思われた．

結　語

深達度が粘膜固有層にとどまる高分化型管状腺癌56病巣（IIa：41病巣，IIc：15病巣），隆起型異型上皮巣30病巣，幼若な再生上皮を有する良性胃潰瘍15病巣について，酵素抗体法を用いて，病巣内のCEA，CA19-9局在を検討した．その結果，高分化型管状腺癌では，CEA 80.4%，CA19-9 64.3%と高率に陽性であったのに対し，異型上皮巣ではCEA 13.3%，CA19-9 10.0%と陽性率が低かったことは，両者の生物学的相違を示唆するとともに，両者の鑑別に両腫瘍マーカーの組織内局在検索が有用と思われた．一方，幼若な異型化した再生上皮を有する良性胃潰瘍でも，両腫瘍マーカーが異型化した再生上皮に認められなかったことから，陥凹型の高分化型管状腺癌との鑑別にも有用と思われた．

本稿は，第31回日本消化器外科学会総会（昭和63年2月，東京）でその要旨を発表した．

文　献

1）胃癌研究会編：胃癌取扱い規約．改訂第11版．金原出版，東京，1985
2）中村恭一，菅野晴夫，高木國夫ほか：胃の異型上皮巣の組織発生―微小異型上皮巣を中心とした光顕的ならびに電顕的研究―．癌の臨　15：955―969，1969
3）吉井隆博：胃の良・悪性境界領域病変―私はこう思う―．胃と腸　10：1471―1478，1975
4）中村恭一，高木國夫：胃の良・悪性境界領域病変―私はこう思う―．胃と腸　10：1455―1463，1975
5）赤木正信，白石幸明，武内忠男：境界病変の組織化学的特徴とくに胃粘膜病変．癌の臨　18：850―858，1972
6）中原國廣，林　逸郎，古澤広之助ほか：酵素組織化学的アプローチによる胃粘膜異型上皮巣の病態の検討．癌の臨　26：437―445，1980
7）広瀬俊太，岩佐善二：DNA解析―消化管の境界病変の核DNA量についての検討．癌の臨　18：859―869，1972
8）花輪健郎，久保田洌，鈴木春見ほか：広基性の隆生胃粘膜における異型上皮と癌の増殖状態の比較―分裂細胞の分布と頻度の計測から―．癌の臨　26：429―435，1980
9）井上善博：Carcinoembryonic antigen（CEA）産生胃癌の生物学的特性とその発生母地に関する研究．日消病会誌　76：38―49，1979
10）平田　稔，小松田博，渡辺和弘ほか：胃癌における組織CEAの臨床病理学的検討．癌の臨　28：1604―1614，1982
11）豊野　充，鈴木清夫：胃癌およびそのリンパ節転移における組織CEA染色と血清CEA値の比較検討．癌の臨　29：225―227，1983
12）井口公雄，田中承男，山岸久一ほか：CEA産生胃癌とCEA非産生胃癌の粘液組織化学的相違．癌の臨　29：971―980，1983
13）上原克昌，宮本幸男，泉雄　勝ほか：胃癌および大腸癌におけるCEAの意義．日消外会誌　18：1630―1634，1985
14）米村　豊，橋本哲夫，沢　敏治ほか：胃癌患者における血中CEA上昇因子について―とくに胃癌組織内CEA活性との関連から―．日消外会誌　18：1630―1634，1985
15）Atkinson BF, Ernst CS, Herlyn M et al: Gastrointestinal cancer―associated antigen in immunoperoxidase assay. Cancer Res 42：4820―4823，1982
16）関川浩司：胃癌，大腸癌におけるcarbohydrate antigen 19-9の臨床的検討―血清および免疫組織学的検討―．日消外会誌　19：734―740，1986
17）西田康一，吉川敏一，垣見依子ほか：免疫組織学的検討をおこなったCA19-9産生胃癌の1例．外科診療　27：105―108，1985
18）孝冨士喜久生：胃の異型上皮巣と分化型早期癌におけるCEAの局在．日消病会誌　80：1111―1117，1983
19）新沢陽英，和田潤一，上野恒太郎ほか：胃異型上皮におけるCEAの免疫組織学的検討．消と免疫　5：71―75，1980
20）福地創太郎：IIa-subtypeの形態と経過および臨床病理学的特異性について．胃と腸　17：407―413，1982