日消外会誌　21（12）：2724～2729，1988年

転移性肝癌の超音波像
―胃癌と大腸癌の比較検討―

長崎大学第2外科
小川　吾一　矢次　孝　森田　茂利　江藤　敏文
宮本　峻光　井沢　邦英　原田　昇　土屋　涼一

ULTRASONIC FINDINGS OF METASTATIC LIVER CARCINOMA IN COMPARISON WITH GASTRIC AND COLORECTAL CANCER

Goichi OGAWA, Takashi YATSUGI, Shigetoshi MORITA, Toshifumi ETO, Toshimitsu MIYAMOTO, Kunihide IZAWA, Noboru HARADA and Ryoichi TSUCHIYA
The Second Department of Surgery, Nagasaki University School of Medicine

過去4年間に経験した胃癌および大腸癌の肝転移症例（胃癌10例，大腸癌14例）について，転移巣ultrasonography（US）像を比較検討した．腫瘍の大きさは大腸癌（4.6±1.3cm）の方が胃癌（3.3±1.4cm）より有意に大きかった．形状は両者ともに大きくなるにつれ球形からヤツガシラ形となる傾向を認めた（$p<0.05$）．エコーレベルは両者とも低・等から高・混合エコーになる傾向を認めた（$p<0.05$）．境界US像は，腫瘍側境界において胃癌では平滑～こまかい凹凸が多く（8/10），大腸癌ではあらい凹凸が多かった（6/14）．境界US像は腫瘍辺縁部における増殖形態を表し，原発巣の性質を反映すると考えられるので境界部のUS所見の検討も重要であると思われた．

索引用語：転移性肝癌，転移性肝癌超音波像，転移性肝癌超音波halo像，転移性肝癌境界ultrasonography像

I．はじめに

転移性肝癌の超音波像（ultrasonography像以下US像と略す）に関しては多くの報告がなされ，その特徴的所見も明らかにされている．また原発巣によるUS像の相違について検討した文献も散見される．しかし，一般には肝転移巣US像からの原発巣の推測は困難であるとされている．

一方，胃癌と大腸癌は比較的肝転移を起しやすい臓器であるが，両者の転移巣US像を対比しその違いに言及した文献はまれである．今回，胃癌と大腸癌について各々の肝転移US像の特徴を明らかにする目的で，両者のUS所見を詳細に比較検討したので報告する．とくに，これまで注目されていなかった腫瘍の境界US像についての検討も加え，若干の知見を得た．

＜1988年9月14日受理＞別刷請求先：小川　吾一
〒857-01　佐世保市瀬戸越町2―15―2　長崎労災病院外科

II．対象および方法

1983年1月より1986年12月までの4年間に当科で経験した胃癌は193例，大腸癌は115例であった．このうち肝転移は胃癌12例（6.3%），大腸癌19例（16.5%）に認められた．これらはすべて術中に確認され，しかも切除可能であった症例については術後の病理組織学的検査で転移巣と認められたものであった．なお，これら肝転移症例のうち術前にUSで描出可能であったのは胃癌10例，大腸癌14例であり，今回これら計24例について検討を行った．

検討項目は次の8項目である．

1）肝転移巣の個数．

2）腫瘍最大径．

3）腫瘍の形状；球形，類円形，ヤツガシラ形．

4）内部エコーレベル；周囲肝実質に比べ低，等，高，混合エコー．

5）辺縁低エコー帯（halo）の有無．

6）腫瘍の境界US像；Haloを有するものについて

図1　腫瘍の境界US像

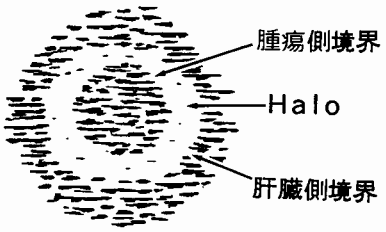

は腫瘍の境界を腫瘍側と肝臓側に分け，それぞれについて鮮明性と平滑性を検討した．鮮明性では鮮明，比較的鮮明，比較的不鮮明，不鮮明．平滑性は平滑，こまかい凹凸，あらい凹凸に分けた．またhaloの無いものについては腫瘍の境界は1枚の薄い接面で仕切られているものと考え，腫瘍側と肝臓側境界は同一所見とした（図1）．

7）外側陰影の有無．

8）後方エコー；減弱，不変，増強．

多発例の場合，2）から8）の検討項目は最も大きい腫瘤を対象とした．さらに3）4）6）については腫瘍の大きさとの関係も検討した．また，主観を避けるため各所見の読影は超音波検査経験5年以上の医師3人によって行った．

使用機種はアロカSSD256および280，探触子は3.5 MHzを使用した．

なお有意差検定はt検定およびχ^2検定を行った．

III．結　　果

1．肝転移巣の個数

単発例は胃癌1例，大腸癌3例であった．多発例は胃癌9例，大腸癌11例であったが，胃癌については4個以上の症例が大部分を占めていた．大腸癌についても4個以上の症例が多かったが，2個ないし3個の症例も若干みられた（**表1**）．

2．腫瘍最大径

胃癌と大腸癌の肝転移巣の最大径は，胃癌では3.3±1.4cm（M±SD）で，大腸癌では4.6±1.3cmであり，大腸癌は胃癌に比べ有意（$p<0.05$）に大きかった（図2）．

以上1，2より，腫瘍の大きさと個数に関して，胃癌では腫瘍は小さく，多数個であるのに対して，大腸癌では大きく，少数個の傾向を認めた．

3．腫瘍の形状

球形，類円形，ヤツガシラ形とも胃癌と大腸癌で出現頻度に有意差はなかった．ただし胃癌では球形が，大腸癌ではヤツガシラ形が多くみられた（**表2**）．

腫瘍の形状と大きさとの関係では，胃癌においてヤツガシラ形および類円形を示す腫瘍は球形のそれに比べ有意に（$p<0.05$）大きかった．大腸癌において，ヤツガシラ形を示す腫瘍は類円形もしくは球形のそれに比べ有意に（$p<0.05$，$p<0.01$）大きかった（**図3**）．

以上より，胃癌・大腸癌とも腫瘍の大きさが大きく

表1　肝転移巣の個数

	胃　癌	大腸癌
単発	1	3
多発		
2個	0	1
3個	1	2
4個以上	8	8
計	10	14

図2　腫瘍最大径

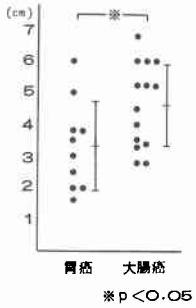

表2　腫瘍の形状

(%)

	胃　癌	大腸癌
球形	6（60）	5（36）
類円形	3（30）	3（21）
ヤツガシラ形	1（10）	6（43）
計	10	14

χ^2検定：NS

図3　腫瘍の形状と大きさ



なるにつれ，形状は球形から類円形もしくはヤツガシラ形となる傾向を認めた．

4．内部エコーレベル

低，等，高，および混合エコーの出現頻度は，胃癌と大腸癌でほぼ同様の値を示した（**表3**）．

内部エコーレベルと腫瘍の大きさとの関係では，胃癌において高および混合エコーを示す腫瘍は，低および等エコーを示す腫瘍に比べ有意に（$p<0.05$）大きかった．大腸癌においても同様に高および混合エコーを示す腫瘍は，低および等エコーを示す腫瘍に比べ有意に（$p<0.01$）大きかった（**図4**）．

以上より，内部エコーレベルの変化は，胃癌・大腸癌ともに同様の出現頻度を示し，かつ腫瘍が大きくなるにつれ低および等エコーから高および混合エコーとなることが示された．

5．辺縁低エコー帯の有無

胃癌では8例（80%）に，大腸癌では13例（93%）に辺縁低エコー帯を認めたが，両者に有意の差はなかった（**表4**）．

6．腫瘍の境界US像

1）腫瘍側境界；腫瘍側境界の鮮明性では，胃癌・大腸癌ともに比較的鮮明なものが多かった．平滑性では胃癌に平滑ないしこまかい凹凸のものが多く，大腸癌にあらい凹凸ないしこまかい凹凸のものが多かったが両者に有意の差はなかった．

2）肝臓側境界；肝臓側境界の鮮明性では，胃癌に比較的鮮明が多く，大腸癌に比較的不鮮明が多かった．平滑性では胃癌に平滑が多く，大腸癌にこまかい凹凸が多かったが両者に有意差はなかった（**表5**）．

以上1）2）より胃癌では腫瘍側境界は比較的鮮明で平滑ないしこまかい凹凸を示し，肝臓側境界は比較的鮮明で平滑なものが多かった．大腸癌では腫瘍側境界は比較的鮮明であらい凹凸を示し，肝臓側境界は比

表3　内部エコーレベル

(%)

	胃　癌	大腸癌
Low	3 (30)	3 (21)
Iso	1 (10)	2 (14)
High	2 (20)	3 (21)
Mixed	4 (40)	6 (43)
計	10	14

χ^2 検定：NS

図4　内部エコーレベルと腫瘍の大きさ

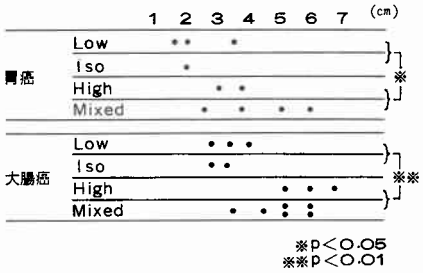

表4　辺縁低エコー帯・外側陰影・後方エコー

(%)

		胃　癌 (n=10)	大腸癌 (n=14)
辺縁低エコー帯	+	8 (80)	13 (93)
	−	2 (20)	1 (7)
外側陰影	+	1 (10)	1 (7)
	−	9 (90)	13 (93)
後方エコー	増強	2 (20)	0 (0)
	不変	8 (80)	12 (86)
	減弱	0 (0)	2 (14)

χ^2 検定：NS

表5　腫瘍の境界US像

(%)

	鮮　明　性				平　滑　性*		
	鮮　明	比較的鮮明	比較的不鮮明	不鮮明	平　滑	こまかい凹凸	あらい凹凸
胃　癌 (n=10)							
腫瘍側境界	2 (20)	5 (50)	2 (20)	1 (10)	4 (40)	4 (40)	2 (20)
肝臓側境界	2 (20)	4 (40)	3 (30)	1 (10)	5 (50)	4 (40)	1 (10)
大腸癌 (n=14)							
腫瘍側境界	2 (14)	7 (50)	4 (29)	1 (7)	3 (21)	5 (36)	6 (43)
肝臓側境界	1 (7)	3 (21)	8 (58)	2 (14)	3 (21)	10 (71)	1 (7)

χ^2 検定：*NS

図5　77歳，男，胃癌．腫瘍側，肝臓側境界とも鮮明で平滑な境界US像を示している．

図6　76歳，男，大腸癌．腫瘍側境界は鮮明であらい凹凸を示し，肝臓側境界は比較的鮮明でこまかい凹凸を示している．

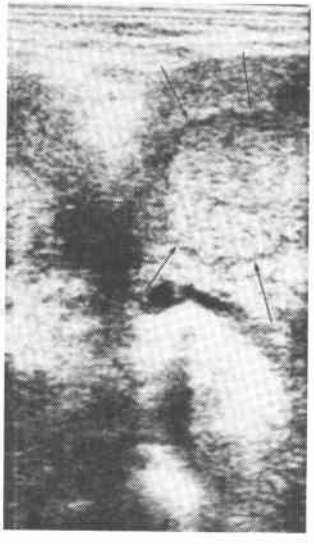

較的不鮮明でこまかい凹凸のものが多かった．

図5，図6の両者の典型例を示す．

次に，腫瘍の増殖進展形態を反映していると思われる腫瘍側境界の平滑性について大きさとの関係を検討した(図7)．胃癌では平滑性と腫瘍の大きさとの間に

図7　腫瘍側境界の平滑性と腫瘍の大きさ

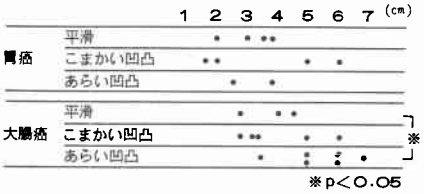

有意な関係は認めなかった．大腸癌ではあらい凹凸を示す腫瘍は平滑なそれに比べ有意に（$p<0.05$）大きかった．すなわち大腸癌では腫瘍が大きくなるにつれ腫瘍側境界はあらい凹凸を示すが，胃癌では平滑性と大きさの間には関係は認めなかった．

7．外側陰影の有無

胃癌では1例（10%）に，大腸癌では1例（7%）に外側陰影を認めたが両者に有意差はなかった（**表4**）．

8．後方エコー

胃癌・大腸癌とも後方エコーは不変なものが最も多かったが両者に有意差は認めなかった．また胃癌では2例（20%）に増強を，大腸癌では2例（14%）に減弱を認めたが，増強および減弱に関し両者に有意差はなかった（**表4**）．

IV．考　察

最近の超音波診断装置の進歩により，肝限局性病変の診断は局在診断のみならず質的診断まで可能になってきた．転移性肝癌においても，他の肝腫瘍との鑑別がおおよそ可能である．しかし，原発巣の違いによる肝転移US像の鑑別に関しては，十分に明らかではない．今回，比較的肝転移の多い胃癌と大腸癌について両者のUS像を8つの項目から比較検討した．

肝転移巣の個数および腫瘍最大径に関して原発巣別に検討した報告では，竹原[1]は大腸癌に単発性が多く，胃癌に多発性・びまん性の転移が多いとしている．われわれの検討でも大腸癌は胃癌に比べ単発ないしは少数個の転移が多くみられた．また腫瘍最大径は自験例において胃癌では3.3±1.4cm，大腸癌では4.6±1.3cmであり，大腸癌は胃癌に比べ有意に大きかった．

腫瘍の形状について，各形状の出現頻度は胃癌と大腸癌で有意差はなかったが，胃癌では球形が多く大腸癌ではヤッガシラ形が比較的多く認められた．このことは腫瘍の形状と大きさとの関係が影響しているためと思われた．すなわち，腫瘍の形状は大きさが増大するにつれ球形から類円形～ヤッガシラ形となること，

さらに前述のように大腸癌は胃癌より腫瘍最大径が大きいことより，胃癌では球形が大腸癌ではヤツガシラ形が多くなっているものと思われた．

内部エコーレベルに関する文献は最も多く見られ，原発巣や腫瘍の大きさ別に検討した文献[2)~4)]が多い．原発巣別にみた内部エコーでは，大腸癌に高エコーが多いと一般に言われている[2)]．胃癌に関しても高エコーが比較的多いとする報告[2)]がある．自験例では胃癌・大腸癌ともに高または混合エコーを示すものが約60%で半数以上を占めていた．腫瘍の大きさと内部エコーの関係では，転移性肝癌は一般に肝細胞癌に比して腫瘍径が小さい場合でも高エコーを示すことが多い[3)4)]とされている．また権藤ら[2)]は原発巣および大きさ別に検討し，大腸癌も胃癌もともに腫瘍が大きくなるにつれ内部エコーレベルは高エコーになると報告している．われわれの検討でも胃癌・大腸癌ともに腫瘍が大きくなるにつれ低および等エコーから高および混合エコーになることが示された．

Halo および境界 US 像は，腫瘍の境界付近に関する US 所見であり，腫瘍の増殖進展形態を反映するものとして重要である．従来，halo はその有無だけを検討したものが多く，halo もしくは境界についての詳しい報告はない．日本超音波医学会より出された会告[5)]によると，“境界”とは肝と腫瘤の接面で，これに接する腫瘤側は“辺縁”と呼び，肝臓側は“周辺”と表現すると定義されている．また halo とは，腫瘍の辺縁もしくは周辺の環状低エコー帯のこと[6)]とされており，これが腫瘍内のものか腫瘍外のものかは諸家によりまちまちで一定の結論は得られていない．最近，病理組織像との対比により halo の成因を検討した報告が見られる．それらによると halo は腫瘍内のものとして viable な腫瘍巣に相当するとする報告[4)]や，腫瘍外のものとして腫瘍による圧迫とそれによる肝細胞索の萎縮が原因とする報告[7)]が見られ，肝細胞癌において halo が被膜に相当する[4)]のに比べ対照的である．いずれにしても halo の内側は腫瘍側の状態を外側は肝臓側の状態を反映していると考えられる．われわれは，halo の有無および halo の内側・外側での鮮明性と平滑性について検討を行った．Halo は胃癌で 8 例（80%），大腸癌で13例（93%）と諸家の報告[2)3)]よりやや高率に認めた．境界 US 像に関して，胃癌では腫瘍側境界は比較的鮮明で平滑ないしこまかい凹凸を示し，肝臓側境界は比較的鮮明で平滑なものが多かった．一方，大腸癌では腫瘍境界は比較的鮮明であらい凹凸を示し，肝臓側境界は比較的不鮮明でこまかい凹凸が多かった．これらの結果から鮮明性に関しては腫瘍側境界も肝臓側境界も胃癌と大腸癌で明らかな差はなかったが，平滑性に関しては腫瘍側境界において大腸癌ではあらい凹凸が多く胃癌では平滑ないしこまかい凹凸が多かった．また腫瘍側境界から肝臓側境界へ移行するに従い，大腸癌ではあらい凹凸からこまかい凹凸へ，胃癌では平滑ないしこまかい凹凸から平滑へ移行することが示された．このことは癌先進部での進展形態が原発巣により異なっていることを示唆する所見であり，また同一原発巣でも腫瘍側と肝臓側とでは腫瘍の増殖活動性に相違があるということを示していると考えられる．杉原ら[8)]は病理組織学的検討にて，転移性肝癌の増殖先端部において分化癌では癌胞巣は大型で細胞間の結合性がよく，類洞内を浸潤増殖し，低分化癌では結合性が悪く遊離性に類洞を浸潤すると述べている．われわれの症例において組織型を調べるみると図表には示さなかったが分化癌は胃癌では2/5（40%），大腸癌では13/14（93%）で大腸癌に分化癌の頻度が高かった．このことは，腫瘍側境界の US 像において大腸癌にあらい凹凸が多くみられたことと一致しており，興味深い．また腫瘍側境界での平滑性と腫瘍の大きさとの関係では大腸癌は大きくなるにつれあらい凹凸を示すが，胃癌では大きさとの関係は認められなかった．すなわち大腸癌では腫瘍の増大につれ腫瘍辺縁部での増殖形態は粗大になるが，胃癌では大きさにより変化しないことがうかがわれた．

外側陰影と後方エコーについては，転移性肝癌の場合あまり特徴的でなく，むしろ肝細胞癌の鑑別に重要とされている．とくに後方エコーの増強はモザイク様パターンとともに肝細胞癌に特徴的である[9)]．自験例では，外側陰影は胃癌・大腸癌ともに出現頻度は低く他の報告[2)3)]と同様であった．後方エコーは胃癌と大腸癌で有意差はなく，ともに不変なものが多かった．

V. 結　語

胃癌と大腸癌の肝転移 US 像を比較検討し次の結果を得た．

1）腫瘍の大きさと個数に関して，胃癌では小さく多数個であったが，大腸癌では大きく少数個の傾向を示した．

2）形状は胃癌では球形，大腸癌ではヤツガシラ形が多くみられた．また大きくなるにつれ両者とも類円形～ヤツガシラ形となる傾向を認めた．

3）内部エコーレベルは胃癌と大腸癌でほぼ同様の

出現頻度を示した．また両者とも大きくなるにつれ低および等エコーから高および混合エコーとなる傾向を認めた．

4）境界US像は，腫瘍側境界において胃癌では平滑ないしこまかい凹凸が多く，大腸癌ではあらい凹凸が多かった．また大きくなるにつれ大腸癌ではあらい凹凸となる傾向を認めたが，胃癌では大きさによる変化は認めなかった．

文　献

1）竹原靖明：肝疾患の鑑別診断の限界．腹部画像診断　4：217—227，1984
2）権藤守男，田中　容，坂元秀宇ほか：転移性肝癌の超音波所見の検討．臨放線　31：781—788，1986
3）堀居雄二，加嶋　敬，片岡慶正ほか：肝癌の超音波診断—原発性および転移性肝癌の対比—．京都府医大誌　93：465—472，1984
4）品川　孝，大藤正雄，木村邦夫ほか：肝細胞癌の超音波診断—病理組織所見との対比による検討—．日消病会誌　78：2402—2411，1981
5）日本超音波医学会医用超音波診断基準に関する委員会編：超音波断層法による肝腫瘤の診断基準案公示のお知らせ．超音波医　13：284—288，1986
6）日本超音波医学会超音波医用機器に関する委員会編：腹部関係医用超音波用語について．超音波医　13：202—205，1986
7）Marchal GJ, Pylyser K, Tshibwabwa-Tumba EA et al: Anechoic Halo in solid liver tumor: Sonographic, microangiographic, and histologic correlation. Radiology 156：479—483, 1985
8）杉原茂孝，山鹿博史，神代正道ほか：転移性肝癌の病理形態学的研究—肝内増殖先端部について—．久留米医会誌　48：797—807，1985
9）幕内雅敏，長谷川博，山崎　晋ほか：肝腫瘍の超音波診断—特に質的診断の限界について—．癌と化療　11：1122—1133，1984