日消外会誌　21（12）：2738～2743，1988年

胆嚢消化管瘻症例の診断と外科的治療

朝日大学歯学部付属村上記念病院外科
白波瀬　功　　大澤　二郎　　網　　政明　　東出　俊一
田中　　誠　　伊東　正文　　篠田　正昭

DIAGNOSIS AND SURGICAL TREATMENT OF CHOLECYSTOINTESTINAL FISTULA

Isao SHIRAHASE, Jiro OHSAWA, Masaaki AMI, Shunichi HIGASIDE, Makoto TANAKA, Masafumi ITO and Masaaki SHINODA
Department of Surgery, Asahi University, Murakami Memorial Hospital

昭和51年から61年までの11年間に当科で経験した胆嚢消化管瘻13例を対象に，診断と外科的治療を中心に検討した．術前診断しえたのは13例中6例（46%）で，存在診断には腹部単純撮影と消化管造影が有用であった．直接胆道造影は有所見例では質的診断も可能であった．手術は胆嚢摘出術と瘻孔閉鎖術を基本とし，根治術をしえたのは13例中9例で，胆石イレウスの2例には腸切開結石摘出術のみを行った．瘻孔の開存により胆道の逆行性感染や肝機能異常等の合併症をきたすことは少く，また特に胆石イレウス症例では一期的根治術施行後にむしろ胆道系合併症が多いことから，胆石残存の認められないときは必ずしも手術侵襲の強い瘻孔根治術を必要としないと考える．

索引用語：内胆汁瘻，胆道内ガス像（pneumobilia），胆石イレウス

はじめに

特発性内胆汁瘻は胆道系手術例の1.0～5.0%[1)2)]の発生頻度とされ，比較的まれな病態であり，また，特有な臨床症状と断定しうる症状は無く，術前診断は比較的困難である．まれには大型胆石の消化管娩出により胆石イレウスをきたして初めてその存在に気付かれることもある．いっぽう，その手術も年余にわたる炎症性癒着のため容易ではない．

当科において，昭和51年から昭和61年までの11年間に，13例の胆嚢消化管瘻（以下，本症とする）を経験したので，これらの問題点を中心に検討した．

I. 症　例

自験例13症例の年齢は，43歳から86歳の高齢にまでまたがり，平均年齢は61歳と比較的高く，男女比は4：9で，女性が約2倍の頻度を占める（**表1**）．病悩期間は最短10日から最長22年と症例によりさまざまであるが，約半数が5年以上の経過をもつ．入院時の主症状としては，胆石，胆嚢炎によるものと考えられる右上腹部痛を全例に認めたが，発熱（38.0℃以上），黄疸（総ビリルビン値2mg/dl以上）はおのおの1例に認めたのみで，Charcotの三徴を備えた症例はなかった．症例8，13の2例はイレウス症状にて緊急開腹を行った胆石イレウスの症例である．症例8は空回腸移行部に4×

表1　胆嚢消化管瘻症例（昭和51～61年）

症例	年齢	性別	病悩期間	主症状 右上腹部痛	発熱（38℃<）	黄疸（2mg/dl<）	胆石イレウス	白血球数 /μl
1	43	女	5　年	+	−	−	−	12,900
2	47	男	不　明	++	−	−	−	不明
3	50	女	1か月	+	−	−	−	6,600
4	52	男	22　年	+	−	−	−	6,600
5	56	女	2か月	+	−	−	−	4,200
6	57	女	6か月	+	−	−	−	14,800
7	59	女	5　年	++	−	++	−	12,800
8	63	女	6　年	++	−	−	+	11,300
9	64	女	14　年	+	+	−	−	5,100
10	70	女	5か月	+	−	−	−	6,600
11	72	男	13　日	+	−	−	−	7,100
12	74	女	10　年	+	−	−	−	4,000
13	86	男	10　日	++	−	−	++	16,000

＜1988年9月14日＞別刷請求先：白波瀬　功
〒500　岐阜市橋本町3－23　朝日大学村上記念病院外科

図1　胆嚢十二指腸瘻・胆石イレウス（症例8）の標本：胆石は色素胆石で，空腸は腸管壁の肥厚と非特異性多発性潰瘍を認めた．

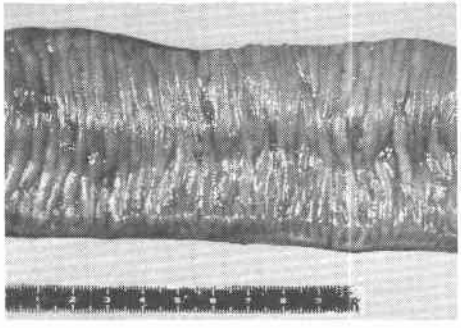

2.5×2.5cm 大の胆石が嵌頓しており，空腸全体にびまん性の腸管壁肥厚および非特異性多発性潰瘍を認めた(図1)．症例13は回腸末端部に4×3×3cm 大の胆石が嵌頓していた．血液検査で白血球増多を5例に認めたが，肝機能系酵素などの変動に特異的なものはみられなかった．

II. 診　断

術前に胆嚢消化管瘻の存在を診断しえたのは13例中6例，46%であった(表2)．原疾患は胆嚢結石症が9例で最も多く，次いで胆嚢炎2例，胆嚢・総胆管結石1例，総胆管結石1例の順であった．瘻孔形式は胆嚢十二指腸瘻が12例，胆嚢結腸瘻が1例であった．

13例中，病歴・症状・血液生化学検査から内胆汁瘻の存在を診断できた症例は1例もなく，その確定診断には画像診断のみが有効であった(表3)．腹部単純撮影で pneumobilia を認めれば本症の存在が疑われ（図2），13例中5例（38%）にこれをみとめた．消化管造影では，造影剤の瘻孔を通じての胆道内逆流所見により，内胆汁瘻の存在診断が可能で(図3)，施行5例中4例（80%）にこれを認めた．排泄性胆道造影は drip infusion cholangiography（以下 DIC）を7例に施行したが，有所見例は1例もなかった．経皮的胆道造影

表2　診断

術前診断	症例	確定診断 原疾患	確定診断 瘻孔形式
胆嚢十二指腸瘻	❸	胆嚢結石	胆嚢－十二指腸
	❺	〃	〃
	❽	〃　胆石イレウス	〃
	❿	〃	〃
	⓫	〃	〃
	⓭	〃　胆石イレウス	〃
胆嚢結石	1	〃	〃
	4	〃	胆嚢－結腸
	9	〃	胆嚢－十二指腸
	12	胆嚢炎	〃
胆嚢・総胆管結石	7	胆嚢・総胆管結石	〃
総胆管結石	6	総胆管結石	〃
胆嚢炎	2	胆嚢炎	〃

白ヌキ文字：術前診断確定例

表3　各種検査法の術前診断に対する有用性（○有所見例，×所見なし）

症例	腹部単純 (Pneumobilia)	消化管造影 (Ba逆流)	DIC	PTC(C*)	ERCP	内視鏡 (術中*)
1	×		×		×	
2	×	×				
❸	○	○	×		×	×
4	×				×	
❺	×	○	×		○	
6	×			×		
7	○			×		
❽	○					○*
9	×		×			
❿	○	○	×			
⓫	×		×	○*		×
12	×		×			
⓭	○	○				
有所見例／施行例	5/13	4/5	0/7	1/3	1/4	1/3

白ヌキ文字：術前診断確定例

図2　胆嚢十二指腸瘻（症例8）の腹部単純撮影：pneumobilia を認める．

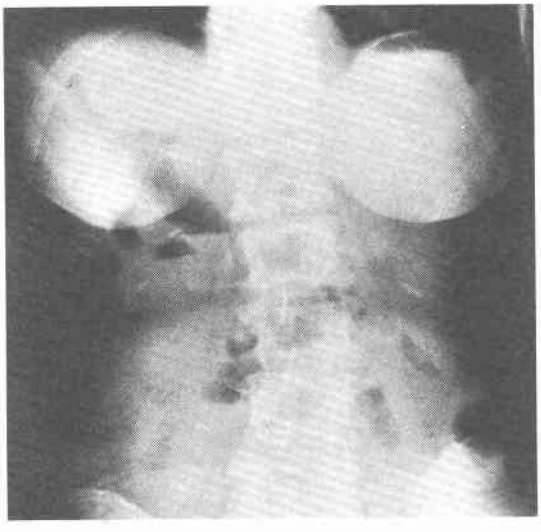

図3　胆嚢十二指腸瘻（症例8）の上部消化管造影：十二指腸球部小弯側から胆嚢への造影剤の逆流を認める．

図4　胆嚢十二指腸瘻(症例11)の経皮経肝胆道造影：2年前に早期胃癌にて，胃亜全摘，Billroth II 法の再建を行っている．萎縮した胆嚢から十二指腸盲端に向かって瘻孔を通じて造影剤の流入がみられる．

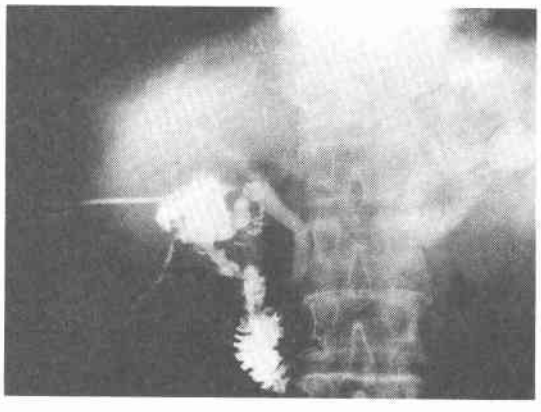

は3例に施行したが，症例11で，瘻孔の部位や胆道の病変などの質的診断がえられたのみであった（図4）．内視鏡は瘻孔を視認し，瘻孔開口部より逆行性に直接瘻孔造影を行うことにより質的診断も可能で，endoscopic retrograde choledochography（以下ERC）施行4例中1例，胃十二指腸ファイバー施行3例中1例に診断可能であった（図5）．

図5　胆嚢十二指腸瘻（症例8）の内視鏡遠景像：十二指腸球部小弯側に瘻孔を2か所認めた．

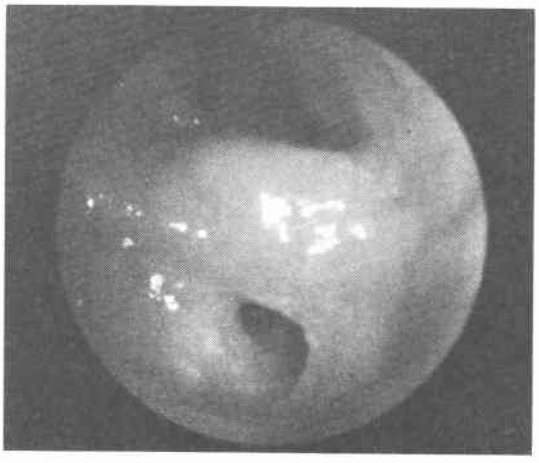

表4　手術および予後

手術術式		症例	術後合併症	転帰
胆摘，瘻孔閉鎖		1	なし	2週後退院
		2	〃	1か月後〃
		❸	〃	2週後〃
		4	〃	〃〃
		❺	〃	〃〃
		9	〃	〃〃
		❿	〃	3週後〃
		12	〃	5週後〃
（＋乳頭形成）		7	〃	2週後〃
胆嚢外瘻，瘻孔閉鎖		⓫	〃	8日後〃
十二指腸切開		6	〃	2週後〃
腸切開結石摘出	空腸部分切除	❽	〃	1か月後〃
（胆石イレウス）	腸瘻作成	⓭	〃	3か月後〃

白ヌキ文字：術前診断確定例

III．手術術式

手術術式は(表4)，胆嚢摘出術と瘻孔閉鎖術を基本とするが，炎症性癒着が著明で，手術は難行することが多い．根治術をし得たのは13例中9例で，総胆管結石を合併した症例7には乳頭形成を付加した．胆石イレウスの2例はいずれも腸切開結石摘出術を行い，瘻孔根治術は施行しなかった．胆嚢結石の症例11は胆嚢周囲の癒着が著明で摘出困難なため，胆嚢外瘻術・瘻孔閉鎖術を行った．総胆管結石の症例6は，術前にpercutaneous transhepatic cholangiography（以下PTC）で総胆管Vater乳頭近傍に結石を1個認めたが，手術時，胆嚢周囲の癒着が著明なため胆摘・瘻孔閉鎖は施行せず，十二指腸切開にてVater乳頭部より検索をすすめ，結石が手術操作により破壊，排出し，

遺残結石の無いことを確認した後手術を終了した．

IV．術後経過

全例に術後合併症はなく，術後経過良好で，13例中12例は1か月以内に軽快退院しえた．症例13は患者が86歳と高齢であったこと，および術前胆石イレウスをきたしており全身状態が不良であったことにより，退院に3か月を要した．

考　察

特発性内胆汁瘻は，1896年 Naunyn[3]が初めて剖検例で報告して以来多数の報告がある．諸家の報告によれば，剖検例の0.1～0.39%[4)5)]，胆道系手術例の1.0～5.0%[1)2)]の発生頻度であり，当院では胆道系手術441例中13例（2.95%）の頻度であった．本症の年齢分布は，胆石症に相似するものの，やや高齢に偏る傾向があると報告されている[6)~10)]．自験例でも平均年齢は61歳で，同期間の胆道系手術441例の平均年齢56.4歳に比べて4.6歳高かった．性別は女性に多いとされ[9)10)]，これは胆石症が女性に多いことに一致する．自験例の男女比も4：9で約2倍女性に多かった．

病悩期間が比較的長期にわたるものが多く，福永ら[11)]による本邦集計では平均7.3年と報告されており，自験例では平均5.3年であった．また，城所ら[9)]は本症の病悩期間は平均16.5年，胆嚢結石症は平均3.6年，総胆管結石症は平均3.1年と報告しており，本症は一般胆石症より長期経過例が多いといえる．

主訴は上腹部痛，発熱，黄疸など一般胆石症の場合と同じで，内胆汁瘻に特有な症状はない．福永ら[11)]による本邦集計では，本症の症状発現率は，上腹部痛94%，発熱65%，黄疸52%，呕吐41%の順となり，これは三宅[1)]による一般胆石の症状発現率である，上腹部痛88.9%，発熱50.1%，黄疸52.9%と比較して，発熱がやや多いものの全体の傾向としてほぼ一致する．自験例は13例と母集団が小さいが，上腹部痛100%，発熱7.7%，黄疸7.7%となり，発熱，黄疸の発現率が低かった．少数例であるが本症例に特徴的な症状として，胆嚢結腸瘻患者の下痢症状が報告されており[9)12)]，これは胆汁が結腸に直接流入することにより，胆汁酸と脂肪酸が大腸粘膜を刺激して，水・電解質の透過性を亢進させることによるものと考えられている[11)]．

胆石イレウスは，欧米では全イレウスの2.6%を占め[13)]，また本邦では0.05～1.0%と少ないが[14)]，近年報告例は増加している．胆石イレウスは胆石症の0.15～0.5%，内胆汁瘻症例の3.0～17.0%に発生すると報告されており[14)]，自験例では胆石イレウスの頻度は，同期間の胆石症手術380例中2例(0.53%)であり，また同じく内胆汁瘻症例13例中2例（15.4%）であった．胆石イレウスは，腹痛・呕吐のイレウス症状を主訴とし，胆石症の既往をもつものが多く，経過としては結石の移動に伴って寛解増悪を繰り返すことが特徴とされ[14)]，自験例でもその特徴的な臨床像を示した．

内胆汁瘻症例の血液生化学所見としては，1）胆石による胆汁うっ滞・胆管炎・胆嚢炎，2）瘻孔形成時の炎症，3）瘻孔形成後の上行性胆道感染を含めた胆管炎・胆嚢炎，により白血球増多，肝細胞逸脱酵素上昇，および胆管系酵素上昇がみられ得る．

原疾患は，胆道系では胆石症，胆嚢・胆管炎，肝膿瘍，肝動脈瘤，悪性腫瘍，外傷，医原性などがあり，消化管では胃十二指腸消化性潰瘍，憩室炎，悪性腫瘍などが挙げられる．諸家の報告によれば，これらの中で胆石症によるものが約90%と最も多く[9)~12)15)~18)]，消化性潰瘍によるものが約6%でこれに次ぐ[18)~20)]．自験例では胆石症は13例中11例（85%）を占める．残る2例はいずれも胆嚢炎の症例で，結石が自然排泄した可能性も考えられる．

内胆汁瘻の発生機序は，結石が胆嚢頸部や胆嚢管に嵌入して，急性閉鎖性胆嚢炎や結石による圧迫性褥瘡性潰瘍をきたし，周囲臓器に穿通すると考えられている[1)]．胆嚢の瘻孔のできる場所は，頸部内側十二指腸寄りのところが多く，この理由として本山ら[12)]は，胆嚢動脈が腹側（表在枝）と肝側（深在枝）に分かれて走っていて解剖学的にこの部が阻血状態に陥りやすいと推測している．また，穿通臓器は十二指腸が最も多く，これは胆嚢が肝腹側面前部で十二指腸球部・下行脚右側に接するように位置していることによると考えられる．瘻孔発生部位について，福永ら[11)]は欧米報告例540例を集計し，胆嚢十二指腸瘻68%，胆嚢結腸瘻11%，総胆管十二指腸瘻9%，胆嚢胃瘻4%の順であり，本邦報告例195例との比較でもほぼ同様の傾向を示すと報告している．近年内視鏡による傍乳頭総胆管十二指腸瘻の発見の増加に伴い，総胆管十二指腸瘻の頻度が高くなってきており，下山ら[21)]は46.9%，城所ら[9)]は33.1%を占めると報告している．

本症の診断は病歴（慢性，寛解・増悪の繰り返し，瘻孔形成発作の既往），症状(Charcot の三徴)，血液生化学検査では確定できず，画像診断によらねばならない．画像による術前の診断率は従来は30～50%と報告されてきたが[5)7)8)11)17)22)]，近年は腹部単純撮影，消化管造影，PTC, ERC などの各種検査法を組み合わせるこ

とにより，その診断率は著しく向上しており，本山ら[12]は92.3%，城所ら[9]は100%の総合診断率をえたと報告している．

腹部単純撮影では，右上腹部に肝内胆管・総胆管の走行に一致して樹枝状のガス像（胆道内ガス像：pneumobilia）を認めれば胆道消化管瘻の存在が疑われる．文献上 pneumobilia による診断率（瘻孔証明率）は，総胆管十二指腸瘻に限れば80%と高いが[11]，全体としては30～60%と報告されており[5)8)10)11)15]，自験例でも38%にとどまった．また，pneumobilia は必ずしも本症にのみ認められるものではなく，1）ガス産生菌の胆道感染，2）気腫性胆嚢炎，3）Oddi 氏筋閉鎖不全症，4）胆道系手術後（乳頭形成術，総胆管十二指腸吻合術など）の際にも認められるので，これらを鑑別する必要がある．しかし，初診時のスクリーニングとしては最も簡便であり，注意深い読影が大切である．

消化管造影では，造影剤の瘻孔を通じた胆道内逆流をみることにより存在診断しうるが，診断率は瘻孔の形式によって異なる．福永ら[11]による本邦集計では，造影剤の胆道内逆流は40%にみられ，総胆管十二指腸瘻症例に限れば88%と高率になるので，一般に胆嚢十二指腸瘻よりも胆管十二指腸瘻の方が逆流が起こりやすいと考えられている．注腸造影は胃十二指腸造影より内圧が高いので，胆道結腸瘻の場合は造影剤の胆道内逆流所見を得やすく，診断率も高い[12]．しかし，瘻孔の開口径の大きさや検査時の炎症の程度にも影響されるが，消化管造影により瘻孔，胆嚢および胆管の全体像を明瞭に描写できることは少く，必ずしも穿通臓器の種類を確定することはできない[9)12]．自験例では施行5例中4例（80%）に造影剤の瘻孔内逆流を認めたが，体位変換によっても穿通臓器全体像の把握は困難で，質的診断には不十分であった．

排泄性胆道造影は，本症に萎縮胆嚢が多く，胆嚢・胆管炎を伴うことが多いため，胆嚢はほとんど造影されず診断的価値は少い[11)12]．自験例でも DIC を7例に施行したが，有所見例は1例もなかった．

PTC，ERC などによる直接胆道造影は胆道系疾患における日常の検査として普及しており，その有用性は本症の診断率の飛躍的な向上として多く報告されている[9)~12]．PTC は，胆道側から胆汁の流れに従って消化管側に造影剤が流れるため，瘻孔が存在すれば造影剤は異常交通路を通って直接消化管に排泄される．そのため瘻孔の部位，結石の状態，胆道の病変のより正確な描写が可能で，診断的価値は大きく，最近では81～100%の高い診断率がえられている[9)10)12)15]．自験例では，症例11で US にて胆嚢蓄膿が疑われたため経皮経肝胆嚢ドレナージを施行し，その後に行った瘻孔造影で胆嚢十二指腸瘻を認めて質的診断をえた．

内視鏡は胃十二指腸ファイバー，ERC，または大腸ファイバーを用いて瘻孔を視認し，瘻孔開口部より逆行性に直接瘻孔造影を行うことも可能で，内胆汁瘻の形態を正確に把握することができ，その診断率は代田ら[15]は69%と報告している．ERC の診断率は40～91%と PTC に比べてやや低いが[9)10)12)15]これは，1）結石や炎症による総胆管の部分閉塞，あるいは萎縮胆嚢が原因で，造影剤が胆嚢に十分達せず，十二指腸乳頭より十二指腸に逆流すること，2）瘻孔が小さい場合が多く，瘻孔からの造影が困難であること，によると考えられる．しかし，十二指腸乳頭近傍の詳細な観察が可能なので，挿管の際にカニューレの瘻孔からの脱出，造影剤の瘻孔よりの奔出などに注意すれば，特に総胆管十二指腸瘻症例では高い診断率がえられる[23]．

治療は，早期の外科的治療が適応となる．その理由として，1）胆石が高率にみられ，また瘻孔が十分なドレナージ効果を示さないために，胆嚢・胆管炎を慢性的に繰り返すこと，2）上行性感染の機会があること，3）肝障害の進行，などが挙げられる[10]．内胆汁瘻の手術は Kune[24]によれば基本的には次のように要約できる．すなわち，1）原疾患の治療，2）瘻孔切除術と瘻孔開口部（腸管欠損部）の縫合閉鎖，3）適切な胆道ドレナージの施行，である．胆石症が原疾患の場合，胆摘・瘻孔閉鎖術を基本とするが，総胆管結石の合併が74%とかなり高率にみられることから[11]，総胆管切開切石，胆管ドレナージを積極的に付加し，さらに必要であれば乳頭形成術，胆道再建術を施行する．しかし，瘻孔の開存により胆道の逆行性感染や肝機能異常などの合併症をきたすものが比較的少いこと[21]，また特に胆石イレウス症例において一期的根治術施行後にむしろ胆道系合併症が多いことから[25]，胆石残存の認められないときは必ずしも手術侵襲の強い瘻孔根治術を必要としないと考える．十二指腸潰瘍が原疾患の場合，潰瘍に対する治療に準じて，広範囲胃切除あるいは迷走神経切離術を行う．瘻孔に対する処置は控えた方がよいとされるが[26)27]，病変部位や程度によっては行うべきであろう．

本症は高度の肝障害例を除いて一般に予後は良好である．手術死亡率はかつては10～25%と高かったが[7)8)22)28]，福永ら[11]の本邦集計では悪性腫瘍によるも

のを除くと手術死亡率は2.5%と改善しており，一般胆石症手術症例の予後と変わらなくなってきている．

結　語

当科で過去11年間に経験した胆嚢消化管内胆汁瘻13例について，診断と外科的治療を中心に検討し，若干の文献的考察を加えた．

なお，本論文の要旨は，第30回日本消化器外科学会総会（昭和62年，東京）で発表した．

文　献

1) 三宅　博：胆石症．金原出版，東京，1974，p247—318
2) Alexander JW, David LB: Trauma, Perforation, and Fistulas of the Biliary Tract. Edited by Berk JE. Gastroenterology. Vol. 6. Saunders, Philadelphia, 1985, p3792—3798
3) Naunyn B: Atreatise on cholelithiasis. The new sydenham society, London, 1986
4) Willard JH: Biliary fistulas. Edited by Bockus HL. Gastroenterology. Vol. 3. Saunders, Philadelphia, 1965, p850—864
5) Borman CN, Rigler IG: Spontaneous internal biliary fistula ajd gallstone obstruction. Surgery 1：349—378, 1937
6) Epperson DP, Wallter W: Spontaneous internal biliary fistulas. Proc Mayo Clin 28：353—360, 1953
7) Glenn F, Mannix H: Biliary enteric fistula. Surg Gynecol Obstet 105：693—705, 1957
8) Wolloch Y, Granz I, DIntsman M: SPontaneous biliary-enteric fistulas. Am J Surg 131：680—683, 1976
9) 城所　仂，和賀井和栄，渡部　脩ほか：特発性内胆汁瘻の診断と治療．消外　4：991—998，1981
10) 鮫島恭彦，内村正幸，武藤良弘ほか：胆石による内胆汁瘻形成例の検討．日臨外医会誌　43：960—966，1982
11) 福永裕充，青木洋三，勝見正治ほか：特発性内胆汁瘻．自験例23例を含めた本邦症例の集計と文献的考察．日臨外医会誌　43：173—182．1982
12) 本山博信，中川浩之，一瀬　裕ほか：特発性内胆汁瘻の診断．臨放線　19：829—840，1974
13) Anderson RL, Woodward N, Diffenbaugh WG et al: Gallstone obstruction of the intestine. Surg Gynecol Obstet 125：540—548, 1967
14) 豊泉惣一郎，渡辺義二，山本義一ほか：胆石イレウスの1治験例．日消外会誌　17：658—661，1984
15) 代田明郎，山田静雄，田代真一ほか：内胆汁瘻の診断と治療．消外　6：397—407，1983
16) Hicken NF, Coray QB: Spontaneous gastrointestinal biliary fistulas. Surg Gynecol Obstet 82：723—730, 1946
17) Porter JM, Mullen DC, Silver D: Spontaneous biliary enteric fistulas. Surgery 68：597—601, 1970
18) Waggoner CM, LeMone DV: Clinical and roentgen aspects of internal biliary fistulas. Radiology 53：31—41, 1949
19) Hoppenstein JM, Medoza CB, Watne AL: Choledochoduodenal fistula due to perforating duodenal ulcer disease. Ann Surg 173：145—147, 1971
20) Jagner GR, Passaro E: Choledochoduodenal fistula secondary to duodenak ulcer. Arch Surg 103：21—24, 1971
21) 下山孝俊，福田　豊，藤井　卓ほか：特発性内胆汁瘻の臨床．外科　44：177—182，1982
22) Safaie-Shirazi S, Zike WL, Printen KJ: Spontaneous enterobiliary fistulas. Surg Gynecol Obstet 137：769—772, 1973
23) 浅井俊夫，下平　篤，三木　洋ほか：特発性内胆汁瘻．臨放線　24：273—277，1979
24) Kune GA: Internal biliary fistula. Current practice of biliary surgery. Little Brown Boston 1972, p341—347
25) Hesselfeldt P, Jesss P: Gallstone ileus: A review of 39 cases with emphasis on surgical treatment. Acta Chir Scand 148：431—433, 1982
26) Hutchings VZ, Wheeler JR, Puestow CB: Choledochoduodenal fistula complicating duodenal ulcer: A report of five cases and review of the literature. Arch Surg 75：598—605, 1956
27) Kourias B, CHouliaras A: SPontaneous gastrointestinal biliary fistula complicating duodenal ulcer. Surg Gynecol Obstet 119：1013—1018, 1964
28) Haff RC, Ballinger WF: Biliary-enteric fistulas. Surg Gynecol Obstet 133：84—88, 1971