日消外会誌　21（12）：2761～2764，1988年

症　例

# 食道嚢胞の1例

鹿児島大学第1外科
浜之上雅博　末永　豊邦　鮫島淳一郎　島津　久明

# A CASE OF THE ESOPHAGEAL CYST

**Masahiro HAMANOUE, Toyokuni SUENAGA, Junitirou SAMESHIMA and Hisaaki SHIMAZU**
The First Department of Surgery, School of Medicine, Kagoshima University

索引用語：食道嚢胞

## はじめに

食道の良性腫瘍は一般にまれで，食道嚢胞もこれまでの本邦文献上に45例[1)2)]が報告されているにすぎない．最近，われわれは集団検診のさいに偶然に発見されたその1例を経験したので報告する．

## 症　例

症例：37歳，女性．

主訴：特になし．

家族歴・既往歴：特記すべきことなし．

現病歴：昭和62年2月4日，職場検診の際，食道胃X線検査にて胸部下部食道右側に表面平滑な腫瘍陰影が発見された．通過障害はなかったが，食道腫瘍の診断のもとに昭和62年4月20日当科に入院した．

入院時現症：体格やや肥満．胸部・腹部に異常所見を認めず．血圧130/80mmHg，脈拍数80/分，整．貧血・黄疸なし．

入院時検査所見：RBC 449×10⁴/mm³，WBC 8,100/mm³，Hb 13.1g/dl，Ht 39.4%，Plt 42.9×10⁴/mm³，検尿所見に異常なし．血液生化学検査値はいずれも正常範囲．

食道X線検査所見：食道の二重造影で胸部下部食道右側壁に辺縁平で額半球状に内腔に突出する隆起性病変が認められた（図1）．

胸部computed tomography（CT）所見：胸部下部食道に，食道内腔に向かって突出する腫瘍陰影が認められる．腫瘍と食道壁との境界は不明瞭であるが，内部のCT値はほぼ均一である．CT値から内部構造は液状よりも実質性のものが考えられた．患者が拒否したため，術前に内視鏡検査を施行することができなかった．以上の所見より食道粘膜下腫瘍，とくに平滑筋腫を疑い，同年4月28日手術を施行した（図2）．

図1　食道二重造影．胸部下部食道右側壁に辺縁平滑な半球状の隆起性病変が認められる（矢印）．

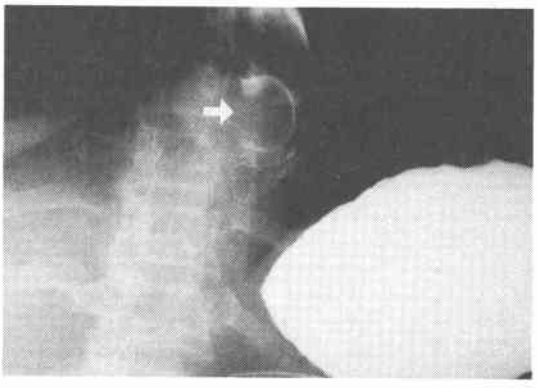

手術所見：左第6肋間にて開胸．腫瘍は完全に食道壁内に存在していた．食道筋層を縦に切開すると，腫瘍は周囲組織と癒着がほとんどなく粘膜とも無関係に粘膜下組織内にあり，容易に剝離摘出された．腫瘍は肉眼的に嚢胞状であった．

術中内視鏡所見：術中，腫瘍摘出の前後に内視鏡観察を行った．手術操作前の所見では，健常粘膜で完全に覆われた隆起性病変が認められ，表面にびらんないし中心陥凹はみられなかった．嚢胞摘出後には粘膜を通して食道外に透光を認めたが，粘膜の欠損はなかった（図3）．

摘出標本所見：嚢胞は径3.5×3cm大のほぼ球形・

＜1988年9月14日受理＞別刷請求先：浜之上雅博
〒890　鹿児島市宇宿町1208－1　鹿児島大学医学部第1外科

図2　胸部CT像．胸部下部食道に食道内腔に突出する腫瘍陰影が認められる（矢印）．

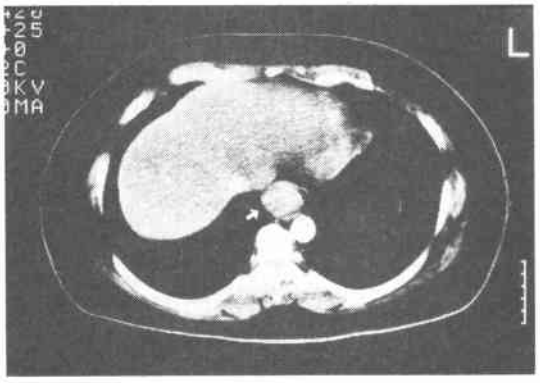


図3　術中内視鏡写真．左は腫瘍摘出前のもので，健常粘膜で覆われた隆起性病変が認められるが，表面の不整はみられない．右は摘出後の像で，隆起性病変は消失している．粘膜の欠損は認められない．

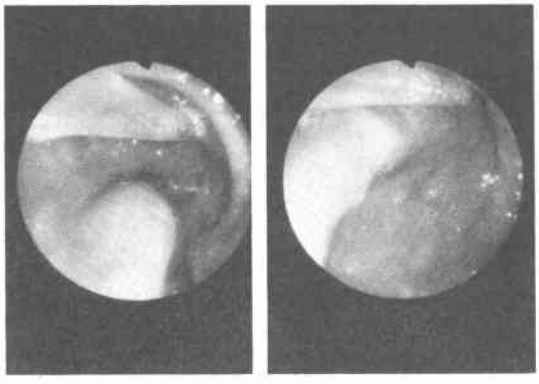

図4　摘出標本．嚢胞は径3.5×3cm大のほぼ球形・単房性のものであった．内腔面は不規則であるが，特に異常な所見は認められない．

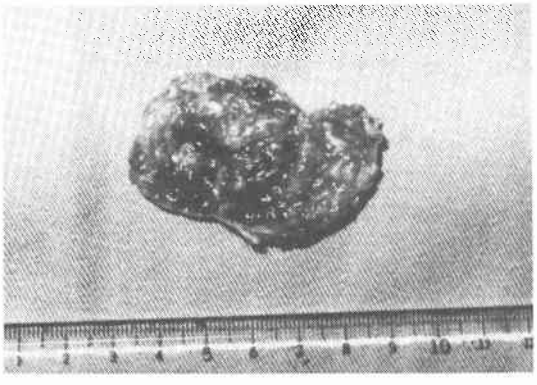

図5　病理組織像．嚢胞壁の弱強拡大像である（HE，×30）．不規則に配列する平滑筋組織が主体を占め，一部に炎症性細胞の浸潤が認められる．

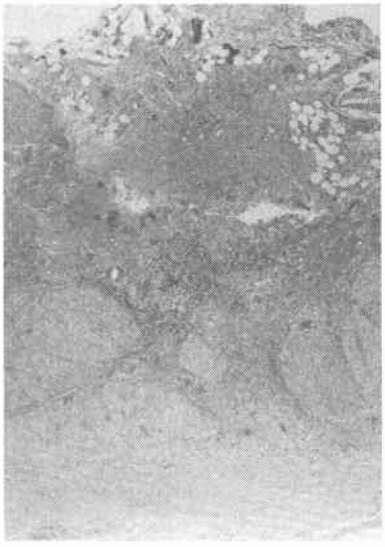

図6　病理組織像．内腔上皮の強拡大像である（HE，×170）．繊毛を有する高円柱上皮である．

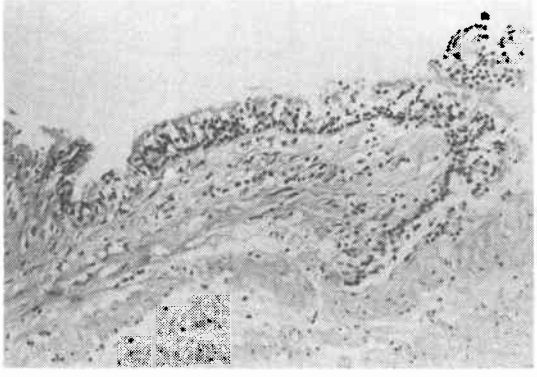

単房性のものであった．嚢胞内容は黄白色の濃いやや粘稠性のある液体で，培養にて細菌の存在は認められなかった．嚢胞壁は不規則に配列する平滑筋組織が主体を占め，一部に炎症性細胞の浸潤が認められた．内腔上皮は繊毛を有する高円柱上皮に覆われていた（図4，5，6）．

以上の術中所見および摘出標本の病理組織学的所見より最終的に食道嚢胞と診断された．

術後経過は良好で，手術後約1か月で軽快退院した．

## 考　察

食道嚢胞は胎生6～8週に原始腸管より食道・気管

表1　食道嚢胞の本邦報告例

| 症例 | 報告年度 | 報告者 | 年齢 | 性 | 部　位 | 食道壁の内外 | 内腔上皮 |
|---|---|---|---|---|---|---|---|
| 1 | 1959 | 稲　田 | 9 | F | 左上後縦隔 | 外 | 重扁 |
| 2 | 1960 | 戸　田 | 31 | M | 右　肺　門 | 内 | 重扁 |
| 3 | 1961 | 松　本 | 33 | M | 右　肺　門 | 外 | 重扁（悪性） |
| 4 | 1961 | 門　脇 | 26 | M | 左下後縦隔 | 外 | 不明 |
| 5 | 1961 | 浜　口 | 52 | M | 右下後縦隔 | 外 | 立方 |
| 6 | 1962 | 河　西 | 15 | F | 右上中縦隔 | 不明 | 不明 |
| 7 | 1963 | 稲　葉 | 52 | M | 下 後 縦 隔 | 外 | 線毛 |
| 8 | 1969 | 菊　池 | 5 | M | 右上後縦隔 | 内 | 線円 |
| 9 | 1969 | 菊　池 | 5 | M | 右上後縦隔 | 外 | 線毛・重扁 |
| 10 | 1971 | 鍵　山 | 5 | M | 右 上 縦 隔 | 内 | 重扁・腸管 |
| 11 | 1972 | 浜　野 | 4 | M | 左中部食道 | 外 | 重扁 |
| 12 | 1972 | 藤　井 | ? | M | 後　縦　隔 | 不明 | 不明 |
| 13 | 1972 | 斉　藤 | 31 | F | 左下後縦隔 | 内 | 線円 |
| 14 | 1972 | 吉　村 | 18 | F | 右　肺　門 | 外 | 重扁 |
| 15 | 1973 | 安　住 | 33 | M | 右 後 縦 隔 | 内 | 線毛 |
| 16 | 1973 | 大　木 | 17 | F | 右中部食道 | 内 | 移行・線毛 |
| 17 | 1973 | 上　戸 | 6 | M | 右上後縦隔 | 外 | 線毛上皮 |
| 18 | 1973 | 浦久保 | 49 | F | 前　縦　隔 | 外 | 重扁（悪性） |
| 19 | 1974 | 勝　部 | 26 | M | 左下部食道 | 内 | 扁平・線毛 |
| 20 | 1974 | 田　島 | 30 | M | 右下後縦隔 | 内 | 線毛 |
| 21 | 1974 | 吉　次 | 7 | F | 右上後縦隔 | 外 | 重扁・線円 |
| 22 | 1974 | 浜　路 | 5 | F | 左 後 縦 隔 | 外 | 重扁 |
| 23 | 1974 | 鮫　島 | 36 | M | 右下部食道 | 内 | 線円 |
| 24 | 1975 | 矢　野 | 35 | M | 右 下 縦 隔 | 不明 | 重扁 |
| 25 | 1975 | 月　岡 | 36 | F | 右 下 縦 隔 | 外 | 高円 |
| 26 | 1975 | 月　岡 | 22 | M | 右 下 縦 隔 | 内 | 移行・線円 |
| 27 | 1976 | 木　村 | 30 | M | 左下部食道 | 内 | 線毛 |
| 28 | 1977 | 斉　藤 | 11 | F | 右中部食道 | 内 | 線円 |
| 29 | 1977 | 後　藤 | 10 | M | 右 後 縦 隔 | 内 | 線円 |
| 30 | 1977 | 小　林 | 42 | M | 左　肺　門 | 外 | 重扁 |
| 31 | 1977 | 千木良 | ? | ? | 不　　明 | 内 | 不明 |
| 32 | 1977 | 千木良 | ? | ? | 不　　明 | 内 | 不明 |
| 33 | 1977 | 高　嶋 | ? | ? | 不　　明 | 内 | 重扁・線毛 |
| 34 | 1978 | 原　沢 | 0 | M | 右上後縦隔 | 外 | 線毛 |
| 35 | 1980 | 石　神 | 20 | M | 右中部食道 | 内 | 不明 |
| 36 | 1980 | 金　子 | 20 | F | 左 中 縦 隔 | 内 | 不明 |
| 37 | 1980 | 秋　山 | 71 | F | 右中部食道 | 内 | 線円 |
| 38 | 1981 | 渡　辺 | 0 | F | 左　肺　門 | 内 | 扁平 |
| 39 | 1981 | 田　中 | 43 | F | 右 上 縦 隔 | 外 | 重扁・線円 |
| 40 | 1983 | 渡　辺 | 6 | F | 左 後 縦 隔 | 不明 | 重扁 |
| 41 | 1983 | 蔦　田 | 7 | M | 右 後 縦 隔 | 内 | 線毛・重扁 |
| 42 | 1984 | 里　村 | 29 | M | 不　　明 | 内 | 線毛 |
| 43 | 1985 | 横　山 | 33 | M | 右　肺　門 | 外 | 線毛・扁平 |
| 44 | 1986 | 平　岩 | 47 | F | 左 後 従 隔 | 内 | 重扁・線円 |
| 45 | 1987 | 定　月 | 51 | M | 右中部食道 | 内 | 線円 |
| 46 | 1988 | 自験例 | 38 | F | 右下部食道 | 内 | 線円 |

重扁＝重層扁平上皮；立方＝立方上皮；線毛＝線毛上皮；線円＝線毛円柱上皮；
高円＝高円柱上皮；移行＝移行上皮；

支系が分化するさい，食道原基の一部が憩室状に遊離発育した部分的重複と考えられている．本疾患の本邦報告例は本例を含め46例にすぎない(表1)．また同じ腸管原基由来の気管支嚢胞症も同様の機序による気管支原基の迷入によるものと考えられ，両者の鑑別は非常に難しい．両者の特徴的所見を対比してみると，食道嚢胞は右後縦隔中部より下部に多く発症し，また部位の記載あきらかな41例中25例が食道壁内にある．本例も右後縦隔の食道壁内に存在していた．気管支嚢胞は大部分気管・気管支に沿った中縦隔にあるが，全体の約1割に傍食道に位置するものが認められる[3]．このものと食道嚢胞との鑑別が問題となり，病理組織学的に最終診断が下されている．その場合の鑑別診断において，内腔を繊毛上皮で覆われ軟骨や粘液腺あるいはその両方をそなえたものは気管支原性のものであり，内腔が重層扁平上皮もしくは線毛上皮で覆われ，その壁に前述のような構造がなくて筋層を有していれが食道原性のものと考えられている．本症例の嚢胞は円柱線毛上皮を有し，壁には発達した平滑筋層がみられたが，軟骨などの気管支系に特徴的な構造は認められなかった．これらの所見より食道嚢胞と診断された．しかし，両者には移行型も存在するとされ，bronchial-esophageal cystという名称を唱えているものもいる[4]．画像診断では，他の食道粘膜下腫瘍，とくに頻度の高い食道平滑筋腫との鑑別が難しい．食道X線造影では両者とも粘膜面にびらんや潰瘍形成がみられないが，隆起の形状が食道平滑筋腫では不整型を呈することが少なくない[5]．CT像では，内部のCT値が本例のように均一で50HU（Hounsfield Unit）前後の高い値を示すもの[1]と内部に20HU前後のやや低い値を示し造影効果のある壁を認めるものとがある[2)6)~8)]．後者のようなものは嚢胞と診断できるが，前者ではCT値や画像所見が食道平滑筋腫とほぼ同様で，鑑別は通常困難である．今後，食道嚢胞の診断には嚢胞性疾患の描出にすぐれた超音波内視鏡検査が有用であろうと考える[9]．食道嚢胞が次第に増大して圧迫症状を呈したり，嚢胞が胸腔内に穿破して膿胸を起こした症例の報告[10)~13)]もあるので，治療については無症状であっても手術的に摘出するのが望ましいものと思われる．

## 結　語

術前に食道平滑筋腫と疑診し，摘出標本の病理組織学的検索の結果，食道嚢腫と判明した37歳，女性の1例を報告し，併せて若干の文献的考察を加えた．

臨床的指導をしていただいた鹿児島県立鹿屋病院外科立和田亘先生，船迫　進先生，また病理学的指導をしていただいた鹿児島大学第2病理学教室　清水　健先生に深謝いたします．

## 文　献

1) 平岩卓根，長坂裕二，庄村赤裸ほか：先天性食道嚢腫の1治験例―本邦報告例の文献的集計を含めて―．日胸外会誌　34：108―113，1986
2) 定月英一，上西紀夫，酒井　滋ほか：術前に確診された食道嚢腫の1手術例．日消外会誌　20：1952―1955，1987
3) 月岡一馬，溝口精二，坪井裕志ほか：縦隔の先天性気管支性嚢腫―特に好発部位と分類について―．外科　37：175―181，1975
4) Ochsner JL, Ochsner SF: Congenital cysts of the mediastinum: 20-year experience with 42 cases. Ann Surg 163：909―920，1966
5) 島津久明，昌子正實，小堀鷗一郎ほか：食道粘膜下腫瘍の手術適応と術式―とくに筋原性腫瘍を中心に―．外科　47：21―27，1985
6) 横山繁樹，橋本雅能，安藤和彦ほか：中縦隔に発症した食道嚢腫の1例．臨放線　30：415―418，1985
7) Laurence MW, Donald F, Jeffrey MW: CT demondstration of an esophageal duplication cyst. J Comput Tomogr 7：716―718，1983
8) Janet EK, Elliot KF, Ko-Pen W et al: Esophageal duplication cyst: CT and transesophageal needle aspiration. AJR 145：531―532，1985
9) 清水道生，田中龍彦，浜辺　豊ほか：食道嚢腫の1例．日消外会誌　21：107―110，1988
10) 渡辺浩志，本間利美，川瀬　尚ほか：特異な経過をたどった先天性食道嚢腫症例．岩手医誌　33：263―270，1981
11) 吉村敬三，桜井正則，福島　鼎ほか：縦隔内食道気管支嚢腫の発生と診断―食道気管支嚢胞の治験例―．胸部外科　25：107―112，1972
12) 吉次通泰，山田充堂，小川啓二郎ほか：副肺膿瘍を合併した縦隔食道性嚢胞の1治験例．胸部外科　27：341―345，1974
13) 小林保子，芳賀敏彦，石原　尚ほか：気管支食道嚢腫の1例．日胸疾患　36：380―384，1977