日消外会誌　21 (12)：2765～2768，1988年

胃切除後逆流性食道炎に対する再手術の経験

富山医科薬科大学第2外科，*更埴中央病院外科
唐木　芳昭　島崎　邦彦　山岸　文範　宗像　周二
小田切治世　真保　俊　斉藤　寿一　坂本　隆
藤巻　雅夫　大西雄太郎*

SURGICAL CORRECTION OF POSTOPERATIVE REFLUX ESOPHAGITIS

Yoshiaki KARAKI, Kunihiko SHIMAZAKI Fuminori YAMAGISHI, Shuji MUNAKATA Haruyo OTAGIRI, Takashi SHINBO, Juichi SAITOH, Takashi SAKAMOTO and Masao FUJIMAKI
The 2nd Department of Surgery, Toyama Medical and Pharmaceutical University
Yutaro OONISHI
Department of Surgery, Koshoku Chyuo Hospital

索引用語：胃切除後逆流性食道炎，逆流性食道炎再手術

はじめに

胃切除後に発生する後遺症の1つである逆流性食道炎は，患者に与える苦痛も症例によってはかなり激しいものもあり，外科医としてはぜひとも防がなければならないものである．しかし，その発生頻度は実際にはかなり高く，遠藤ら[1]によれば，内視鏡的に検索した426例の胃全摘症例では35%に認めており，また，近位側胃切除例についてみると，遠藤ら[2]が25%，津田ら[3]が76.5%，林田ら[4]が85.7%と極めて高頻度であることがわかる．さらに幽門側胃亜全摘後のBillroth I法，II法でも渡辺[5]によると前者が29%，後者が25%とこれもまた高頻度である．

しかし，多くの症例においては，保存的治療法が効果的であり，長期的にみると，漸次症状が軽減してゆく症例がほとんどといわれる．しかし，これらの症例の中には，保存的治療に抵抗し，外科的治療を加えなければならない症例も存在すると思われるが，再手術を行ったという症例報告はきわめて少なく，その実態は明確でない．

今回われわれは，術後逆流性食道炎が保存的治療に抵抗し，内視鏡的にも，愁訴の面でも改善をみなかったため，外科的に治療を行つた2症例を経験したので若干の考察を加え報告する．

＜1988年9月14日受理＞別刷請求先：唐木　芳昭
〒930-01　富山市杉谷2630　富山医科薬科大学第2外科

症例報告

症例1．63歳，男性．

主訴：前胸部痛，胸やけ．

家族歴：特記すべきことなし．

既往歴：昭和57年10月30日，S状結腸癌にて根治術をうけたが，詳細は不明である．昭和59年6月5日，噴門癌の診断のもとに，左開胸開腹による胃切除を受けているが，切除範囲など詳細は不明である．

現病歴：胃切除後より著しい前胸部痛，胸やけが出現し持続していた．治療のため入院を繰返していたが，症状の改善はみられなかった．昭和61年10月8日，外科的治療のために入院した．

入院時所見：体重45kg，身長161cmでるいそうが著しく，血圧は140/82mmHg，心拍数64/分であった．

Virchowリンパ節は触れず，直腸指触診でもSchnitzler転移を認めなかった．腹部所見では，左側胸部より上腹部正中，下腹部正中に至る手術による瘢痕を認めた．肝腫大，腫瘤，腹水は認めなかった．

血液生化学検査：特に異常を認めず，腫瘍マーカーも異常値を示さず，癌の再発は確認されなかった．

術前胃液検査：胆汁の混在を認める採取液の性状で，pH 8.0～pH 8.5であった．

上部消化管造影：造影所見からは，前回の手術は，噴門側胃亜全摘術および食道胃吻合が端々でなされて

図1　症例1の術前残胃透視（左）と術後造影（右）

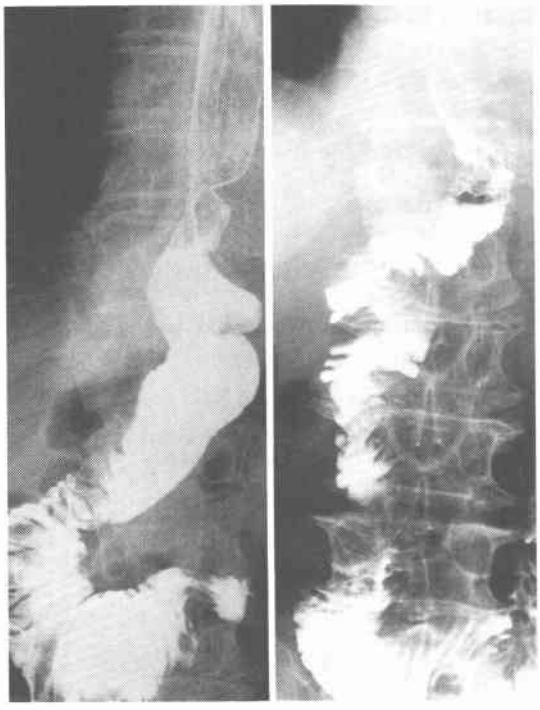

図2　症例1の術前（左），術後（右）食道内視鏡像．左：びらん潰瘍型の食道炎が認められる．右：食道炎は消退している．

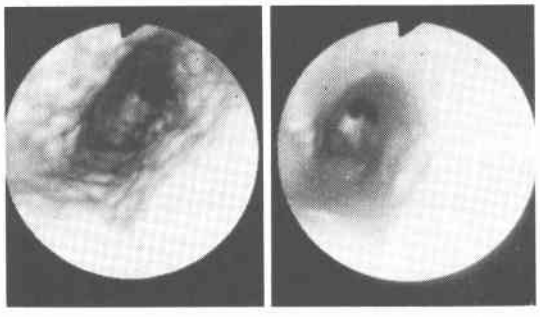

いると判断され，残胃は小さく，造影時食道への造影剤の逆流が認められた（図1）．

内視鏡所見：食道はびらん潰瘍型の逆流性食道炎を認めた(図2)．残胃へのコンゴーレッド法による酸分泌機能検査では変色帯を認めず胃底腺領域は存在しないことが確認された．

以上により，本症例は，胃切除後の逆流性アルカリ性食道炎であると診断され昭和61年11月10日手術を行った．

図3　症例1の再建方法

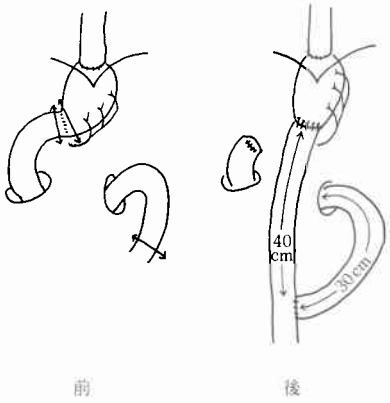

図4　症例2の術前（左），術後（右）の食道内視鏡像．左：びらん潰瘍型の食道炎を認める．右：食道炎は消退している．

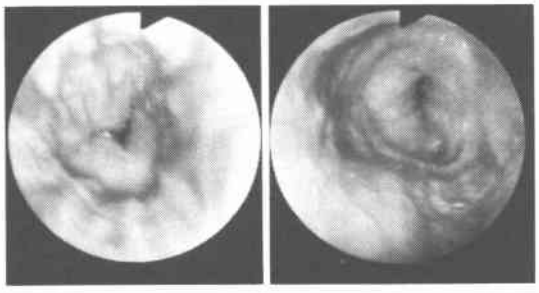

手術所見：上腹部正中切開で開腹した．癒着はかなり強度であったが，幽門輪を確認し得た．再発を思わせる所見は認めなかった．残胃の口側は癒着が強く，かつ吻合部は縦隔内にあるためそのままとした．幽門輪を切除し，十二指腸断端を閉鎖した後，結腸後経路で肛側胃端と Treitz 靱帯から30cm 肛側で離断した空腸を端々吻合し，さらに胃空腸吻合から40cm の部位で空腸空腸吻合を行った（Roux-en Y 法）（図3）．

術後経過：胃空腸吻合部に軽度の縫合不全を認めたものの短時日で閉鎖し治癒した(図1)．透視時造影剤の通過は良好で，造影剤の食道内への逆流は認めなかった．内視鏡的には，食道炎は消退していた(図2)，

胃液検査では pH 6.5から pH 7.0を示し，術前みられた自覚症状の胸部痛，胸やけは全く消失した．約1年後も，自他覚的に食道炎を認めず，本人も満足感を得ており，体重も術前の45kg から49kg と4kg の増加をみている．

症例2．53歳，男性．

図5　症例2の術前残胃造影（左）と術後の造影（右）．術前造影では残胃がきわめて小さく，His角も消失している．

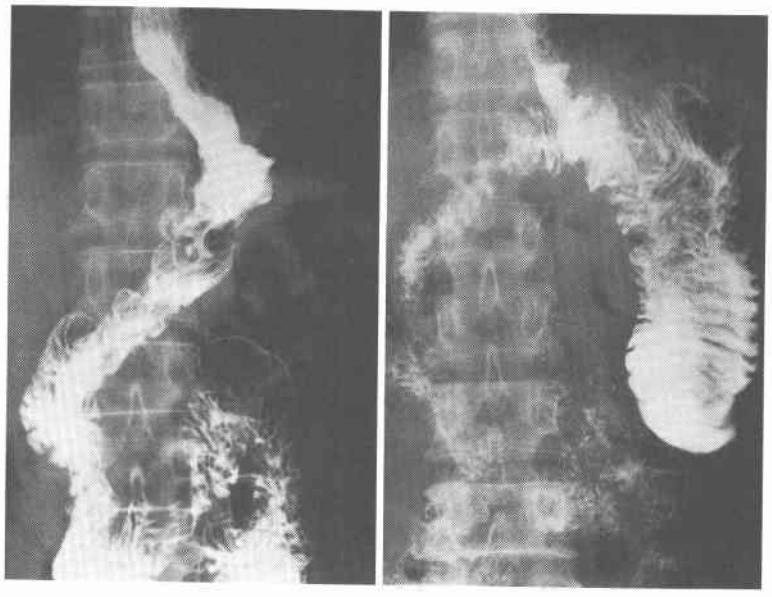

主訴：胸やけ．

家族歴：特記すべきことなし．

既往歴：昭和55年2月26日，胃体上部後壁小弯の早期胃癌の診断のもとに，幽門側胃亜全摘術が施行された．完全治癒切除術であった．

現病歴：術後より胸やけが続いており，保存的治療にも反応しなかった．内視鏡的にもびらん潰瘍型の食道炎を認め（図4），狭窄も認めた．逆流性食道炎で保存的治療では治癒が見込めないと判断され，手術目的で入院となった．

入院時所見：身長160cm，体重47kg，体表リンパ節腫脹なく，腹部所見でも特記すべき所見を認めなかった．Schnizler転移も認めなかった．

入院時検査：血液生化学検査は正常であった．

上部消化管透視：残胃はきわめて小さくHis角，胃泡は消失していた（図5）．食道内圧，pH検査ではE-C junctionの昇圧帯を認めず，pH 7.5～8.1でアルカリ性を示した．昭和56年5月26日手術を行った．

手術所見：上腹部正中切開で開腹すると，強度の癒着を認めたが，胃十二指腸吻合部を露出しえた．吻合部直下で十二指腸を離断し，胃は吻合部を切除し，小弯を一部縫合し直し，Treitz靱帯より20cm肛側で空腸を剝離し，30cmの有茎空腸を作製し，結腸後にこれを挙上し，胃十二指腸間に間置した（図6）．なお，空腸は容易に剝離され，通過障害をきたしていたと思われるような狭窄や，口径差は認めなかった．

図6　症例2の再建方法

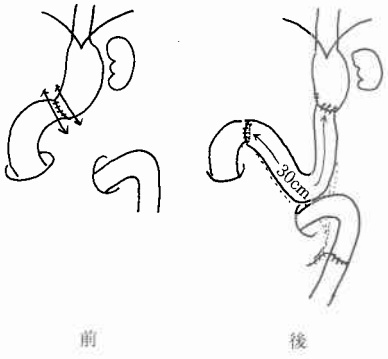

術後経過：術後の透視では間置空腸のたるみは認められたものの，造影剤の通過は良好で，食道への逆流は認められなかった．なお，胃空腸吻合部に小さな縫合不全を認めたが，短時日で閉鎖し（図5），退院となった．

その後の経過中何ら愁訴を認めず，内視鏡的にも食道炎は消退した（図4）．体重は漸次増加し，4年後には52kgと再手術前に比べ5kgの増加をみている．

考　察

胃切除後逆流性食道炎の発生は従来より，きわめて

高頻度の発生があることが知られている[1)~5)]．しかし，ほとんどの症例が保存的に治療することにより，2年以内には症状が軽快し，外科的治療にまで持ち込まれる例はきわめて少ないと思われる．しかしきわめてまれに症状が軽快せず，内視鏡的にも食道炎の明らかな所見を認め，外科的治療を考慮せざるをない症例も存在する．石川ら[6)]は胃全摘後 Roux Y 吻合後で，空腸端側吻合下方の癒着の剝離で逆流性食道炎が消退した例，噴門切除後，食道残胃間に空腸移植をした症例で，幽門に高度の狭窄を認め，幽門筋切離などを行って消退した症例を報告している．森ら[7)]は Billroth I 法後の逆流性食道炎症例に対し，胃十二指腸間に空腸間置を行った症例を，また飯田ら[8)]は β 吻合から ρ 吻合に変更した症例と噴門側胃切除後の食道胃吻合端々吻合例に対し残胃を残して double tract 法で再建した例を報告している．

しかし，外科的治療で良好な結果を得ることが出来るとはわかっていても，多くの症例が胃癌切除例であり，近年とみに拡大郭清など広範囲かつ複雑な腹腔内縦隔内操作を加えている傾向にある現状をみると，このような症例に対しては，たとえ熟達した外科医であっても再手術を行うことには慎重にならざるをえないのが実態であろうと思われる．文献的にみても上記したごとく，再手術を行った例がきわめて少ない事実も，このことを裏づけていると思われる．

当然のことながら，われわれ外科医は，初回手術においては，逆流性食道炎をおこさない術式を選択することが重要であろう．

一般には胃全摘においては Billroth II 法や β 吻合が近位側胃切除で端々吻合や端側吻合が，遠位側切除においては，His 角の破壊や，食道裂孔ヘルニアの発生した場合などに逆流性食道炎が発生しやすいことが知られている[7)]．また，これらの術式に加えて，癒着などにより小腸の通過障害のある場合はいっそう逆流性食道炎を助長することも事実である．

われわれが経験した2症例のうちの症例1は噴門側胃切除例で，食道胃吻合部が胸腔内にあり，再手術に当たっては，腸管癒着の程度が問題で，また胃底腺領域の存在の有無も術式にかかわる大きな問題であった．さらに，癌再発の有無に関しても少なからず術式に関係して来ることから，問題の多い症例であった．これらの問題点を考慮して，下記に挙げる術式が考えられた．すなわち，1）食道胃吻合部をはずして，空腸間置を行う．2）幽門を切除して空腸を間置する．3）幽門を切除して十二指腸断端を閉鎖し，Roux Y 法で胃空腸，空腸空腸吻合を行う，などである．

再手術後の合併症として，再び逆流性食道炎をきたさないこと，吻合部潰瘍をおこさないことが重要な点であるが，3つの方法とも間置腸管の長さや Roux loop の長さをどのくらいにするかに関しては論議はあるものの，逆流性食道炎は消退させうるであろうと思われた．3)の方法に関しての問題点は吻合部潰瘍の発生であるが，術前胃液検査，コンゴーレッド法による酸分泌機能検査で胃底腺領域がほとんど存在しないことがほぼ確認されていたことからこの術式でも十分に再建術式として許容されるものと考えた．最終的には術式の容易さからこの術式に落ち着いた．症例2に関しては，残胃がきわめて小さく，当初より空腸の胃十二指腸間間置を目差しこれを行いえて好結果をみた．

再手術による術後の合併症については報告例はないが，当然初回手術例に比べて高率に発生するものと想像される．われわれの経験では2例とも胃空腸吻合部に小縫合不全をきたしてしまい，再手術の困難性があらためて痛感させられた．

おわりに

胃切除後の逆流性食道炎は，頻度は高いものの多くの症例は保存的治療で軽快する．しかし，症例によっては外科的治療を行わなければならない症例も少なからず存在しているものと思われる．われわれはこの様な症例を2例経験し，いずれも再手術によって逆流性食道炎を治癒させえたので報告した．

文　献

1）遠藤光夫，鈴木博孝，鈴木　茂ほか：逆流性食道炎の内視鏡診断．胃と腸　7：1035—1311，1972
2）遠藤光夫，小林誠一郎，榊原　宣ほか：胃癌術後の病態生理．とくに胃全摘および噴門側切除術を中心に．外科　36：135—150，1974
3）津田英彦，大川真澄，渡辺洋三ほか：噴門側切除術．手術　26：434—443，1972
4）林田健男，相馬　智：噴門側胃切除術とその適応．噴門癌を中心に．日医師会誌　63：591—602，1970
5）渡辺正敏，西成尚人，中村隆二ほか：各種胃切除術の逆流性食道炎の発生と対策．日消外会誌　19：2142—2145，1986
6）石川義信，高杉都三雄：噴門切除後の逆流性食道炎．外科治療　14：211—217，1986
7）森　昌造，渡辺正敏：逆流性食道炎．Medicina 20：2314—2315，1983
8）飯田　太，石坂克彦：手術後逆流性食道炎の治療．消外　10：179—184，1987