日消外会誌　21 (12)：2769～2772，1988年

胃部分憩室の1例

三豊総合病院外科，同　臨床病理*
花岡　俊仁　松原　淳　杉山　悟
白川　和豊　国方　永治　大屋　崇
後藤　有三　浜崎　美景*　川端　健二*

A CASE OF PARTIAL GASTRIC DIVERTICULA

Toshihito HANAOKA, Jun MATSUBARA, Satoru SUGIYAMA, Kazutoyo SHIRAKAWA, Eiji KUNIKATA, Takashi OHYA, Yuzoh GOTOH, Mikage HAMASAKI*and Kenji KAWABATA*
Department of Surgery, Mitoyo General Hospital
*Department of Clinical Pathology, Mitoyo General Hospital

索引用語：胃部分憩室，胃迷入膵，胃憩室

はじめに

胃の憩室は胃壁全層を有する真性憩室と，固有筋層を欠く偽憩室に大別できるが，ともに粘膜面に突出する．そのどちらにも属さず，胃壁全層を有するが粘膜面に突出せず憩室が筋層内に埋まっているものを，部分憩室または筋層内憩室と呼ぶ[1]．

胃の部分憩室は他の消化管のそれに比べて極めて少なく，1955年 Samuel[2]により初めて報告されて以来，文献上22例を見出すにすぎず，本邦では窪田ら[3]による2例の報告があるだけである．本疾患は特別な治療を要しないことから，手術により確認された例はさらに少なくわずか7例である．

しかし，Treichel ら[4]は胃透視施行1万人のうち4人，0.04%に胃部分憩室を認め，このことよりかなりの胃前庭部小憩室が見過ごされている可能性を指摘している．

今回，われわれは繰り返す十二指腸潰瘍により幽門狭窄をきたした症例に合併した胃の部分憩室を見出し，組織学的に Brunner 腺の増生した粘膜を認めたので，本疾患のみでなく本疾患と胃迷入膵の関係についても若干の考察を加えて報告する．

症　例

患者：57歳，男性．

主訴：呕吐．

既往歴：25歳の頃，胃潰瘍にて内科的治療を受けたことがある．

家族歴：特記すべきことなし．

現病歴：10年程前より胃十二指腸潰瘍を繰り返し近医で加療中であった．昭和62年2月頃より一定量以上の食物摂取で呕吐するようになったため，近医へ入院し加療を続けたが症状が改善しなかった．十二指腸潰瘍による幽門狭窄と診断され，手術の目的で5月14日当科へ紹介された．

入院時所見：体格中等度，栄養不良．眼瞼結膜に貧血や黄疸はない．頚部，胸部に異常所見はない．腹部は軽度膨満し，心窩部に軽い抵抗と圧迫による不快感がある．肝，脾，腎および腹部腫瘤は触知しない．

入院時検査成績：赤血球397×10^4/mm^3，血色素12.5 g/dl，ヘマトクリット36%，白血球6,900/mm^3，血小板25.9×10^4/mm^3，総ビリルビン0.2mg/dl，GOT 9u，GPT 6u，Cho. E. 0.65 ⊿pH，Al-p 1.8u，LDH 244u，γ-GTP 8u，総蛋白6.1mg/dl，尿蛋白(－)，尿糖(－)，また，呼吸機能および心電図に異常は認めない．

胃X線所見：圧迫像で幽門輪より約1cm口側の前庭部小弯側に円形の突出像を認める(図1a)．二重造影においても同部と思われる部分にバリウムの貯留を認める（図1b)．

胃内視鏡所見：前庭部小弯側に H_1stage の再発性潰瘍を認める．その口側に低い周提を有する陥凹性病

＜1988年9月14日受理＞別刷請求先：花岡　俊仁
〒726　府中市鵜飼町555－3　府中総合病院外科

図1a　胃X線所見：圧迫像にて円形突出像を認める．

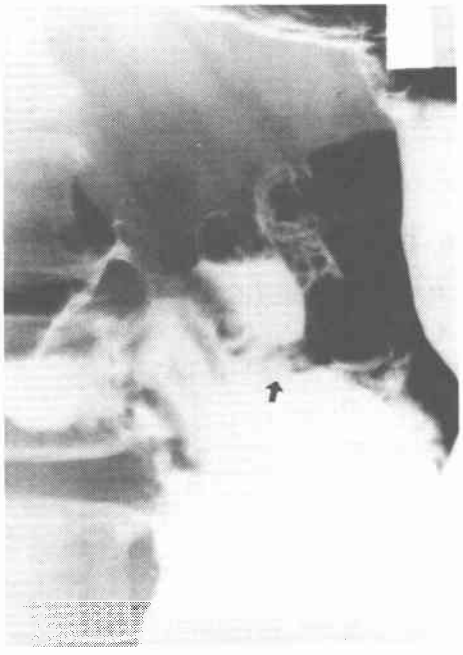

図1b　胃X線所見：二重造影像にてバリウムの貯留を認める．

変があり，周堤および陥凹ともに正常粘膜との差は認められない（図2）．

図2　胃内視鏡所見：前庭部小弯側に陥凹性病変を認める．

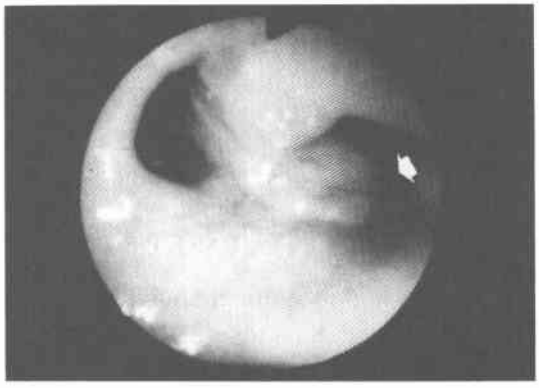

図3　摘出標本所見：幽門部小弯側に0.9cm×0.5cm×0.4cmの陥凹を認める．

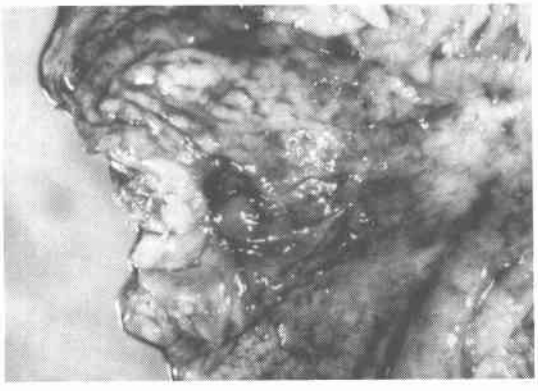

図3　シェーマ
D：憩室の位置，*：憩室開口部，Ul：潰瘍

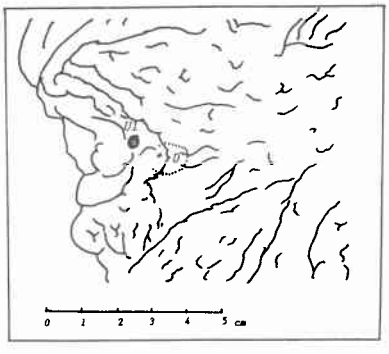

手術所見：入院後直ちに中心静脈栄養により栄養の改善を図り，昭和62年5月19日手術を施行した．潰瘍瘢痕は幽門輪より肛門側を中心に存在し，周囲の浮腫は著明であった．また，幽門輪口側小弯に存在する憩

室を検索したが，漿膜面からは発見できなかった．術式は潰瘍部を含めて2/3部分胃切除を行い，Billroth I 法にて再建した．

摘出標本所見：大弯にて開くと，幽門輪に接して粘膜の集中を伴う潰瘍があり，十二指腸にかけて全周性の狭窄が顕著であった．その潰瘍より0.5cm離れた幽門部小弯に0.9×0.5cm，深さ0.4cmの卵円形の粘膜の陥凹が存在した．辺縁は平滑で周提はほとんど目立たず，陥凹底の粘膜は色調，性状ともに周囲の正常な粘膜と変わりなかった（図3）．

病理組織所見：幽門部において組織標本上の計測で深さ約1cmの憩室状の陥凹が見られ，一部菲薄化や屈曲を示す固有筋層がこれをとり囲んで漿膜面に軽い膨隆を来たしている（図4）．憩室の内面は十二指腸型の粘膜におおわれ，すなわち杯細胞をまじえた吸収上皮細胞により被覆された絨毛構造と陰窩よりなる粘膜が見られ，陰窩の底部にはPaneth細胞を散見し，粘膜筋板の下にはBrunner腺が発達している（図5）．異所性膵組織は見出されない．憩室をとりまく固有筋層は一部菲薄化や屈曲が見られるが，全般に正常の構築が保たれ線維性瘢痕や炎症所見は認められず，十二指腸潰瘍によるTaschenbildungなどの偽憩室は除外される．

図4　組織像模式図
D：憩室，Ul：潰瘍，点描：Brunner腺分布範囲

図5　憩室をおおう粘膜の組織所見
D：憩室腔，M：絨毛をそなえた粘膜，m：粘膜筋板，Br：Brunner腺（HE染色，×40）

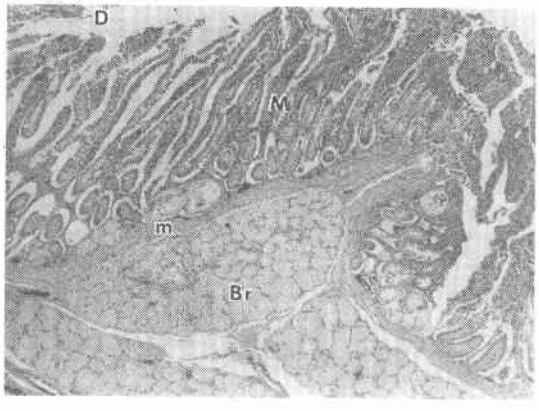

粘膜・粘膜下層は正常十二指腸のそれに比べ多少とも肥厚し構造の乱れがあるが，腫瘍性格や異型性は全く認めない．

考　察

胃の憩室の頻度は他の消化管と比べてまれであるとされ，Palmer[5]によれば0.043%でその75%が食道胃接合部より2cm下方，小弯側より3cmの胃後壁に存在するとしている．

現在まで報告された22例の部分憩室は全例胃前庭部大弯側に存在したが，本症例では胃前庭部小弯側に存在した．性別は男性14人，女性8人でやや男性に多く，年齢は21歳から72歳までで平均年齢44.8歳であった．症状としては，18例に心窩部痛，腹痛を認め，無症状のものは4例のみであった．合併病変としては，潰瘍が4例，そのうち1例と他の1例に十二指腸変形を認めた．この5例を除き，17例の胃部分憩室のうち13例に心窩部痛があったが，いわゆる消化不良症と同様の治療で十分と思われ，少なくとも不要な手術は避けなければならない．

胃の部分憩室のX線学的特徴としては，存在部位が胃前庭部大弯側にあること，辺縁明瞭な憩室の形状が体位，蠕動，圧迫により楕円形，円形，不整形と変化することである[3)4)6)7)]．

内視鏡的には，低い周提を有する陥凹底の粘膜は色調，性状とも周囲粘膜と差がなく，粘膜集中を伴わない．蠕動により，スリットの如く開口部が開閉するのを観察できる[8)]．

鑑別すべき疾患としては，穿通性潰瘍，粘膜下腫瘍，迷入膵などが問題となる．

穿通性潰瘍とは，粘膜集中の見られないこと，形状が条件により変化することにより鑑別でき，粘膜下腫瘍で小さな初期の段階から深い潰瘍を形成するとは考えにくい[9)]．

胃迷入膵は幽門前庭部に多く，粘膜下腫瘤の形をとることが多いとされているが，X線上潰瘍や憩室様形状を示す症例もみられる[10)11)]．

桜井ら[12)]の迷入膵30病変の検討において，6例が中心陥凹が大きく憩室様外観を呈しており，Palmer[5)]によれば90例の胃真性憩室のうち12例に迷入膵組織が認められている．Palmerはその中で，迷入膵と憩室の共存は不自然ではなく，ともに発生学的欠損に基づき生じたものであり，この場合幽門前庭部に発生する傾向があると述べている．また，Benner[13)]により迷入膵組織に向かって胃上皮が入り込んでゆき，胃粘膜の翻転

表1　胃部分憩室報告例

		年令・性別	症　状	合併病変	確　認
Samuel	1955				手術
Flachs ら	1965	37　男	腹痛・悪心	なし	手術
		43　男	腹痛・嘔吐	なし	なし
Rabushka ら	1968	60　女	心窩部圧迫感 胸下部鬱	なし	手術
		66　女	なし	なし	1年後再透視
Treichel ら	1976	27　男	心窩部痛	なし	内視鏡
		63　男	腹痛・体重減少	潰瘍	手術
		31　男	腹痛・胸やけ	十二指腸潰瘍 部分憩室2ヵ所	内視鏡・手術
		24　女	腹痛	なし	内視鏡
Perek	1977	37　女	腹痛・嘔吐・体重減少	十二指腸変形 部分憩室2ヵ所	内視鏡・手術
窪田ら	1979	54　男	なし	なし	内視鏡
		44　男	なし	なし	内視鏡
Treugut ら	1980	25　女	なし	なし	内視鏡・手術
Cockrell ら	1984	72　女	心窩部不快感	なし	内視鏡
		65　男	腹痛	なし	なし
		21　男	心窩部痛	十二指腸潰瘍	2年後再透視
Dickinson ら	1986	42　男	心窩部痛・胸やけ	なし	内視鏡
		45　男	心窩部痛	なし	内視鏡
		38　女	心窩部痛・嘔吐	なし	内視鏡
		47　男	心窩部痛・悪心	なし	内視鏡
		32　男	心窩部痛	なし	なし
		55　女	心窩部痛	なし	なし
花岡ら	1987	57　男	嘔吐・心窩部不快感	胃十二指腸潰瘍 幽門狭窄	内視鏡・手術

(Cockrell[8]より一部改変追加)

を起こして憩室を形成する可能性が示唆されている[10]．何らかの機転が働き，粘膜の翻転が筋層内にとどまり漿膜面に影響を与えない場合に，部分憩室として観察されるのかもしれない．

胃部分憩室および胃迷入膵ともに，特異的な症状がなく，迷入膵組織の生検診断の困難なことより[12)14)]，組織学的検索がなされる機会は少ないが，部分憩室の発生メカニズムおよび迷入膵組織との関連について，今後さらに検討する必要がある．

おわりに

十二指腸潰瘍による幽門狭窄に合併した胃の部分憩室について報告し，若干の考察を加えた．

文　献

1) Herrera AF: Diverticula of the stomach. Edited by Bockus HL. Gastroenterology. Vol. 1. Saunders, Philadelphia, 1974, p1093—1094
2) Samuel E: Gastric diverticula. Br J Radiol 28: 574—578, 1955
3) 窪田由紀，宮谷博久，松井　修ほか：胃の部分憩室について．臨放線　24: 961—964, 1979
4) Treichel J, Gerstenberg E, Palme G et al: Diagnosis of partial gastric diverticula. Radiology 119: 13—18, 1976
5) Palmer E: Gastric diverticula. Int Abstract Surg 92: 417—428, 1951
6) Flachs K, Stelman HH, Matsumoto PJ: Partial gastric diverticula. AJR 94: 339—342, 1965
7) Rabushka SE, Melamed M, Melamed JL: Unusual gastric diverticula, report of two cases. Radiology 90: 1006—1008, 1968
8) Cockrell CH, Cho SH, Messmer JM: Intramural gastric diverticula, a report of three cases. Br J Radiol 57: 285—288, 1984
9) Dickinson RJ, Freeman AH: Partial gastric diverticula, radiological and endoscopic features in six patients. Gut 27: 954—957, 1986
10) 増田久之，井上修一，荒川弘道ほか：憩室様突出像を示した胃迷入膵の1例．胃と腸　10: 1227—1232, 1975
11) Stone DD, Riddervold HO, Keats TE: An unusual case of aberrant pancreas in the stomach. AJR 113: 125—128, 1971
12) 桜井　剛，岩下明徳，遠域寺宗知：胃壁内迷入膵の臨床病理学的観察．日消病会誌　80: 2249—2255, 1983
13) Benner WH: Diagnostic morphology of aberrant pancreas of the stomach. Surgery 29: 170—180, 1951
14) 北　陸平，中村積方，松島康博ほか：迷入膵の臨床病理学的検討．消外　6: 1507—1512, 1983
15) Perek M: Partial gastric diverticula. Pol Przegl Radiol 41: 371—372, 1977
16) Treugut H, Olsson SA: Intramural stomach diverticula. Fortschr Roentgenostr 133: 327—328, 1980