日消外会誌　21（12）：2773～2776，1988年

原発性十二指腸球部癌の3例

杏林大学第2外科
鈴木　昇　鍋谷　欣市　花岡　建夫　中田　芳孝
小口　晋平　小林　義氾　関原　正

THREE CASES OF PRIMARY DUODENAL BULBAR CANCER

Noboru SUZUKI, Kin-ichi NABEYA, Tateo HANAOKA, Yoshitaka NAKATA, Simpei OGUCHI, Yoshihiro KOBAYASHI and Tadashi SEKIHARA
Second Department of Surgery, Kyorin University School of Medicine

索引用語：原発性十二指腸球部癌，早期十二指腸癌

I. はじめに

十二指腸癌は比較的まれな疾患[1)~4)]であり，多くは発見時すでに進行癌の場合が多い，当教室で昭和52年1月から昭和62年12月までに経験した十二指腸癌症例数は13例であり，発生部位は乳頭上部3例，傍乳頭部9例，乳頭下部1例であった．今回，十二指腸乳頭上部の3症例（球部早期癌2例，球部進行癌1例）について報告する．

II. 症　例

症例1：72歳，男性．

主訴：易疲労感，食欲不振．

現病歴：昭和59年より近医にて十二指腸球部ポリープの診断を受け，大きさの変化なく経過観察を受けていた．昭和62年4月頃より易疲労感，食欲不振が増強し，出血性十二指腸球部ポリープの診断で紹介入院となった．

入院時現症：眼瞼結膜は高度貧血を呈していた．腹部は平坦軟で圧痛なく，腫瘤も触知しなかった．

上部消化管検査：透視にて十二指腸球部後壁に母指頭大，表面凹凸不整の腫瘤を認めた．内視鏡検査では，同部に易出血性の柔らかい表面粗大顆粒状の山田IV型腫瘤を認めた（図1A，B）．生検診断にてGroup IVであった．

手術所見：上腹部正中切開にて開腹し，幽門輪前壁側を切開すると，十二指腸球部後壁に母指頭大で有茎性，多房性の易出血性腫瘤を認めた．幽門輪より3cm離れた部位で十二指腸を切離し，胃亜全摘術を施行し

＜1988年9月14日受理＞別刷請求先：鈴木　昇
〒181　三鷹市新川6－20－2　杏林大学医学部第2外科

図1　A．低緊張性十二指腸造影像：球部後壁に母指頭大腫瘤を認める（矢印）．B．十二指腸内視鏡像：同部位に易出血性の腫瘤を認める．

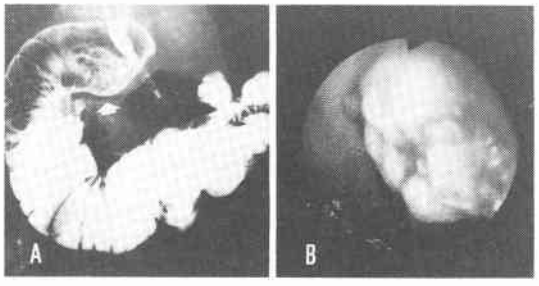

Billroth I法で再建した．

切除標本肉眼所見：十二指腸球部後壁の腫瘤は，大きさ19×16×16mm，山田IV型腫瘤であった（図2A）．

病理組織学的所見：腫瘤のほとんどは，腺腫であったが，極く一部の粘膜上皮内に高分化型の腺癌を認めた（図2B，C）．胃癌取り扱い規約[5)]に従うと，m癌でリンパ節転移，lyおよびvは陰性であった．

術後9カ月を経た現在，患者は健在であり，再発の徴候は認められない．

症例2：62歳，男性．

主訴：胸部灼熱感．

既往歴：53歳，他院にて胃噴門部早期癌のため噴門部切除術．61歳，胆嚢内結石にて胆嚢摘出術．

現病歴：9年前の噴門部切除によると思われる胸部灼熱感のために，上部消化管透視を受け，十二指腸球部後壁に表面平滑な小指頭大の腫瘤陰影を発見された．内視鏡検査で同部に表面平滑な山田III型腫瘤を認めた（図3A，B）．生検診断では乳頭状腺癌であった．

図2　A．切除標本：十二指腸球部後壁に，表面凹凸不整な山田IV型腫瘤を認める．B．腺腫組織像：腺腫（Group III）を認める．（HE染色，×200）C．癌組織像：高分化型腺癌を認める．（HE染色，×200）

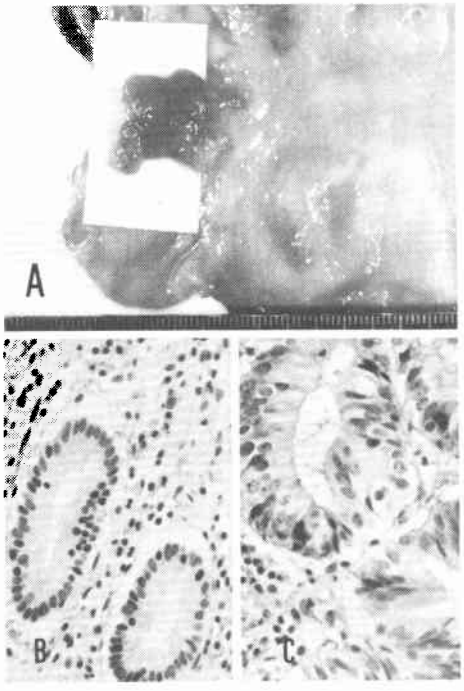

図3　A．胃，十二指腸造影像：球部後壁小弯側に，小指頭大腫瘤を認める（矢印）．B．十二指腸内視鏡像：同部位に表面平滑な腫瘤を認める．

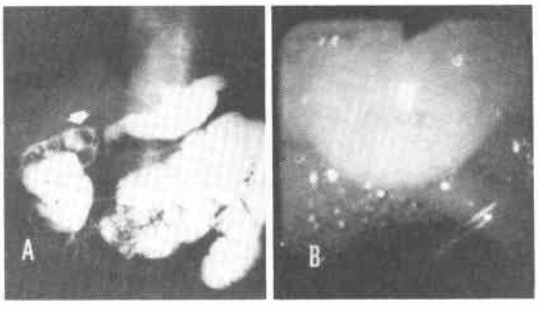

手術所見：上腹部正中切開にて開腹し，十二指腸球部前壁を切開すると，後壁に表面平滑で周囲粘膜と同色調の腫瘤を認めた．十二指腸球部を含め幽門部切除術を施行し，Roux-en-Y法で再建した．

切除標本肉眼所見：腫瘤は球部後壁小弯寄りの10×15×10mm，山田III型腫瘤であった．表面平滑で潰瘍やビランもなく，肉眼的には悪性を示唆する所見は認めなかった（**図4A**）．

図4　A．切除標本：十二指腸球部後壁に，表面平滑な山田III型腫瘤を認める（矢印）．B．病理組織像：高分化型腺癌を認める．（HE染色，×200）

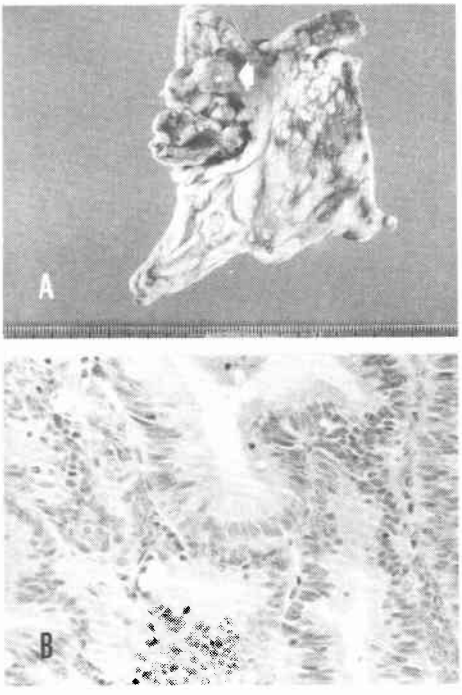

病理組織学的所見：腫瘤はすべてが乳頭状高分化型腺癌で，腺腫部位は認められなかった（**図4B**）．深達度は粘膜下層までで，リンパ節転移，vは陰性であったが，lyは陽性であり，異時性の胃十二指腸重複癌であった．

術後6年，患者は健在である．

症例3：73歳，女性．

主訴：嚥下困難．

家族歴：兄，胃癌にて死亡．

現病歴：固形物のつかえ感があり，近医を受診し食道浸潤を伴う胃噴門部癌の診断にて紹介入院となった．

入院時現症：Virchowリンパ節に転移を認めたが，腹部腫瘤は触知しなかった．

上部消化管検査：透視にて胃噴門部にBorrmann 3型の腫瘤があり，食道浸潤による食道狭窄を伴っていた．十二指腸球部には大きさ4.5cmの陰影欠損を認めた．内視鏡検査で，門歯列より38cm右側に腫瘤があり，同部の生検診断で胃の未分化癌を強く疑った．胃内観察は食道狭窄のため不可能であった．

手術所見：手術時十二指腸球部にも鶏卵大の腫瘤があり，十二指腸球部を含めた胃全摘および脾摘出術を

施行した．リンパ節転移を腹部大動脈および腹腔動脈周囲に広範に認め，絶対非治癒切除例に終わった．

切除標本肉眼所見：噴門部には，大きさ65×75mmのBorrmann 3型胃癌を，十二指腸球部後壁には，大きさ50×25×20mmのBorrmann 1型様の腫瘤を認めた（図5A）．

病理組織学的所見：十二指腸球部腫瘤は乳頭状高分化型の腺癌であり，腺腫部位は認めずs_1，n_0，ly(＋)，v(－)であった．胃噴門部癌は未分化癌でs_2，n_4，ly(＋＋)，v(＋)であり，同時性胃十二指腸重複癌であった（図5B，C）．

術後2か月で死亡した．

III．考　　察

原発性十二指腸癌の報告は，近年増加傾向にあるが，現在なお比較的まれな疾患である．その発生頻度はKleinermanら[1]によると，483，695例の剖検中167例，Mateerら[2]の報告では，176,000例の剖検中6例である．また，原発性十二指腸癌が小腸癌の中で占める頻度は，28～56%と報告されている[3)4)]．

原発性十二指腸癌の中でも，早期十二指腸癌の報告例は極めて少ない．その理由として，佐竹ら[6]は，早期十二指腸癌は，特有の臨床症状を示さず，検診やスクリーニング検査で多くが発見され，臨床症状が出現したときには，進行癌になっている場合が多いと述べている．また，十二指腸癌は急速に深部へ浸潤増殖し，

図5　A．切除標本：球部に進行十二指腸癌，噴門部に進行胃癌を認める．B．十二指腸組織像：高分化型腺癌を認める（HE染色，×200）C．胃組織像：未分化癌を認める．（HE染色，×200）

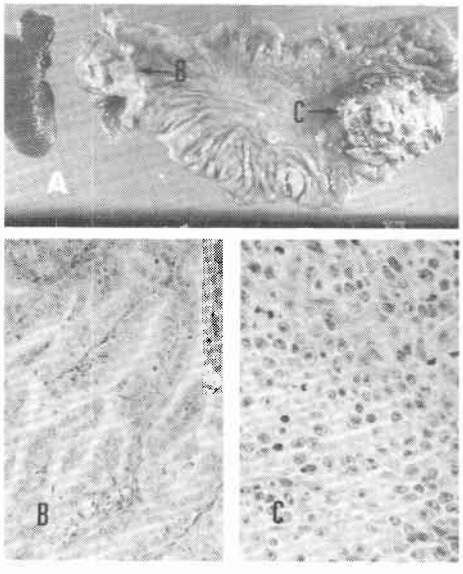

漿膜を越えて腹膜播種をきたす傾向が強いともいわれる[7)8)]．早期十二指腸癌の報告例は，本邦では1968年吉谷ら[9]の報告が最初とされ，1986年までに52例認められた．今回，本症例2例を加えた54例について検討を加えた．

早期十二指腸癌54例の発生部位は，球部が33例（61%），下行部（乳頭部を除く）17例（31%），水平部2例（4%），上行部1例（2%）．および重複十二指腸内の1例（2%）であり，球部が最多であった．原発性十二指腸癌全体では，十二指腸傍乳頭部癌の頻度が約60%を占める[1)2)]のと対象的であった．今回，早期十二指腸癌では乳頭部癌を除いたため，球部癌が高頻度となったが，検診やスクリーニング検査での上部消化管透視および内視鏡検査が十二指腸球部までの観察にとどまることが多いこと，また十二指腸傍乳頭部進行癌では，膵管および胆管粘膜由来の癌が含まれることも一因と思われた．

肉眼形態では，隆起型が51例，陥凹型が3例であり，隆起型が多く大腸早期癌と類似していた．この隆起型を山田分類でみると，山田IIIおよびIV型が38例，II型1例，1型7例，分類不能5例であった．隆起型早期十二指腸癌では，有茎性の山田IIIおよびIV型が分類不能を除くと83%と高頻度であった．

隆起型で表面性状の記載のあった46例をみると，villous様，カリフラワー状，結節状など表面不整な症例が43例（93%）を占めていた．他方，症例2と同様に表面平滑，潰瘍やビランも存在しない症例が2例[5)9)]認められた．中山ら[10]は，悪性化が進むにつれて表面性状が顆粒状，分葉状となると述べており，この結果と良く一致していた．しかし，症例2を含め，表面平滑な症例が3例認めたことは，診断にあたっては，十分な注意が必要と思われた．

内視鏡的生検診断の記載のあった早期十二指腸癌45例中，悪性病変（Group IV，V）と診断できた症例は29例（64%）と低値であった．

隆起型51例の内，腺腫内癌症例は26例と半数に認められた．その中で生検が施行された24例のうち，悪性と診断された症例は11例（46%）にすぎなかった．悪性病変と診断できなかった13例の診断名は腺腫9例，Group III 3例，Group II 2例であった．小さな生検組織では腫瘍全体を反映せず，内視鏡的ポリペクトミーを行い腫瘍全体を調べる必要があると考えられた．

一方，腺腫内癌の記載がない隆起型25例で生検が施行された19例では，16例（84%）が悪性と診断されていた．悪性と診断できなかった3例は，腺腫1例，

Group III 1例，良性との記載1例であるが，佐竹ら[6]は生検部位による問題以外に，早期十二指腸癌では，高分化型腺癌と腺腫との判定が困難な場合があると述べている．

早期十二指腸癌の術式をみると，膵頭十二指腸切除術11例，胃切除術19例，十二指腸部分切除術5例，外科的ポリペクトミー術9例，内視鏡的ポリペクトミー術4例[12)~15)]，その他，詳細不明6例であった．内視鏡的ポリペクトミー術が施行された部位は球部2例，下行部（乳頭上部）2例であった．下行部2例のうち1例は深達度がsmのため，他方はリンパ管侵襲が陽性のため，十二指腸楔状切除を再度施行されていた．永富ら[12)]は内視鏡的ポリペクトミー術施行時，切除した病巣が肛門側に落ちて回収できなくなることを防ぐために，バルーンカテーテルを使用し確実に回収していた．

深達度の記載のある50例をみると，隆起型47例ではm癌が24例，sm癌が23例であり，隆起型でのm癌の頻度は51%と半数を占めていた．一方，陥凹型の3例はすべてsm癌であった．

内視鏡的ポリペクトミー術可能な山田IIIおよびIV型38例の深達度は，m癌17例，sm癌20例，記載なし1例であり，m癌の頻度は45%であった．

m癌およびsm癌におけるリンパ節転移をみると，m癌では1例もなく，sm癌では森ら[16)]が報告した1例にのみに認めた．

大島ら[17)]は予後について追跡調査をし，深達度smまでにとどまる早期十二指腸癌の予後は非常に良好であり，再発死亡は1例のみと報告している．

早期十二指腸癌の治療法については，症例数も少なく一定していなかった．しかし，今回の検討で癌浸潤が粘膜上皮内にとどまる早期十二指腸癌は，全症例リンパ節転移を認めず，予後も良好であった．現段階では，これらから判断すると，診断と治療を兼ね備えた内視鏡的ポリペクトミー術を積極的に施行し，粘膜上皮内にとどまるm癌でly（－），v（－）であれば，内視鏡的ポリペクトミー術のみで，その後厳重な経過観察を行うのが最良と思われた．しかし，sm癌ではリンパ節転移および再発死亡例が認められるため，開腹切除術が必要と思われた．

IV．まとめ

原発性十二指腸球部癌の3例（早期癌2例，進行癌1例）を報告し，原発性早期十二指腸癌の本邦報告例52例について若干の文献的考察を加えた．

本論文の要旨は第32回日本消化器外科学会総会（東京，1988年）にて発表した．

なお，病理学的検索にあたり種々の御指示を頂いた．杏林大学病理学教室，赤井契一郎教授に深謝します．

文　献

1) Kleinerman J, Yardumian K, Tamaki HT: Primary carcinoma of duodenum. Ann Intern Med 32：451—465, 1950
2) Mateer JG, Hartman FW: Primary carcinoma of the duodenum. Clinical and pathological aspects, with differential diagnosis. JAMA 99：1853—1859, 1932
3) 佐藤寿雄，木村俊一，佐久間晃ほか：十二指腸悪性腫瘍について．外科　32：281—287, 1970
4) 梶谷　鐶，久野敬二郎，西　満正：十二指腸ことに空腸弯曲部までの癌．木本誠二監修．現代外科学大系．第35巻．東京，中山書店，1971, p314—321
5) 胃癌研究会編：胃癌取り扱い規約．第11版．東京，金原出版，1985
6) 佐竹　弘，直木正雄，雨森正洋ほか：早期十二指腸癌の1例—特に本邦報告例の臨床病理学的検討—．Gastroenterol Endosc 28：1610—1618, 1986
7) 三戸康郎，土屋定敏，寺岡広昭ほか：早期十二指腸癌—症例報告および文献的考察—．胃と腸　7：1377—1383, 1972
8) 三宅　勝，沢江義郎，石橋大海ほか：原発性早期十二指腸球部癌の1例．胃と腸　12：813—817, 1977
9) 吉谷和男，高橋秀夫，吉利晃治ほか：十二指腸球部早期癌の1例．Gastroenterol Endosc 10：232—235, 1968
10) 辰巳駿一，山田英明，三谷栄時ほか：腸嚢胞と併存した原発性早期十二指腸癌の1症例．胃と腸　10：469—475, 1975
11) 山中貴世，山道　昇，小西二三男：十二指腸腺腫の臨床病理学的検討．Gastroenterol Endosc 29：3070—3079, 1987
12) 永富裕二，河村　奨，浅上文雄ほか：十二指腸下行部の早期癌の1例．Gastroenterol Endosc 24：1039—1101, 1982
13) 由村俊二，斉藤　満，古谷晴茂ほか：内視鏡的ポリペクトミーを施行した山田IV型十二指腸球部早期癌の1例．Gastroenterol Endosc 27：2346—2351, 1985
14) 鳥枝道雄，守田信義，平岡　博ほか：原発性十二指腸癌の3例．日消外会誌　16：1996—1999, 1983
15) 栗津隆一，松野淳美，飯田吉隆ほか：内視鏡的ポリペクトミーにて治療可能であった早期十二指腸癌の1例．Gastroenterol Endosc 27：616, 1985
16) 森　敏宏，後藤裕己，鈴木祐一ほか：早期十二指腸癌の1例．消外　7：483—486, 1984
17) 大島　厚，荻原智信，小島正夫ほか：深達度smの十二指腸癌の1例．臨外　41：1831—1836, 1986