日消外会誌　21（12）：2777～2780，1988年

門脈圧亢進症を伴った小網の動静脈奇形の1例

信州大学第2外科，同　臨床検査医学[1]，東口病院[2]
堀米　直人　　梶川　昌二　　飯田　　太
太田　浩良[1]　永井　規敬[2]

A CASE OF ARTERIOVENOUS MALFORMATION OF THE LESSER OMENTUM WITH PORTAL HYPERTENSION

Naoto HORIGOME, Shoji KAJIKAWA, Futoshi IIDA, Hiroyoshi OOTA[1] and Noriyoshi NAGAI[2]
The Second Department of Surgery, The Department of Laboratory Medicine[1], Shinshu University School of Medicine, Higashiguchi Hospital[2]

索引用語：動静脈奇形，門脈圧亢進症

血管造影の進歩にともない，従来比較的まれと考えられていた消化管の動静脈奇形（arteriovenous malformation 以下 AVM と略す）が発見される機会が増加し，消化管出血の原因として重要な疾患であることが認識されつつある[1]．今回，消化管出血を主訴として来院し，諸検査の結果，小網に巨大な AVM が存在することが判明し，切除を施行した1例を経験したので報告する．

症　例

症例：38歳，男性．

主訴：吐血，下血．

家族歴：特記すべきことなし．

既往歴：10歳，左膝蓋骨々折にて治療をうけた．19歳，左外鼡径ヘルニアの手術をうけたが，輪血歴や腹部打撲の経験はない．

現病歴：約5年前から胃潰瘍の治療をうけていたが軽快しないため，昭和60年1月他医で手術をうけた．その際，胃前壁から脾門部にかけて拍動を伴う巨大な血管腫を認めたため，脾摘のみ行った．その後，吐血，下血が頻回にみられるようになり，内視鏡では中部食道から胃，十二指腸球部までの静脈瘤が観察され，十二指腸の静脈瘤からの出血がみられた．内視鏡的硬化療法で一旦は止血したが，大量出血をくり返すため治療目的で昭和61年5月21日当科に入院した．

＜1988年9月14日受理＞別刷請求先：堀米　直人
〒390　松本市旭3－1－1　信州大学医学部第2外科

入院時現症：身長150cm，体重54kg，眼瞼結膜に貧血を認めたが眼球強膜に黄疸はなかった．胸部に異常所見はなく，腹部ではL字型切開瘢痕を認めたが，血管怒張や血管雑音はなかった．

入院時検査所見：赤血球242×10^4/mm^3，Ht 21.3%，Hb 7.3g/dl と高度の貧血を認め，血清総蛋白5.1g/dl，ICGR 15′ 19%の他は正常範囲内であった．

内視鏡所見：図1のごとく中部食道から胃十二指腸にかけて，全周性で食道静脈瘤内視鏡所見記載基準で，CB R-C sign（＋），F_2の静脈瘤が認められた．

Computed tomography（CT）検査所見：図2のごとく胃前壁，椎骨前面から傍脊柱にかけて巨大な血管

図1　上部消化管内視鏡所見．左：胃前庭部の静脈瘤（F_2，Cb，RC＋）．右：十二指腸第二部の静脈瘤（F_2，Cb，RC＋）

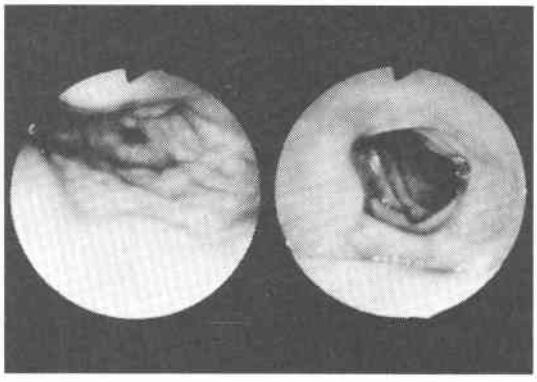

図2　CT検査．上：傍脊椎や食道周囲に巨大血管が見られる．下：左肺靱帯内に拡張した血管が見られる．

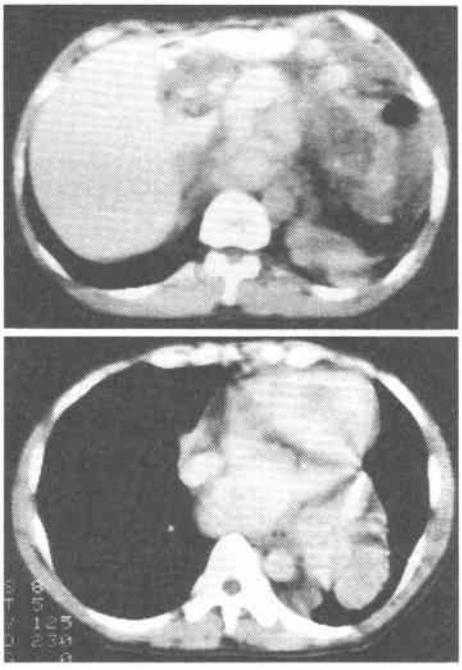

がみられ，これらは食道静脈瘤や傍食道静脈瘤として上行し，後縦隔から左肺間膜の中でpoolingを形成して奇静脈へ流出していた．

血管造影所見：腹腔動脈造影では，図3のごとく胃体中部小弯から小網にかけて，左胃動脈，右胃動脈，脾動脈の3本の動脈を流入血管とした超手拳大の異常血管が認められた．門脈は造影されず，血流は十二指腸や胃の静脈瘤から食道静脈瘤や傍食道静脈瘤を経て，後縦隔内で巨大なpoolingを形成し，奇静へ排出されていた．門脈造影でも肝内門脈は造影されず，門脈血流は拡張した左胃静脈から食道静脈瘤へと排出されていた（図4）．

以上より，胃体中部前壁から小網に発生したAVMで，門脈閉塞症を合併するため門脈圧亢進症状を呈していると判断し，手術を施行した．

手術所見：術中門脈圧測定で門脈圧は19cmH_2Oであった．大きさ約15×10cmの弾性硬，表面粗大結節性，拍動を触れる腫瘤が胃体部小弯から小網かけて存在し，肝左葉や横行結腸と強固に癒着していた．また，大網内には肝門部へ走る無数の蔓状の細静脈が観察され，いわゆるcavernous transformationがみられた．

図3　腹腔動脈造影．左胃動脈，右胃動脈，脾動脈から血流をうける異常血管網が胃小弯にみられ（上），動脈相早期から巨大静脈を介して，食道静脈瘤や椎骨周囲の血管へ排出される（下）．

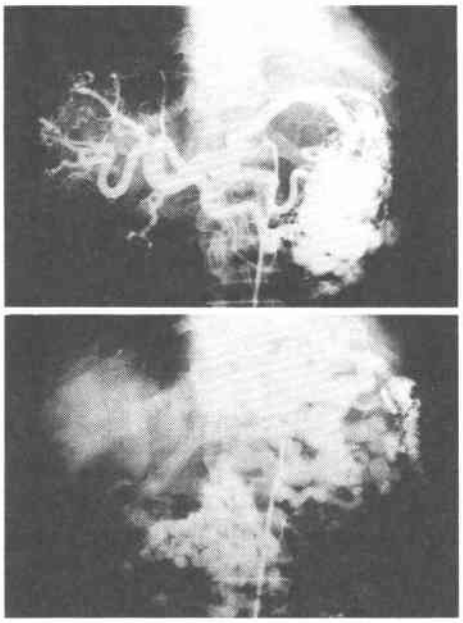

図4　門脈造影．門脈は肝門部で閉塞し，門脈血流は左胃静脈を経て後腹膜から食道静脈瘤へ流出する．

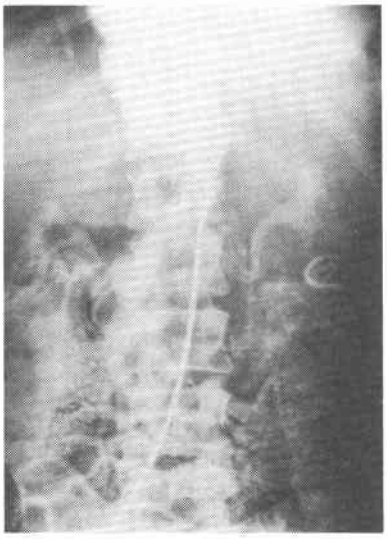

AVMの境界は不明瞭で，流入動脈が確認できないため，腫瘤をできるだけ広範に切除し，胃切除後，Billroth II胃空腸吻合術を施行した．出血量5,900ml，手術時間11時間20分であった．

図5　切除標本．9×12×4cmの赤褐色，充実性の腫瘤，割面には大小無数の血管が見られる．

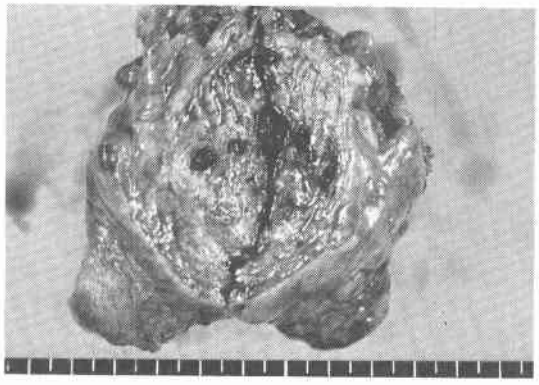

図6　腫瘤病理所見．(左)動静脈の併走，中小静脈の動脈化がみられる．切除胃病理所見．(右)胃壁静脈には内腔の拡張．壁の肥厚が著明であった．左：HE, ×11，右 HE, ×16

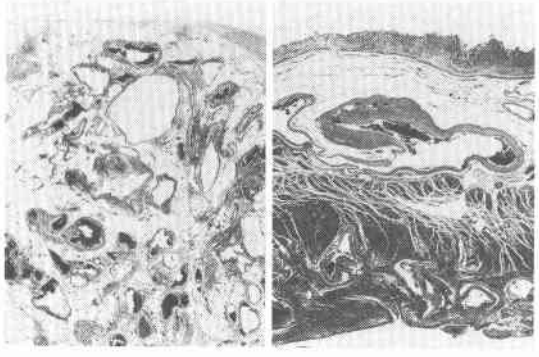

摘出標本肉眼所見：図5のごとく，9×12×4cm，赤褐色充実性で，割面には凝血塊を入れた大小無数の血管がみられた．

病理組織学的所見：図6のごとく中等大の動脈と静脈の不規則な増生が認められ，静脈の内膜は肥厚し，あたかも細動脈のごとき像を示している．一部には capillary hemangioma や cavernous hemangioma を思わせる像もみられ，血管造影所見と合わせ AVM と診断された．また，切除胃には怒張した静脈が多数みられ，これは AVM の血流の排出路に相当する所見と考えられた．

術後経過：術後は出血もなく順調な経過をとった．後術26日目に行った血管造影では，図7のごとく AVM の流入動脈はすべて根部で遮断され，AVM もほぼ完全に切除されていた．術後1年経過時には食道，胃静脈瘤は著明に改善し，再出血はみられていない．

図7　術後腹腔動脈造影．左胃動脈，右胃動脈，脾動脈は根部で切断され，腫瘍血管は造影されない．

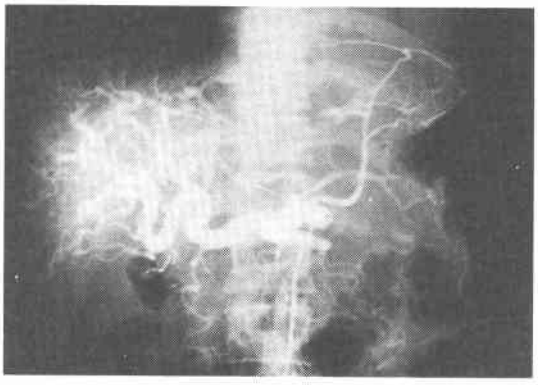

考　察

消化管の異常動静脈交通を伴う病変は，種々の名称でよばれ分類されてきた[2]．中でも AVM は消化管出血の重要な成因の1つと考えられ，数百例の報告がなされている[3]．

1972年 Moore ら[4]は自験例17例を検討して AVM を3型に分類した．すなわち，type 1は高齢者にみられ弧立性で右結腸に限局し，type 2は先天性で若年者に多く，病変は大きく広範囲におよぶもの，type 3は消化管以外の臓器にも多発するもので，punctate angiomas である．最近の報告は Moore の分類に従ったものが多いが，小山ら[5]は自験例および文献報告例を検討し，臨床所見のみならず病態および血行動態を加味した新しい分類の必要性を主張している．一方，病理学的立場からは，Enzinger ら[6]は血管奇形を arteriovenous hemangioma と総称し，消化管原発の AVM は体の深部に好発し，動静脈間の短絡を伴うものの1つと考えている．

消化管原発 AVM の症状は，吐血，下血，消化管出血，貧血，食道静脈瘤，心悸亢進や腹痛などであり[3)4)8]，腹部血管雑音や拍動を触れる場合もあるが，本症例は消化管出血で発見された．検査所見では，病変部が小さく内視鏡検査や消化管造影検査では異常所見を認めないこともあるが，時にはびらんや小隆起性病変として認められる場合もある[3]．いずれにしても診断には異常血管の存在を証明することが大切である．消化管原発 AVM は門脈圧亢進症を通常は伴わず，本例でみられたような食道静脈瘤の合併はむしろまれである[7]．しかし，巨大な AVM では門脈血流量が著しく増

加し，肝の門脈循環流量に対する処理能力を上回る場合には門脈圧亢進症をきたし，食道静脈瘤の発生をみることもあるとされている[4]．

本症例は若年者の小網を中心に発生した巨大なAVMであり，発生部位を除外すればMooreのtype 2に相当する．流入血管は左胃動脈，右胃動脈，脾動脈の3動脈であるため，血流量が多く，肝外門脈の完全閉塞も伴っていたため，門脈圧亢進症状が顕著にあらわれたものと考えられる．本症例の肝外門脈閉塞の原因は，他医で行われた脾摘術とその後の凝固能亢進状態の可能性が考えられた．増加した門脈血の一部は，cavernous transformationを介して肝内へ流入するが，大部分は左胃静脈から食道ないし傍食道静脈瘤を経て奇静脈へ流出した．その過程で左肺間膜内にも側副血行路が形成されたものと考えられる．Moult[8]によれば，門脈圧亢進症患者のうちで，肺間膜内に側副血行路を認めるものは5％以下で，側副血流量がとくに多い場合に現れやすい所見とされている．

治療はAVMの切除が一般的な治療法であるが，経カテーテル的栓塞術[1]や，レーザー凝固法を用いたという報告もある．本症例は，造影上8×12cmと巨大であり，静脈瘤が十二指腸，胃，食道におよび，十二指腸静脈瘤からは頻回の出血があり，AVMの切除だけでなく静脈瘤の郭清も必要であった．しかし，AVMは周囲臓器と強固に癒着し，境界不明で，大網内にはcavernous transformationが認められたため，AVMを完全に切除することは不可能であった．可及的広範囲のAVM切除と胃切除を行いBillroth II法による胃空腸吻合術を施行したが，結果的にはAVMはほぼ完全に切除され，内視鏡検査でも静脈瘤は著明に改善していた．

まとめ

十二指腸静脈瘤の破裂出血を主訴とし，著明な門脈圧亢進症状を呈した小網原発の巨大AVMの1切除例を報告した．本症例はMooreのtype 2のAVMでシャント血流量が多く，肝外門脈閉塞も合併したため門脈圧亢進症状を呈していた．AVMの広範囲切除と胃切除Billroth II法胃空腸吻合術により根治せしめ，術後1年3カ月の現在，門脈圧亢進症状は著明に改善し，静脈瘤の破裂出血をみていない．

本論文の要旨は第30回日本消化器外科学会総会において発表した．

文　献

1) 草野正一，小林　剛，真玉寿美生ほか：血管造影による消化管出血の診断と治療．胃と腸　15：739—750，1980
2) Malan E, Puglionisi A: Congenital angiodysplasis of the extremities. J Cardiovasc Surg 5：87—130，1964
3) 小山和行，林　三進，木暮　喬ほか：腸間膜動脈における異常動静脈交通について—Angiodysplasiaの1例報告と文献的考察—．日医放線会誌　40：835—844，1980
4) Moore JD, Thompson WT, Appelman HD et al: Arteriovenous malformations of the gastrointestinal tract. Arch Surg 111：381—389，1976
5) 小山和行，林　三進：消化管における異常動静脈交通の考え方とわが国における文献的検討．医のあゆみ　122：89—97，1982
6) Enzinger FM, Weiss SW: Soft tissue tumor. CV Mosby company, St. Louis, 1983, p397—421
7) Shulman RJ, Holmes R, Ferry GD et al: Splanchnic bed vascular malformations and the development of portal hypertension. J Pediatr Surg 21：355—357，1986
8) Moult PJA, Waite DW, Dick R: Posterior mediastinal venous masses in patients with portal hypertension. Gut 16：57—61，1975