日消外会誌　21（12）：2781～2784，1988年

区域性閉塞性化膿性胆管炎を併発した肝門部胆管癌の1治験例

名古屋大学医学部第1外科
堀　明洋　二村　雄次　早川　直和
神谷　順一　久保田　仁　塩野谷恵彦

A CASE OF BILE DUCT CARCINOMA AT THE HEPATIC HILUS WITH SEGMENTAL OBSTRUCTIVE SUPPRATIVE CHOLANGITIS

Akihiro HORI, Yuji NIMURA, Naokazu HAYAKAWA, Junichi KAMIYA, Hitoshi KUBOTA and Shigehiko SHIONOYA
First Department of Surgery, Nagoya University School of Medicine

索引用語：肝門部胆管癌，区域性閉塞性化膿性胆管炎，経皮経肝胆道ドレナージ

1. はじめに

肝門部胆管癌では複数の区域胆管枝が分断されそれぞれの胆管枝に胆管炎を発症することがある．胆管炎の治療は可及的すみやかな経皮経肝胆道ドレナージ（percutaneous transhepatic biliary drainage 以下PTBD）である[1]．しかし，肝門部胆管癌症例ではPTBDにより適切な胆汁ドレナージが得られない場合もある．われわれは準緊急的に拡大肝左葉切除胆管切除を施行し，区域性閉塞性化膿性胆管炎と胆管癌を根治させることができた症例を経験したので報告する．

2. 症　例

患者：57歳，男性．

主訴：黄疸．

既往歴：20歳，肺結核症．

家族歴：特記すべきものなし．

現病歴：昭和61年4月，眼球強膜の黄染を指摘され某院に入院した．腹部超音波検査で肝内胆管の拡張がみられた．経皮経肝胆道造影が施行され肝門部胆管癌と診断された．減黄のため右前枝および左外側前枝にPTBDが施行され当院へ転院となった．

経皮経肝胆道造影所見：PTBDチューブからの造影では，肝門部で左右肝管・総肝管は不整狭窄像を示していた．右前枝は右肝管合流部で狭窄し，右後枝の造影は不良であった．また左内側枝・左外側前枝・後枝は左肝管流入部で狭窄していた（図1）．

＜1988年9月14日受理＞別刷請求先：堀　明洋
〒466　名古屋市昭和区鶴舞町65　名古屋大学医学部第1外科

図1　PTBD造影像
右前枝・左外側前枝にPTBD施行後の造影．肝門部で左右肝管・総肝管は不整狭窄像を呈していた．

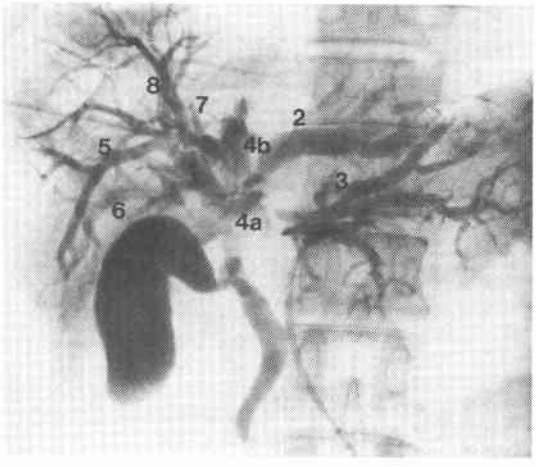

腹部血管造影所見：腹腔動脈造影では左肝動脈は狭窄し，内側枝にはencasementがみられた．経皮経肝門脈造影では左門脈は根部で硬化不整狭窄像を呈し，左内側門脈枝は造影されなかった．

入院後の経過：入院時5.4mg/dlであった血清ビリルビン値はPTBD施行3週間で1.3mg/dlに減黄された．減黄は順調であり肝機能も良好であったが，37.5℃の発熱が続き白血球数も15,000/mm³と増加していた．

胆汁ドレナージ不良肝区域に発生した区域性閉塞性化膿性胆管炎と考えPTBDチューブ造影を施行した．右後枝は造影されず，また左外側後枝も拡張が高度と

なっていた．右後枝にPTBDを行った．右後枝は完全に閉塞されていた(図2)．ドレナージされた胆汁は白色混濁し，細菌学的検査で緑膿菌が検出された．

右後枝へのPTBD後も38℃以上の高熱が続いたため，ドレナージ不良な左外側後枝にPTBDを施行した．混濁した濃緑色の胆汁がドレナージされ，細菌学的検査で緑膿菌が検出された．右前枝，右後枝，左外側前枝，左外側後枝の4本のPTBDにより37℃に解熱した（図3）．

図2　右後枝PTBD像
右後枝は完全閉塞されていた．左外側前枝からの造影で拡張した左内側枝（4a, 4b）が造影されている．

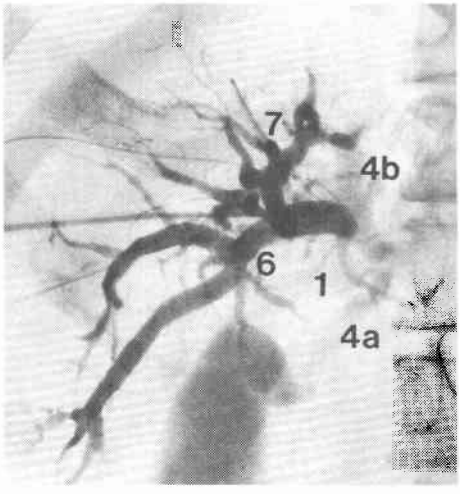

図3　左外側後枝のPTBD造影像
右前枝（A），右後枝（B），左外側前枝（C），左外側後枝（D）の4本のPTBDが施行された．

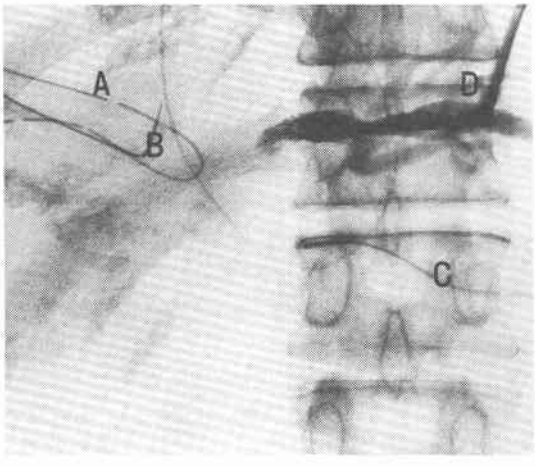

造影computed tomography（以下CT）所見：腫瘍は肝門部にみられ，ドレナージチューブが挿入された右葉および左外側区には拡張した胆管はみられなかった．しかしながら左葉内側区および尾状葉の胆管は著明に拡張していた（図4）．

術前経過：本症例では経皮経肝胆道内視鏡検査，胆道内視鏡下の選択的胆道造影検査は胆管炎を重篤化させる危険があり施行しなかった．腫瘍の進展を胆道造影像（画像診断）から図5aのごとく診断した．拡大肝左葉切除・尾状葉全切除・胆管切除でドレナージ不良肝区域を含め腫瘍を全摘除できると診断した．患者は完全には平熱化していなかったが，これ以上の胆管炎の管理は不可能と判断し準緊急的に手術を行った．

手術所見：両側季肋下切開に上腹部正中切開を加え開腹した．腹水・腹膜播種・肝転移は認められず，腫瘍は肝門左側から総肝管にみられた．拡大左葉切除・尾状葉全切除・胆管切除を施行した（図5b）．

図4　造影CT像
肝門部に腫瘍像がみられる（T）．左葉内側区および尾状葉の胆管は著明に拡張していた．

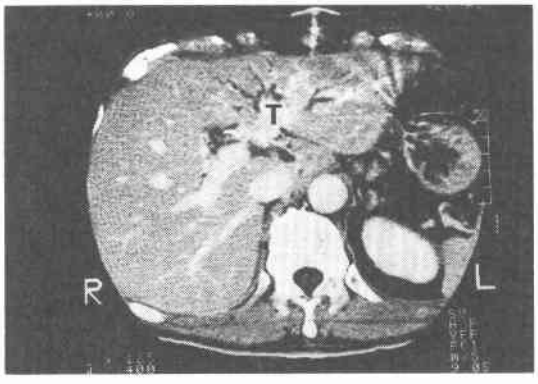

図5　a．本症例における術前癌進展度診断．b．拡大左葉切除・尾状葉全切除，胆管切除後像．
GB：胆嚢，CBD：総胆管，PV：門脈

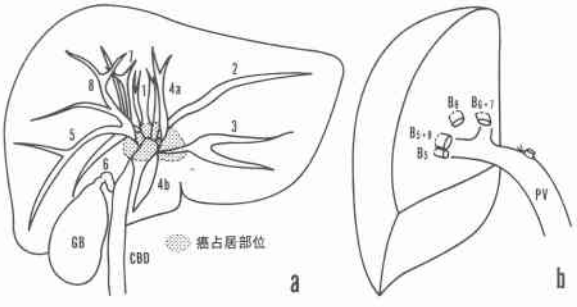

図6　切除標本割面像
左葉内側枝（4a, 4b）は著明に拡張し，線維性結節が肝辺縁に散在性にみられた．

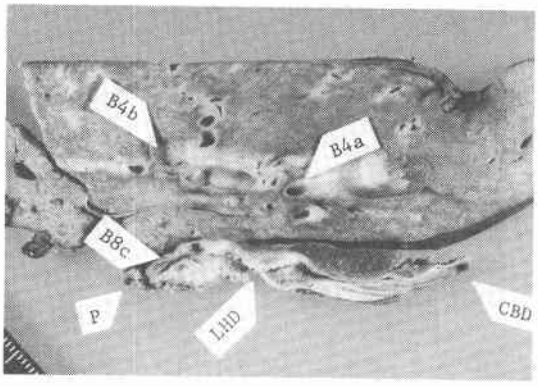

切除標本肉眼所見：胆管を切開し検索すると左外側後枝を中心に15×20mmの腫瘍を認めた．腫瘍は左肝管・右肝管を浸潤し，右葉前枝・後枝に達していた．左葉内側枝と尾状葉枝は著明に拡張し白色膿性胆汁が充満していた．固定後の割面の検索では，左葉内側枝（**4a, 4b**）の著明な拡張と肝辺縁に散在する白色の結節を認めた（図6）．

病理組織学的所見：腫瘍は線維化の強い中分化型管状腺癌で著明な神経周囲侵襲を認めた．胆管断端はいずれも癌陰性でリンパ節転移も認めなかった．

左葉内側区と尾状葉ではグリソン鞘周囲に好中球・リンパ球の浸潤を認めた．グリソン周囲の肝細胞は壊死に陥り，線維化や膿瘍の形成を認めた．拡張した胆管内には好中球・壊死性物質がみられ，区域性閉塞性化膿性胆管炎の組織学的所見と考えられた（図7）．

術後経過：術後第6病日まで37.5℃の発熱がみられ，白血球数も10,000/mm³を越えていたが，第7病日には解熱し白血球数も正常化した．術後35日退院，術後15カ月現在再発の徴候なく健在である．

3. 考　　察

肝門部胆管癌では区域あるいは亜区域の多数の胆管枝で閉塞を起こしていることがあり，併発する閉塞性化膿性胆管炎も各胆管枝ごとに発生することになる．このような肝内胆管のある部分に発生した閉塞性化膿性胆管炎をわれわれは区域性閉塞性化膿性胆管炎と呼称している．

区域性閉塞性化膿性胆管炎の初期の症状は軽度の発熱のみで黄疸を欠き重篤感に乏しい．しかし，大部分の胆管枝の胆汁は良好にドレナージされているが，1

図7　肝左葉内側区組織像
グリソン鞘周囲に炎症細胞浸潤がみられ，肝細胞の壊死膿瘍がみられる（a）．拡張した胆管内に好中球，壊死性物質がみられ，偽胆管が増生している（b）．

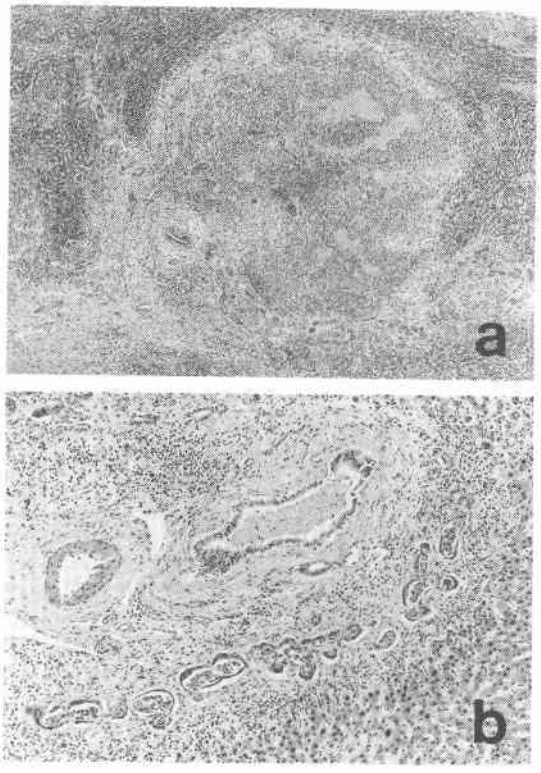

本の区域胆管枝のドレナージが不良なため発熱・意識不穏状態が続き死亡した1症例を経験している[1]．区域性閉塞性化膿性胆管炎は治療の時期を逸すると重篤な病態となりやすく，PTBDチューブ造影・経皮経肝胆道内視鏡による選択的造影など胆道内圧の上昇を契機として発症することが多い[2]．

臨床症状に超音波検査・CTで拡張した胆管を描出して，あるいは胆道造影で造影されない胆管枝を見いだすことにより診断されるが，区域・亜区域の概念のもとに十分に画像を検討することが肝要である[3]．

閉塞性化膿性胆管炎の治療は可及的すみやかな胆汁のドレナージと感染対策である．胆汁ドレナージは閉塞部より上流からのドレナージが施行できるPTBDが第1選択である．当施設では病像や胆管の形態を把握するとともに，つづいて行う経皮経肝胆道内視鏡検査を考慮してPTBD穿刺部位を決定している．影像下直達法[5]で行っているが，胆管炎の治療にあたっては十分に胆汁を吸引した後に造影し，胆道内圧が上昇し

ないように注意している．

しかしながら多数の胆管枝で閉塞を起こしている肝門部胆管癌では，閉塞されたすべての胆管枝にPTBDを施行することは非常に困難である．したがってドレナージ不能な区域性閉塞性化膿性胆管炎を伴った肝門部胆管癌では，時期を逸することなくドレナージ不能肝区域の切除を含めた根治手術を施行すべきである．石山ら[6]は急性閉塞性胆管炎を合併した肝門部胆管癌に対して，胆管炎の病巣を含むように拡大右葉切除を緊急的に施行し救命し得た症例を報告している．

本症例においては，右前枝・右後枝・左外側前枝・左外側後枝の計4本にPTBDを施行し区域性閉塞性化膿性胆管炎を治療したが，左内側枝・尾状葉枝のドレナージは不良であり，ドレナージ不能肝区域の切除を含めた準緊急的な根治手術の適応と考えた．

根治手術を行うには癌の進展範囲の充分な検索が必要であり[7]，胆管炎の管理をしつつ必要最小限の検査は施行されなければならない．また，ドレナージ不能領域での区域性閉塞性化膿性胆管炎を保存的療法で経過をみることはかえって敗血症をまねき致死的となりやすい．感染巣の除去を目標に根治性も考慮した緊急ないし準緊急的な手術を決断すべきである．

4. おわりに

術前区域性閉塞性化膿性胆管炎の管理に難渋した肝門部胆管癌の1治療例を報告した．区域性閉塞性化膿性胆管炎を併発した肝門部胆管癌症例では，時期を逸することなく，ドレナージ不能肝区域の切除を含めた根治手術を施行することが肝要である．

文　献

1) 早川直和，二村雄次，神谷順一ほか：急性化膿性胆管炎に伴った悪性疾患による閉塞性黄疸に対するPTCD．腹部救急診療の進歩　2：205—210，1984
2) 久野信義：直接胆道造影に起因する胆道感染症．胆と膵　3：15—23，1982
3) 二村雄次，早川直和，神谷順一ほか：肝区域の概念からみた選択的胆管造影の臨床的意義．太田康幸編．消化器病学の進歩'85．日本医学館，東京，1986，p35—36
4) 神谷順一，二村雄次，早川直和ほか：緊急経皮経肝胆道ドレナージ術．腹部救急診療の進歩　7：153—157，1987
5) 高田忠敬，少林誠一郎，山田明義ほか：影像下直達法による経皮経肝ドレナージ（手技を中心に）．手術　28：523—531，1974
6) 石山秀一，幕内雅敏，太田恵一朗ほか：急性閉塞性化膿性胆管炎を併発した肝門部胆管癌に対して緊急拡大右葉切除を行い救命し得た1例．日臨外医会誌　46：1330—1334，1985
7) 二村雄次，早川直和，長谷川洋ほか：尾状葉胆管枝への癌進度からみた肝門部胆管癌の外科治療上の問題点．日外会誌　87：1094—1096，1986