日消外会誌　21（12）：2789～2792，1988年

孤立性脾膿瘍の1例

浜松赤十字病院外科
吉松　泰彦　　小澤　壮治　　森川　信行
奥田　康一　　住山　正男

A RESECTED CASE OF SOLITARY SPLENIC ABSCESS

Yasuhiko YOSHIMATSU, Soji OZAWA, Nobuyuki MORIKAWA, Koichi OKUDA and Masao SUMIYAMA
Department of Surgery, Hamamatsu Red Cross Hospital

索引用語：孤立性脾膿瘍

はじめに

孤立性脾膿瘍はきわめてまれな疾患である．われわれは脾摘術によって治癒しえた肝硬変併存の孤立性脾膿瘍の1例を経験したので，若干の文献的考察を加え報告する．

症　例

患者：54歳，男性．

主訴：発熱，左季肋部痛．

家族歴：特記すべきことなし．

既往歴：昭和42年に肺炎．昭和46年，昭和50年に，慢性肝炎でそれぞれ60日，20日間入院治療を受けた．昭和58年に左腎結石を指摘され保存的治療中であった．

現病歴：昭和62年7月，肺炎の診断で約20日間入院していた．昭和62年9月21日に心窩部～左季肋部痛が出現し，次第に発熱をともなうようになり，9月26日近医に入院した．左腎結石，腎盂腎炎の診断で，抗生剤，解熱剤の治療にて，腹痛，発熱ともに軽快し，10月8日退院した．10月11日，再び左季肋部痛，腰痛とともに40℃の発熱がみられたため，近医に再入院した．腹部超音波検査，computerized tomography（CT）で脾膿瘍と診断され，抗生剤の投与を受けたが症状が改善しないため，10月20日当院に入院となった．

入院時現症：体格，栄養中等度．体温37.6℃．貧血，黄疸なく，胸部は理学的に異常所見なし．腹部は，平坦・軟で，肝を二横指触知したが，脾は触知せず，圧痛，腹水も認めなかった．

入院時検査成績：白血球数は6,600と正常であったが，血沈亢進，CRP強陽性で，急性炎症反応の所見がみられた．また，APTTの延長，TTT，ZTTの上昇，総コレステロール，コリンエステラーゼの低下がみられ，肝硬変症の存在を疑わせた．検尿では，潜血が＋，沈渣で赤血球が8～10個/視野，白血球が5～6個/視野，認められた（**表1**）．胸部X線では，左横隔膜の挙上はなく，腹部X線で左側腹部に石灰化を認め，DIPで左腎尿管結石であることが確認された．

入院後経過：腹部超音波検査では脾の中等度の腫大とlow echoicで内部にdebrisを伴うspace occupying lesionを認めた．肝は肝硬変の像を呈していた．腹部CTでも，脾上極に5×4cm大のlow density area（CT値45.48）を認め，造影剤により壁は著明にenhanceされた（**図1**）．

以上より，孤立性脾膿瘍と診断した．また，上部消化管内視鏡検査で，食道静脈瘤【Lm，F_3，CB，RC（＋），

表1　入院時検査成績

末梢血		
RBC	401×10^4	/mm³
Hb	11.9	g/dℓ
Ht	32	%
WBC	6600	/mm³
PLT	7×10^4	/mm³
血液生化学		
T.P.	8.2	g/dℓ
T.B.	1.1	mg/dℓ
GOT	39	K.
GPT	17	K.
LDH	325	W.
ALP	12.6	K.A.
LAP	205	G.R.
γ-GTP	36	mU/mℓ
TTT	4.7	M.U.
ZTT	12.4	K.U.
T.C.	128	mg/dℓ
CH-E	0.2	ΔPH
γ-gl	33.4	%
CRP	(3＋)	
血沈	78/111	mm
凝固		
PT	14.9	sec
APTT	49.5	sec
Fib	311	mg/dℓ
検尿 蛋白		(－)
糖		(－)
潜血		(＋)
沈渣：赤血球	8～10	
白血球	5～6	
腫瘍マーカー		
AFP	9.9	mg/mℓ
CEA	3.1	ng/mℓ
CA19-9	63	U/mℓ
TPA	160	U/ℓ

＜1988年9月14日受理＞別刷請求先：吉松　泰彦
〒430　浜松市高林1－5－30　浜松赤十字病院外科

図1　腹部CT．脾上極に5×4cm大のlow density areaを認める．CT値45.48．

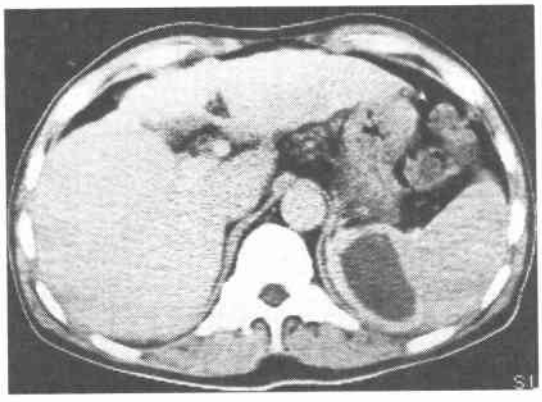

図2　臨床経過

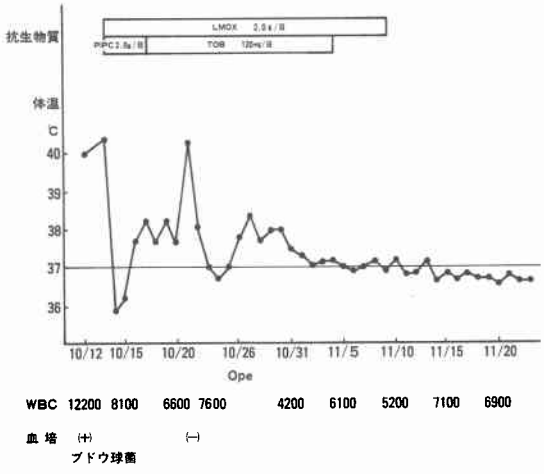

E（−），Lg（+）]1)と胃炎を認めた．入院2日目の血液培養では，細菌は検出されなかったが，前医で10月12日に行った血液培養で黄色ブドウ球菌が証明された．肝機能の評価として，Child分類はBで，$ICGR_{15}$が51%であった．入院後より抗生剤（LMOX 2g/日，TOB 120mg/日）を投与した後，10月28日手術を施行した（図2）．

手術所見：腹水はなく，肝表面は凹凸不整で，肝左葉の著明な肥大および右葉の萎縮を認めた．左上腹部は炎症が高度で，脾の背内側やや頭側は周囲と癒着し，膿瘍の部位と一致していた．脾門部で，脾動静脈を結紮後，脾を摘出した．同時に肝生検を施行した．

摘出標本肉眼所見：摘出脾の重量は260g，大きさ12×7×4cmで，脾上極を中心に大きさ5×4×3.5cmの膿瘍を認めた（図3）．なお，膿瘍部の細菌培養は陰性であった．

図3　摘出標本肉眼所見：割面にて，脾上極に膿瘍を認める．

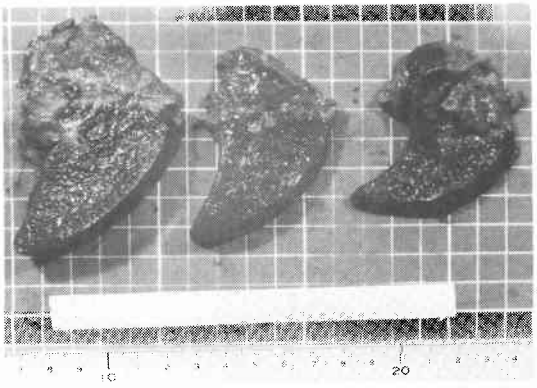

図4　組織学的所見：好中球，大食細胞を主体とする炎症細胞浸潤がみられ，microabscessを形成している．（HE染色，×25）

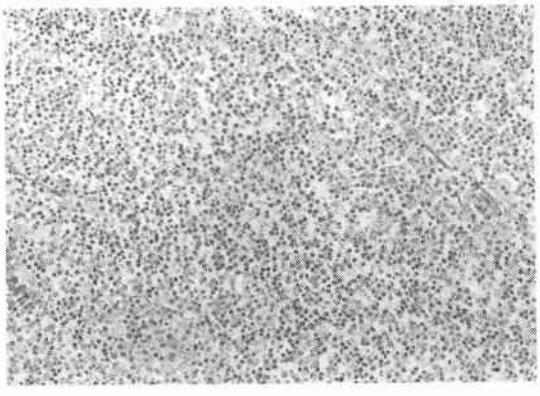

組織学的所見：被膜下には壊死巣が存在し，好中球，大食細胞を主体とする炎症細胞浸潤がみられ，microabscessを形成していた．さらに壊死巣には陳旧化する瘢痕組織が混在し，敗血症梗塞の像を呈していた（図4）．壊死巣周辺のリンパ濾胞は萎縮し，静脈洞は充血性拡張を示していた．また，肝には偽小葉の形成を認め，三宅乙型であった．

術後経過：術後5日目より解熱し，白血球数，血沈なども正常化した．また，当初より懸念された肝不全を合併することなく順調に軽快し，術後1カ月に退院した（図2）．

考　察

脾膿瘍は孤立性と多発性に分類されるが，重篤疾患

の末期状態にみられる多発性膿瘍より，脾に単独に膿瘍を形成する孤立性脾膿瘍が臨床上問題とされる．

I．頻度：Simsonら[2]は1960年から1979年の20年間に，孤立性脾膿瘍34例の集計報告をしているが，本邦では，著者らが検索しえた範囲では，自験例を含め孤立性脾膿瘍の報告は28例[3)~9)]にすぎなかった（表2）．年齢は，10歳から72歳，平均40歳で，性別は，男19例，女8例，不明1例で男性に多くみられている．

II．症状：発熱，腹痛を認めた症例が多く，それぞれ24例（86%）21例（75%）である．その他の症状として，腫瘤，呕吐，背部痛などがある．発熱と左上腹部痛を認めた場合，本症を疑う必要があるといえる．

III．原因：孤立性脾膿瘍の原因として，①他の感染巣からの血行性転移，②外傷，③周囲臓器の炎症の波及，④脾梗塞，⑤ヘモグロビン異常などが，考えられている[2]．本邦報告例ではそれぞれ，12例，3例，2例，

表2　孤立性脾膿瘍本邦報告例

報告者	年度	年齢	性	主訴	原因	確定診断	分離菌	治療	転帰
1 武田	1952	67	男	発熱・腫瘤	腸癌	脾穿刺	ブ球菌・連鎖球菌 大腸菌	穿刺排膿	死亡
2 大渓	1954	53	男	腹痛	癌	手術	／	脾摘	死亡
3 徳田	1957	38	女	発熱・腹痛	魚骨片刺入	手術	／	異物除去 ドレナージ	／
4 福富	1966	21	女	腹痛・呕吐	肺結核	手術	結核菌	脾摘	死亡
5 奥山	1967	25	女	発熱・腹痛	不明	脾穿刺	培養(－)	脾摘	軽快
6 鈴木	1967	47	男	腹痛	穿孔性胃潰瘍	手術	／	脾摘 (胃全摘)	軽快
7 榊	1968	19	男	発熱・腫瘤	左腎膿瘍 化膿性肺疾患	手術	ブ球菌	脾摘	軽快
8 宮本	1970	58	女	発熱・腫瘤	／	手術	／	／	／
9 小川	1972	44	男	発熱・腹痛	／	手術	／	切開・ドレナージ	軽快
10 相原	1974	／	／	発熱・腹痛	虫垂炎	手術	／	／	／
11 田中	1975	33	男	発熱・腹痛	腹部外傷	手術	培養(－)	脾摘	軽快
12 大藪	1980	46	男	腹痛	腹部外傷	手術	／	脾摘	軽快
13 脇	1981	41	男	発熱・背部痛	不明	超音波	大腸菌	脾摘	軽快
14 高島	1981	10	男	発熱・腹痛	／	シンチ	／	脾摘	軽快
15 落合	1982	72	女	発熱・腹痛	胆嚢炎穿孔	CT	培養(－)	穿刺排膿	軽快
16 平田	1982	11	男	発熱・腹痛	不明	CT	培養(－)	脾摘	軽快
17 橋川	1982	22	男	発熱・腹痛	爪感染	CT 血管造影	培養(－)	脾摘	軽快
18 山作	1983	72	男	発熱	気管支肺炎	CT	培養(－)	脾摘	軽快
19 原口	1983	46	女	発熱	憩室炎	CT 血管造影	バクテロイデス	脾摘 (憩室縫縮術)	軽快
20 横崎	1984	50	男	発熱・腹痛	尿路感染症	超音波 CT	大腸菌	抗生物質	軽快
21 安部	1984	17	男	発熱・腹痛	脾梗塞	超音波	ブ球菌	脾摘	軽快
22 中村	1985	36	女	発熱・腹痛	脾動脈塞栓術	超音波	／	脾摘	軽快
23 松波	1985	54	男	発熱・腹痛	胆嚢炎・大腸憩室症	超音波 CT	嫌気性菌・大腸菌	脾摘	軽快
24 岡本	1986	41	男	発熱・腹痛	／	CT	培養(－)	穿刺排膿	軽快
25 小原	1987	25	男	発熱・咽頭痛	扁桃炎	超音波	培養(－)	脾摘	軽快
26 小林	1987	56	女	発熱・腹痛	糖尿病による血管病変	手術	大腸菌	脾摘	軽快
27 宮城	1987	22	男	発熱・腹痛	尿路感染	超音波	B群溶連菌	脾摘	軽快
28 自験例	1988	54	男	発熱・腹痛	肺炎	超音波 CT	ブ球菌	脾摘	軽快

2例，0例，不明4例，記載なし3例であり，血行性転移が多く，Simson[2]の報告と同様であった．本症例は，診断3カ月前に肺炎として治療されていたが，その時点での腹部CTでは脾に異常所見は認めていなかった．その後，左腎・尿管結石による腎盂腎炎の診断で治療されたが，尿培養で細菌は陰性であった．血液培養で黄色ブドウ球菌が証明されたことから，肝硬変による感染防御機構の低下を背景にした，肺炎からの血行性感染が本症例の原因と考えられた．

IV．確定診断：表2に示したごとく，1980年以前の症例は，手術または穿刺により，確定診断を得ているが，1980年以後では，腹部超音波，CT，血管造影，シンチグラムなど種々の画像診断の進歩により確定診断が可能となってきた．特に，本症のように肝硬変などの重篤な疾患や敗血症を合併した場合には侵襲の少ない超音波検査，CTが有用と考えられた．

V．分離菌：Chulay[10]の報告によると，1960年以前は，ブドウ球菌，連鎖球菌，サルモネラなどが多く検出されたが，1960年以後は，大腸菌をはじめとしたグラム陰性桿菌や嫌気性菌が増加してきており，また，種々の化学療法の進歩により，細菌培養で好気性・嫌気性菌ともに検出されない症例が増加しているようである．本邦報告例では，大腸菌5例，ブドウ球菌4例，連鎖球菌2例，培養陰性が8例であった．

VI．治療：本邦報告例では，脾摘20例(71%)，ドレナージ5例（18%），抗生剤のみ1例（4%）であり，脾摘を行った症例が多かった．最近の報告では，poor riskや炎症が高度の症例に対しては，脾摘を行わずに超音波誘導下穿刺ドレナージを選択するのがよいといわれている[11]．われわれの症例は，肝機能評価で，Child分類Bで，$ICGR_{15}$が51%と高度の肝硬変であり耐術能の限界と考えられた．しかし，抗生剤投与のみでは十分に治療できず，また穿刺ドレナージの際に出血・腹膜炎などの合併症をおこした場合の危険性を考慮し，脾摘術を施行した．脾摘術と穿刺ドレナージの選択には，肝機能をはじめとした種々の要因を考慮する必要があるが，ドレナージのみでは治癒しえなかった症例もあることから，われわれはより根治的治療を目的として，全身状態の許すかぎり脾摘術を第1選択と考えた．

VII．転帰：本邦28例中，20例に脾摘が行われていたが，死亡例は2例のみで18例は軽快している．しかしこれら死亡例は，超音波・CTなどの画像診断が普及する以前であり，治療までの経過が長い症例であった．最近の画像診断の進歩とともに，早期に診断し治療を行った症例の予後は良好である．

結　語

肝硬変を併存した孤立性脾膿瘍を，術前に超音波検査・CTで診断し，脾摘術により治癒させることができたので，本邦報告27例を集計し文献的考察を加えて報告した．

文　献

1) 日本門脈圧亢進症研究会：食道静脈瘤内視鏡所見記載基準．肝臓　21：779—783，1980
2) Simson L：Solitary abscess of the spleen. Br J Surg 67：106—110，1980
3) 安部行弘，戸部和夫，薄元亮二ほか：脾梗塞を伴った孤立性脾腫瘍の1例．日内会誌　74：66—72，1984
4) 中村一夫，小野二六一，香月武人ほか：脾動脈塞栓術により脾腫瘍をきたした1症例．日消病会誌　82：315—318，1985
5) 松波英寿，後藤全宏，多羅尾信ほか：胆嚢炎，結腸憩室症（Graser's diverticulosis）を伴った脾膿瘍の1例．日臨外医会誌　46：1488—1493，1985
6) 岡本哲彦，有森正樹，石山和夫：原発性脾膿瘍の1例．日消病会誌　83：1571，1986
7) 小原則博，茅野公一，蒔本　恭ほか：孤立性脾膿瘍の1治験例．日消外会誌　20：1125—1128，1987
8) 小林雅夫，平川一典，中嶋啓雄ほか：腹腔内巨大嚢胞を形成した脾腫瘍の1例．日消外会誌　20：1129—11311，1987
9) 宮城敏夫，棚田文雄，仲村保広ほか：孤立性脾膿瘍の1例．沖縄医会誌　24：201—202，1987
10) Chulay JD, Lankerani MR：Splenic abscess. Am J Med 61：513—522，1976
11) 徳永祐二，木田栄郎，神田和弘ほか：敗血症を呈した脾膿瘍の1例．日臨外医会誌　48：706—711，1987