日消外会誌　21（12）：2793～2796，1988年

後腹膜に発生したCastlemanリンパ腫の1例

長崎大学第2外科
松川　俊一　冨岡　勉　永田　康浩　江藤　敏文
山口　孝　角田　司　原田　昇　土屋　涼一
長崎放射線影響研究所
高木美和子

A CASE REPORT OF CASTLEMAN'S LYMPHOMA ARISED FROM RETROPERITONEAL SPACE

Shunichi MATSUKAWA, Tsutomu TOMIOKA, Yasuhiro NAGATA, Toshifumi ETO, Takashi YAMAGUCHI, Tsukasa TSUNODA, Noboru HARADA, Ryoichi TSUCHIYA and Miwako TAKAGI*
The 2nd Department of Surgery in University of Nagasaki and Radiation Effects Research Foundation*

索引用語：Castleman's lymphoma，giant lymphnode hyperplasia，後腹膜腫瘍

はじめに

Castlemanリンパ腫は1954年，Castlemanら[1]が初めて胸腺類似の縦隔腫瘍をhyperplasia of mediastinal lymphnodesと報告して以来，本邦においても，200例以上におよぶ報告がなされている．

今回われわれは背膵動脈に栄養され後腹膜原発と考えられるCastlemanリンパ腫の1手術症例を経験したので文献的考察を加えて報告する．

症　例

患者：46歳，女性．

主訴：腰痛．

家族歴：母親に胆嚢結石，子供に小児喘息．

既往歴：5歳時原爆被爆，29歳時切迫流産．

現病歴：中学生頃より2年に1回原爆検診を受けていた．1984年頃より腰痛を自覚していたが，そのまま放置していた．1986年2月の検診で偶然腹部超音波検査にて腹部腫瘤を指摘され当科紹介となった．

入院時現症：身長151.5cm，体重42.0kgで栄養状態良好．貧血，黄疸，表在リンパ節の腫脹なく，また腹部では肝脾腫なく，胆嚢および腹部腫瘤も触知しなかった．

＜1988年9月14日受理＞別刷請求先：松川　俊一
〒800-02　北九州市小倉南区沼本町4－2－19　慈恵曽根病院外科

入院時検査：RBC　$434\times10^4/mm^3$，WBC　5,300/mm^3，platelet $27.6\times10^4/mm^3$で貧血なく白血球分類正常．生化学検査にても異常は認められなかった．α-fetoprotein（AFP），carcinoembryonic antigen（CEA），carbohydrate antigen 19-9（CA19-9），エラスターゼⅠのいずれも正常範囲であり，内分泌検査にても血中尿中ホルモンの異常は認めなかった．耐糖能，血中・尿中アミラーゼは正常であった．

腹部単純写真では正面像にて第1～2腰椎間に5.0×4.5cm大の淡い点状の石灰化陰影を認めた．逆行性膵胆管造影では総胆管に腫瘤によるものと考えられる左方からの圧排所見を認めたが，胆管壁の不整および陰影欠損は認められなかった．また膵管には狭窄，拡張および圧排像の所見も認められなかった．腹部超音波検査では尾状葉と思われる部分に一致して4.5×7.0cmの境界明瞭な腫瘤影を認め，内部には石灰化を伴っていた（図1）．また，その腫瘤の位置は下大静脈の前方，門脈の後方で膵頭部の上方であった．腹部computed tomography（CT）では門脈と下大静脈の間に位置した5.0×4.0cm大の腫瘤が認められ，造影前にては周囲に石灰化を伴い，CT値は内部では肝よりも低く，enhanced CTでは著明な造影効果がみられた．また腫瘤と肝実質との境界は明瞭であった（図2）．血管造影の腹腔動脈造影，背膵動脈造影では腫瘤の主

図1　腹部超音波検査．胆嚢頸部付近に4.5×7cmの境界明瞭で内部には石灰化と思われるび漫性な高エコー像を伴う腫瘤影がみられる（＋印）．

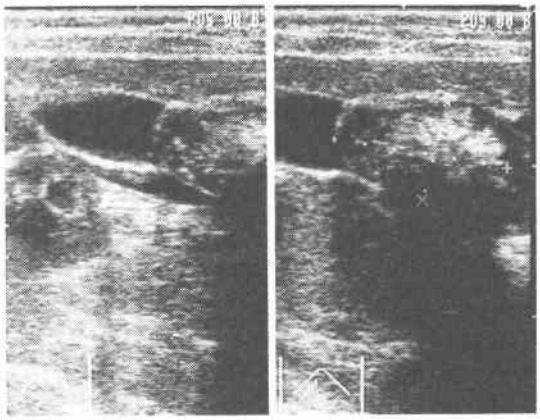

図2　腹部CT（造影後）．腫瘤は肝とは境界がなされ，著明な造影効果がみられる．

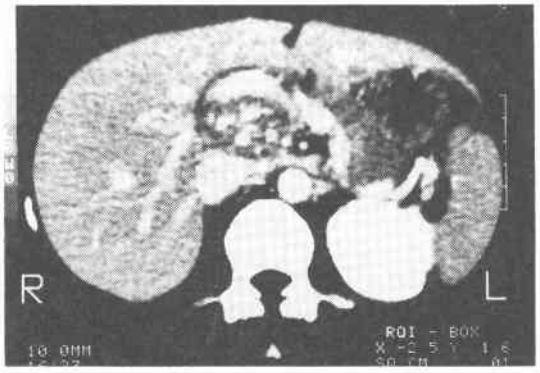

図3　血管造影．背膵動脈造影にて均一なhypervascularな像を認めるも，悪性化像は認められない．

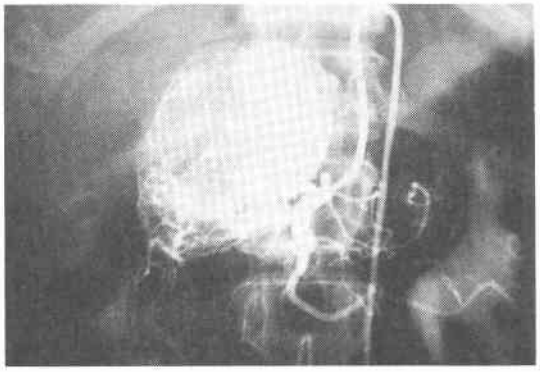

図4　摘出標本．腫瘤は大きさ6.2×4.0×3.0cm，重さ43g，表面平滑で割面は顆粒状，黄白色であった．

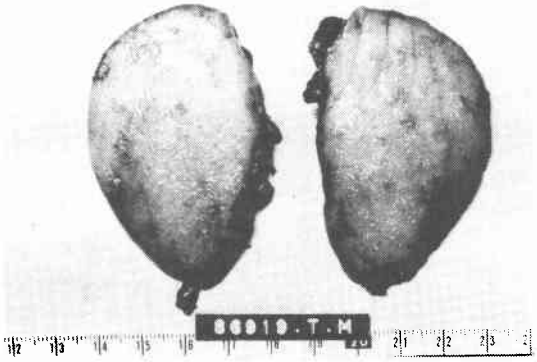

図5　濾胞内にはリンパ球が同心円状に配列し，胚中心には硝子化を伴う毛細血管の増生が認められる．一部砂粒体も認められる．

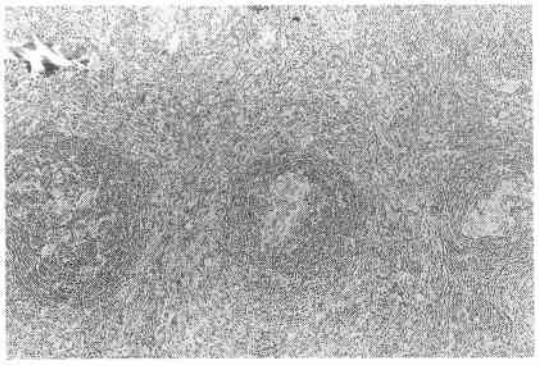

たる栄養動脈は背膵動脈と考えられ，7.0×5.0cm大で均一な腫瘤濃染像を認めたが，動脈壁の不整などの悪化像は認められなかった（図3）．

Sun burst typeの石灰化，hypervascularな腫瘤影および主栄養動脈が背膵動脈ということから膵由来の腫瘍性疾患，特にserous typeの膵嚢胞腺腫および膵ラ島腫瘍を強く疑ったが，確定診断には至らず，手術施行となった．

手術所見：開腹するに腫瘤は肝十二指腸間膜および小網をとおして肝門部から膵頭部上縁に認められた．腫瘤表面は平滑で弾性硬の充実性の腫瘤であり背膵動脈の第1枝より栄養されていたが，十二指腸，肝，膵との連絡はなく腫瘤は容易に摘出された．腫瘤の術中組織診断ではリンパ節の腫大によるもので，悪性の所見なしということで腫瘤および周囲リンパ節の切除術を施行し手術を終了した．

表1　後腹膜原発のCastlemanリンパ腫の本邦報告例

症例	年齢・性	症状	術前診断	治療	組織型	数	石灰化	腫瘤径	予後	文献
1	21 M	腹痛	右腎腫瘍	右腎及び腫瘤摘出	H・V	1	⊖	8 cm	良好	医学のあゆみ 50(12):547, 1964
2	33 M	腹部腫瘤・口内炎	後腹膜腫瘍	腫瘤摘出	H・V	1	—	小児頭大	良好	※
3	34 M	腹痛	悪性腫瘍	左腎及び腫瘤摘出	H・V	1	—	鶏卵大	良好	※
4	61 F	下腹部膨満感	後腹膜腫瘍	生検	H・V	1	—	10×5	良好	※
5	42 F	腹痛	卵巣腫瘍	———	—	—	—	—	—	※
6	33 M	腹痛・口内炎	———	———	H・V	1	⊖	小児頭大	—	Dermatologica 157:138, 1978
7	36 F	腹痛	後腹膜腫瘍	腫瘤摘出	H・V	1	⊖	9×8×5	—	Acta Path, Jap. 26(5):547, 1976
8	47 M	腹部腫瘤・複視・筋無力感	血管腫・血管肉腫	腫瘤及び周囲リンパ節摘出	H・V	1	⊕	8×6.5×6.5	良好	臨神 20:584, 1980
9	23 F	腹部腫瘤	後腹膜腫瘍	腫瘤摘出	H・V	1	⊖	4.5×3.2×3.2	—	日臨外会誌 42:542, 1981
10	—	———	———	———	H・V	—	—	4×4×4	—	※
11	—	———	———	———	H・V	—	—	14×11×10	—	※
12	—	———	———	———	H・V	—	—	7.3×5.5×4.3	—	※
13	49 F	腹部腫瘤・腹痛	———	———	H・V	—	—	7×4×4	—	※
14	18 M	腹部腫瘤	———	———	P・C	—	—	14×11×10	—	※
15	44 M	下肢浮腫	神経原性腫瘍	腫瘤摘出	H・V	1	⊕	手拳大	良好	臨放 29:155, 1984
16	21 F	腹部腫瘤	神経原性腫瘍	腫瘤摘出	P・C	2	—	5×5×6 5×5×8	良好	※
17	11 F	腹痛	後腹膜腫瘍	腫瘤摘出	H・V	1	—	—	良好	※
18	11 F	腹痛	後腹膜腫瘍	腫瘤摘出	H・V	—	⊖	—	—	日小外誌 24:612, 1983
19	54 M	閉塞性動脈硬化症	———	腫瘤及び周囲リンパ節摘出	H・V	1	⊕	6.5×6×2.5	—	西日泌尿 45(1):208, 1983
20	32 F	———	———	———	H・V	—	—	—	—	北陸外会誌 1:16, 1982
21	34 M	貧血・発熱	後腹膜腫瘍	腫瘤及び周囲リンパ節摘出	P・C	1	⊖	7×6×4	良好	臨血 24:60, 1983
22	25 F	貧血・発熱	———	腫瘤摘出	P・C	1	—	6	良好	※
23	27 F	腹部腫瘤	卵巣嚢腫	腫瘤摘出	H・V	1	—	14×8×7	良好	日泌尿会誌 74(7):1252, 1983
24	67 F	腰痛	神経芽腫・副腎癌	腫瘤摘出	中間型	1	⊕	8×7×7	良好	臨放 29:1021, 1984
25	21 F	発熱・関節痛・成長不全・貧血	神経原性腫瘍	生検及び放射線治療	P・C	2	—	5×5×6 5×5×5	良好	日消誌 81(4):105, 1984
26	35 M	腰背部痛	悪性リンパ腫	腫瘤摘出	H・V	1	—	—	—	※
27	28 F	背部痛	———	腫瘤摘出	H・V	1	—	オレンジ大	良好	※
28	34 F	口内炎	後腹膜腫瘍	腫瘤摘出	H・V	1	⊕	10×7.5×4.5	—	臨放 30:149, 1985
29	53 M	腹部膨満感	神経原性腫瘍	腫瘤摘出	H・V	1	⊖	6×2.7×3.2	良好	臨外 42(5):677, 1987
30	14 F	腹部腫瘤・口内炎・指趾落屑	繊維肉腫・平滑筋肉腫	腫瘤摘出	H・V	1	⊖	11×8.5×6	—	画像診断 7(1):102, 1987
31	36 F	腹部腫瘤	後腹膜腫瘍	腫瘤摘出	H・V	1	⊕	6×6×5	—	外科 48(3):314, 1986
32	53 F	無症状	後腹膜腫瘍	腫瘤及び周囲リンパ節摘出	H・V	1	⊖	4.5	—	腹画診 6(3):299, 1986
33	47 F	腰痛	漿液性膵嚢胞脾腫	腫瘤及び周囲リンパ節摘出	H・V	1	⊕	6.2×4×3	良好	(自験例)

—: 不明.　H・V: Hvaline Vascular 型,　P・C: Plasma cell 型　　※ 臨外 42(5):677, 1987

病理所見：摘出標本は6.2×4.0×3.0cm，43gで表面平滑，割面は顆粒状で黄白色を呈していた（図4）．組織学的には胚中心をもったリンパ濾胞よりなり，胚中心には硝子化を伴う毛細血管の増生が認められた．濾胞内には異型性のないリンパ球が同心円状に配列し類洞内には多数の組織球がみられた(図5)．以上の所見より，hyaline-vascular型のCastlemanリンパ腫と診断した．またこれに隣接したNo. 8a，16のリンパ節に腫大が認められたが，組織学的には慢性リンパ節炎の所見であった．

患者は術後17日目に退院し，1年3カ月目の現在，再発の徴なく健在である．

考　察

Castlemanリンパ腫は，1954年Castlemanら[1]の報告にはじまる．Kellerら[2]は本疾患をhyaline-vascular型（H-V型）とplasma-cell型（P-C型）に分類している．本邦にては村上ら[3]の報告によると205例におよぶが，その大部分は胸腔内に発生し，後腹膜に発生したCastlemanリンパ腫はわれわれの検索しえた範囲では自験例を含めて33例あった(表1)．これによるとH-V型が26例（81%）P-C型5例（16%）で，性別では1：1.6で女性に多く，年齢では11～67歳平均35歳であった．主訴としては腹部腫瘤9例(13%)，腫瘤の圧排によるものと考えられる腹痛が8例（25%）

と多く，口内炎が4例(13%)にみられた．P-C型5例中3例に貧血，発熱，血沈亢進を認め，従来指摘されているように血液学的異常を伴っていたのはこのtypeの特徴と考えられた．血管造影では12例中11例でhypervascularな腫瘍濃染像を認めたが，動脈壁の不整は3例（25%）に認めるにすぎなかった．術前診断では確定診断しえた例はなく，後腹膜腫瘍10例，神経原性腫瘍5例と多く，22例に腫瘤摘出術が施行されていた．腫瘤の最大径は4～14cm平均8.1cmで26例中24例が単発で2例に2個の発生をみた．腫瘤の石灰化はH-V型の15例中7例（47%）に陽性であり，P-C型については石灰化は認められなかった．治療成績は17例に記載があり，すべて再発の徴なく良好であった．

本症で問題となるのはその病因であり，現在まで腫瘍説，過誤腫説，炎症説が唱えられている．Zettergren[4]は良性腫瘍としてとらえFisherら[5]は，白血病ウイルスに類似したウイルスが認められたことから悪性腫瘍を推定している．しかしながら免疫化学検査でDiamondら[6]は細胞内のDNA量測定を行い，本症のリンパ球では正常であったことを指摘している．また小笠原ら[7]は免疫組織学検査で正常あるいは反応性リンパ節に存在するT cellの増殖パターンと一致していると報告していることから腫瘍説は否定的になりつつある．H-V型におけるリンパ濾胞および毛細血管の著名な増生と硝子化，さらにリンパ球に異常がないことからリンパ節の各組織の配列異常と考え難波ら[8]は過誤腫説を提唱した，またH-V型では，ほとんどにplasma cellおよび好酸球浸潤がみられ，毛細血管増生とあわせ炎症によるリンパ節の反応と考えられる．P-C型では発熱血沈亢進などの炎症所見があり，これらの根拠により炎症説が提唱されてきた[2)9)10)]．本症例においてはplasma cellや好酸球の浸潤は認められなかったが，著名なsinus histiocytosisの所見が同時に存在しており，隣接したリンパ節に慢性リンパ節炎の所見があったことから慢性炎症が基盤としてあり，これに何らかの誘因で異常増生をきたしたものと推定される．したがって炎症説と過誤腫説を妥当なものと考える．しかし**表1**の症例32例では腫大する隣接リンパ節には炎症は認められず全く正常であったと報告されている[11]．また全身のリンパ節には発症せず，同一系統のリンパ節にのみ発症する本症では炎症説では説明しにくい面もあり，今後解明されるべき問題と考える．

結　語

後腹膜に発生したCastlemanリンパ腫の1例を報告し病因について文献的考察を述べた．

本症例は第24回九州外科学会（昭和62年6月福岡）にて報告した．

文　献

1) Castleman BB, Towne VW: Case records of the massachusetts general Hospital. Case 40011. N Engl J Med 250：26—30, 1954
2) Keller AR, Hochholzer L, Castleman BB: Hyaline-vascular and plasma cell types of giant lymphondes hyperplasia of the mediastinum and other lacations. Cancer 29：670—683, 1972
3) 村上義昭，布袋裕士，津村裕昭ほか：後腹膜に発生したCastlemanリンパ腫の一例．臨外　42：677—683, 1987
4) Zettergran L: Probably neoplastic proliferation of lymphoid tissue (follicular lymphoreticuloma). Acta Pathol Microbiol Immunol Scand 51：113—126, 1961
5) Fisher ER, SIeracki JC, Goldenberg DM: Identity and nature of isolated lymphoid tumors. Cancer 25：1286—1300, 1970
6) Diamond LW, Braylan RC: Immunological markers and DNA content in a case of gaint lymphode hyperplasia(Castleman's disease). Cancer 46：730—735, 1980
7) 小笠原実，鈴木知勝，神谷博文ほか：巣クローン性ヒトリンパ球抗体を用いたCastleman's disease（giant lymphonode hyperplasia）の免疫組織学的解析．癌の臨　28：1103—1108, 1982
8) 難波紘二，板垣哲朗，中井隼雄ほか：巨大リンパ過誤腫，硝子血管型—リンパ節機構成組織の配列異常とprefollicular B cellの過形成—．日網内系会誌　20(補冊)：77—83, 1980
9) Harigaya K, Mikata A, Kageyama K et al: Histopathological studies of six cases of Castleman's tumor. Acta Pathol Jpn 25：355—374, 1975
10) Honma M, Okamura Y, Kubota H et al: Intrathoratic castlerman's lymphoma(localized mediastinal lymphode hyperplasia resembling thymoma). Report of two cases and a review of the Japanese literature. Jpn J Cancer Clin 21：921—928, 1975
11) 李　茂基，藤田直孝，矢野　明ほか：超音波集検にて発見された後腹膜腫瘍(Castlemanリンパ腫)の一例．腹部画像診断　6：299—304, 1986