日消外会誌　22（1）：119～122，1989年

転移性胃絨毛癌の1例

市立堺病院外科，*同　病理

博多　尚文　阪上　雅規　先田　功　石田　秀之
酒井　英雄　星　脩　川崎　高俊　里見　隆
坂口　旦和　花井　淳*

A CASE OF METASTATIC CHORIOCARCINOMA OF THE STOMACH

Hisafumi HAKATA, Masaki SAKAUE, Isao SAKITA, Hideyuki ISHIDA, Hideo SAKAI, Osamu HOSHI, Takatoshi KAWASAKI, Takashi SATOMI Akikazu SAKAGUCHI and Jun HANAI*

Department of Surgery and Pathology*, Sakai Munichipal Hospital

索引用語：絨毛癌，絨毛癌胃転移

はじめに

絨毛癌（choriocarcinoma）は胎盤絨毛細胞より発生する悪性腫瘍である．非常に血行性に転移しやすいが，消化器外科領域への転移巣が手術の対象となるものは少ない．とりわけ，転移性胃絨毛癌の報告は全くない．

われわれは転移性胃絨毛癌に対し胃切除を行い，ひき続き，肝転移巣より腹腔内出血をおこした症例を経験したので報告する．

症　例

症例：46歳，女性．

主訴：労作時息切れ．

現病歴：昭和62年11月17日，労作時の息切れを主訴として近医受診．血色素量5.1g/dl，赤血球数201万/mm³のため，同医より紹介され，昭和62年11月18日本院入院となった．

既往歴：昭和55年7月，本院婦人科にて，絨毛癌のため，広範子宮全摘除術を受けた．昭和57年7月から11月まで入院し，絨毛癌左肺転移のため化学療法を受けた．

現症：身長152cm，64kg，肥満体．眼瞼結膜に貧血を認めた．眼球強膜には黄疸は認めなかった．黒色便があった．腹部は軽度膨隆していたが，腹膜刺激症状は認めなかった．

表1　入院時検査成績

検　血：RBC	181×10⁴ /mm³	TP	6.5	g/dl
Hg	5.7 g/dl	alb	54.4	%
Hct	17.5 %	A/G	1.19	
検　尿：蛋白	(−)	BUN	15.5	mg/dl
糖	(−)	Na	138	mEq/dl
hCG	1.0×10⁴ IU/l	K	4.4	mEq/dl
検　便：潜血	(3+)	Cl	99	mEq/dl
生化学：GOT	26 IU/l	CEA	2.1	ng/ml
GPT	38 IU/l	αFP	2.7	mg/dl
LDH	332 IU/l	FBS	131	mg/dl
ALP	156 IU/l	CRP	2.7	*1

*1：正常値 0.8以下

一般血液検査：強度の貧血を認めた．尿中human chorionic gonadotropin（hCG）値が10,000IU/lと高値であった．そのほかの生化学検査では，異常を認めなかった（**表1**）．

上部消化管造影像：胃体部前壁に大きさの異なる，2個のBorrmann 1型の隆起性病変を認めた（図1）．

胃内視鏡所見：胃体部前壁に出血を伴った隆起性病変を認めた．しかし，胃内部は凝血塊と血液が貯留し，詳細は不明であった．生検組織診断は絨毛癌であった．

胸部X線像：側面像で，心陰影の後方に腫瘤陰影を認めた．正面像では，腫瘤は心と横隔膜の陰影に重なり不明であった（図2）．

胸部断層X線像：左肺横隔膜直上に直径3cmの腫瘤陰影を認めた．

上腹部computed tomography（CT）像：肝胆膵領域には異常を認めなかった．横隔膜直上の左肺内に，腫瘤陰影を認めた（図3）．

＜1988年10月12日受理＞別刷請求先：博多　尚文
〒590　堺市宿院西2－1－1　市立堺病院外科

図1　上部消化管造影像．胃体部前壁に大きさの異なる2個のBorrmann 1型の隆起性病変を認めた．

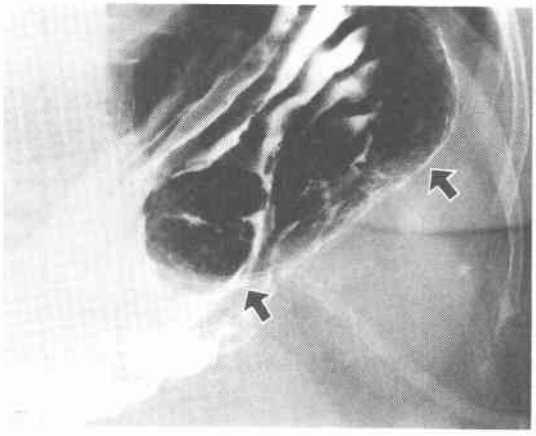

図2　胸部X線写真．側面像で心陰影の後方に腫瘤陰影を認めた．正面像では腫瘤は心と横隔膜の陰影に重なり不明であった．

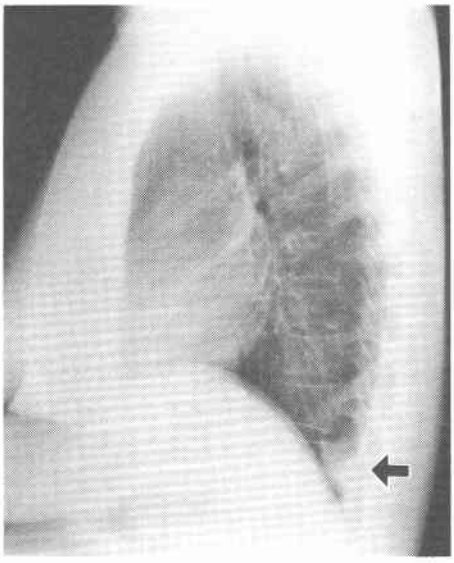

以上より，肺転移を伴う転移性胃絨毛癌と診断した．出血が持続し，繰り返し輸血を必要としたため，昭和62年12月18日手術施行した．

第1回手術所見：肝右葉に直径9mmの転移巣を認めた．腹水はなく，ダグラス窩並びに腹膜に転移巣を認めなかった．胃周囲リンパ節への転移も認めなかった．腫瘤は胃体上部前壁に2個触知した．胃漿膜面に浸潤を認めなかった．幽門側亜全摘を行った．

切除標本肉眼所見：標本では，胃体上部前壁に，

図3　上腹部CT像．右横隔膜直上の左肺内に，腫瘤陰影を認めた．

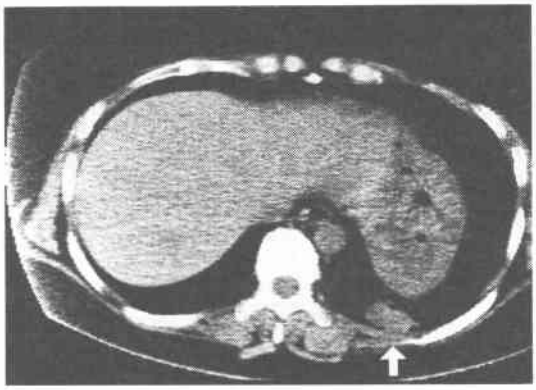

図4　切除標本肉眼所見．胃体上部前壁に，3.3×3.0cmと2.0×1.5cmの2個のBorrmann 1型の病変があり，表面は暗赤色で，ざくろ状を呈していた．

3.3×3.0cm2.0×1.5cmの2個のBorrmann 1型の隆起性病変を認めた．表面は暗赤色でざくろ状であった（図4）．

病理組織検査所見：標本のルーペ像では，腫瘍は粘膜下層に存在した．腫瘍は粘膜層に向い進展し，粘膜層の破綻による出血が認められた（図5a）．腫瘍部位の組織像では核の大きな胞体の広いcytotrophoblastsが密に増生しており，hCGの酵素抗体法による染色では，細胞質内が濃く染色され，hCGの存在が認められた（図5b）．

術後経過：術直後より，小林ら[1]の方法に従いMethotrexate 450mg，Actinomycin-D 2.0mg，Etoposide 400mgの化学療法を行った．昭和63年2月9日より，吐下血はないが，徐々に貧血が進行してきた．2月18日までの10日間に合計25単位の輸血を行っ

図5　病理組織検査所見：標本のルーペ像では，腫瘤は粘膜下層に存在し，粘膜層（上方）に向い進展し，粘膜層は破綻し出血している．Hemotoxylin-eosin染色，×1.1（a）
腫瘍部位の組織像では，核の大きな胞体の広いcytotorophobiastsが，密に増生しており，hCGの酵素抗体法による染色では，細胞質内が濃く染色されている．×200（b）

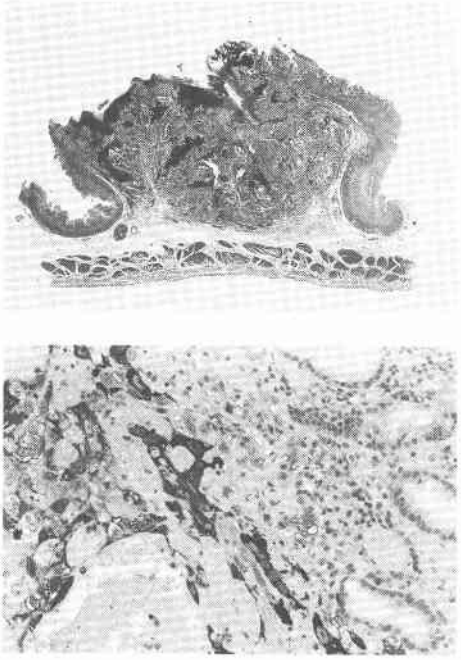

図6　腹部動脈造影像．腹腔動脈造影像にて，右肝動脈前上行枝より出血を認め，肝は出血によって右側より圧排されていた．

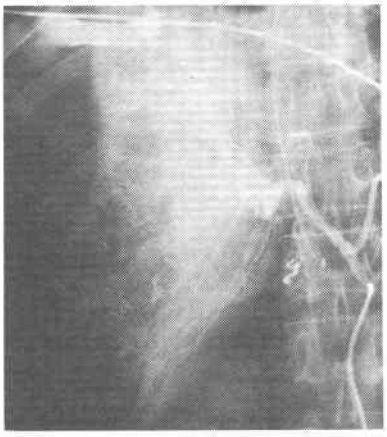

表2　hCG値の経過
入院中の血中hCG値

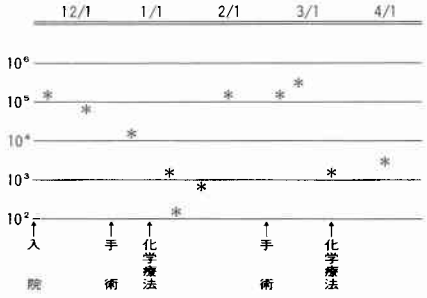

た．2月19日11：00am突然血圧触知不能となり，出血性ショック状態と診断した．同日，17単位の輸血を行い血圧を維持しながら，出血部位の診断のため腹部動脈造影を行った．

腹部動脈造影像：上腸間膜動脈領域と下腸間膜動脈領域に異常を認めなかった．腹腔動脈造影像にて，右肝動脈前上行枝よりの出血を認め，肝は出血によって右側より圧排されていた（図6）．直ちに，同動脈栓塞術（transarterial embolization：TAE）にて止血した．腹腔内の大量の凝血塊を除去するため，2月20日再開腹手術を行った．

第2回手術所見：右横隔膜下からの肝外側を中心に4,000gを超える大量の凝血塊があった．Couinaud[2]の肝区域で，S8とS6の部位に，それぞれ小指頭大の転移巣を認めた．腫瘍細胞の壊死と止血を目的として，マイクロウエーブにて2個の転移巣を焼灼した．その後，腹腔内の出血と凝血塊を除去し，腹腔内を洗浄した．さらに横隔膜下と肝床部にドレーンを留置した．

第2回手術後経過：3月14日より引続き化学療法を行っている．

入院中血中hCG値：各治療ごとに減少しているが，とりわけ化学療法後，著明に減少した．

考　察

原発性胃絨毛癌の報告は1959年の小関ら[3]の発表以来，1984年の石飛ら[4]で41例を数え，その後9例[5)~13)]が加わり，合計50例になる．それに対し，転移性胃絨毛癌の手術例報告は，検索しえた範囲では皆無である．

転移部位別の治療例としては肝臓[14]，頭蓋内[15]および肺[16)17)]の他，小腸[18]と口蓋扁頭[19]の報告がある．

本症例の病変を胃癌取扱規約[20]に準じて表現すると，占居部位：C，漿膜面浸潤：S_0s_0，リンパ節転移：N_0n_0，腹膜転移：P_0，肝転移：H1，癌型分類：1型限局型，断端浸潤：OW（－）ow（－）AW（－）aw（－），

進行程度：Stage IV，術式：幽門側亜全摘術，郭清程度：R2，絶対的非治癒切除．組織分類：ms(上皮性特殊型その他)，間質：med，浸潤形式：INFα，深達度：pm，リンパ管侵襲：ly_0，静脈侵襲：v_1，となる．胃病巣は2つあり，いずれにも腺癌組織を伴わない．文献上[3)~13)]原発性胃絨毛癌の場合，50例中36例に腺癌組織の合併があり，この点が，転移性胃絨毛癌との大きな相違点である．50例の原発性胃絨毛癌症例の男女比は，4：1でありこの点でも差がみられる．

絨毛癌の特徴は，hCGを産生することであり，その測定は診断だけでなく治療の効果判定にも役立つ，**表2**は本症例の血液中のhCG値の推移である．各治療ごとに指数関数的に減少がみられるが，とりわけ，化学療法の効果が著しいのが明らかである．絨毛癌転移症例には，一般に化学療法が行われるが，耐性を生じた場合は放射線療法[14)15)]も行われる．

また，死亡の原因として肝転移巣の破裂による腹腔内出血や頭蓋内出血がある．さらに，化学療法中の無顆粒球期の敗血症[14)]も報告されており，注意を要する．したがって，絨毛癌の多発転移症例では，化学療法を行いながら，いかに出血に対処していくかが治療上重要と考えられる．

おわりに

消化器外科領域ではきわめてまれな，転移性絨毛癌の1治験例を報告した．治療上出血に対処するため，胃切除術とTAEを行い，その経過を報告した．また，原発性胃絨毛癌との特徴の差異を文献的に考察した．

要旨は第143回近畿外科学会(昭和63年5月14日，和歌山)において発表した．

文　献

1) 小林　治，松井英雄，高見沢裕吉：侵入奇胎，絨毛癌の化学療法．産婦の実際　35：823—827，1986
2) Couinaud C: Lobes et segments hepatiques. Presse Med 62：709，1954
3) 小関哲夫，久保田富也：腺癌と悪性絨毛上皮腫の組織像を併有した胃腫瘍の一剖検例．Gann 50：287—288，1959
4) 石飛文雄，上田善彦，溝口康司ほか：胃原発絨毛癌に胎児性癌と腺癌像を呈した1胃切除例．病理と臨　2：688—694，1984
5) 峯　徹哉，大沢　仁，長谷川吉康ほか：内視鏡的に興味ある所見を呈した胃原発性の悪性絨重上皮腫．Prog Dig Endosc 23：228—231，1983
6) 石川　博，高橋仁公，黒岩　巌ほか：HBG産生を伴った胃原発と考えられる絨毛上皮腫の1例．Prog Dig Endosc 24：242—245，1984
7) 田野口仁，大塚秋二郎，諸解強英ほか：絨毛癌組織像を含む胃癌の1症例．癌の臨　30：1942—1946，1984
8) 長谷川満，服部正憲，末永裕之ほか：胃性の胃に原発した絨毛癌の1例．日臨外医会誌　46：506—511，1985
9) 福田康夫，桜井幹己，松浦成昭：Primary Gastric Chriocarcinoma. Acta Pathol Jpn 35：655—666，1985
10) 山名保則，杉山　譲，小澤正則ほか：男子胃に原発した悪性絨毛上皮腫の1例．消外　8：1523—1527，1985
11) Kamei T, Maeda J, Kondo N et al: Primary gastric choriocarcinoma associated with adenocarcinoma. Bull Yamaguchi Med School 32：11—19，1985
12) 青沼孝徳，若山　宏，高橋　敦ほか：Achalasia術後のBarrett型食道に発生した悪性絨毛上皮腫の1剖検例．胃と腸　21：83—90，1986
13) 安永　昭，内田雄三，友成一英ほか：胃性胃にみられた悪性絨毛上皮腫の1例．癌の臨　32：1999—2004，1986
14) Barnard DE, Woodward KT, Yancy SG et al: Hepatic metastasis of choriocarcinoma. Gynecol Oncol 25：73—83，1986
15) Yordan EL, Schlaerth J, Gaddis O et al: Radiation therapy in the management of gestional choriocarcinoma metastatic to the central nervous system. Surg Gynecol Obstet 69：627—630，1987
16) 友田　豊，可世木成明，成木まゆ子ほか：絨毛癌の肺転移．癌の臨　29：550—554，1983
17) 三島真喜子，武田　毅，横山元信ほか：絨毛上皮腫肺転移の2例．日産婦東京会誌　35：380—384，1986
18) 藤田信行，須先一雄：転移性少腸腫瘍の1例．臨放線　26：1413—1416，1981
19) 周　明仁，村主好弘，水口国雄ほか：絨毛癌よりの転移性口蓋扁桃腫瘍の1症例．耳鼻臨　78：2351—2358，1985
20) 胃癌研究会編：胃癌取扱い規約．第11版．金原出版，東京，1987