日消外会誌　22（1）：123～126，1989年

胃多発癌に伴った食道・直腸同時性3重複癌の1期的根治手術例

国立がんセンター病院外科，同　病理部[1]，同　診断部[2]，同　内視鏡部[3]
辻　一弥　飯塚　紀文　加藤　抱一
日月　裕司　渡辺　寛　板橋　正幸[1]
廣田　映五[1]　石川　勉[2]　山口　肇[3]

A CASE REPORT OF SYNCHRONOUS TRIPLE CARCINOMAS IN THE ESOPHAGUS, STOMACH (DOUBLE) AND RECTUM

Kazuya TSUJI, Toshifumi IIZUKA, Hoichi KATO, Yuji TACHIMORI, Hiroshi WATANABE, Masayuki ITABASHI[1], Teruyuki HIROTA[1], Tsutomu ISHIKAWA[2] and Hajime YAMAGUCHI[3]
Department of Surgery, National Cancer Center Hospital
[1] Pathology Division, National Cancer Center Institute
[2] Depaertment of Diagnostic Radiology, National Cancer Cnter Hospital
[3] Department of Internal Medicine, National Cancer Center Hospital

索引用語：重複癌，食道多重癌，多重癌根治術

1. はじめに

重複癌は，1879年 Billroth[1]によってはじめて報告されて以来，多くの報告がなかされているが，3重癌，4重癌は少ない，今回われわれは，胃多発癌に伴った食道，直腸同時性3重癌の症例に対し1期的に根治手術を施行し得たので報告する．

2. 症　例

患者：58歳男性．検診で胃の異常を指摘．

家族歴，既往歴：特記すべきことなし．

嗜好品はビール2本/日（20～55歳），タバコ20～30本/日（20～45歳）．

現病歴：昭和61年10月，検診にて胃の異常を指摘され，12月20日当院に紹介された．

入院時現症：身長162cm，体重61kg，貧血，黄疸なく，表在リンパ節触知せず，腹部に異常所見なし．

入院時検査成績：特に異常を認めず，Alpha-fetoprotein（AFP）3.3ng/ml，carcinoembryonic antigen（CEA）2.2ng/ml であった．

消化管X線検査：中部食道右前壁に大きさ3×3cmの隆起性病変を認め，胃角対側大弯およびそのやや口側の前壁側に浅い陥凹性病変を2個認めた．さらに，直腸S状部に大きさ0.7cm大の隆起性病変を認めた（図1）．

内視鏡検査：門歯列より28cmの食道前壁に隆起性病変を認めた．また，胃角対側大弯やや前壁側には，2個の浅い陥凹性病変を認め，2つの病変の間には連続性はなく，IIc型多発胃癌と診断した．内視鏡生検にて食道病変は高分化型扁平上皮癌，胃の2病変はともに高分化型腺癌であった．直腸内視鏡検査では歯状線より25cmの直腸S状部に大きさ0.7cm大の中心がやや陥凹した隆起性病変を認め，内視鏡生検の結果，高分化型腺癌であった．広基性であり内視鏡的ポリペクトミーは望ましくないと判断された．以上により食道癌，胃癌（2個），直腸癌と診断し手術を施行した（図2）．

手術方法および所見：昭和62年3月16日，右開胸開腹により胸部食道胃全摘，頸部，縦隔，上腹部リンパ節郭清，直腸S状部横切開によるポリペクトミーの形で結腸癌切除を施行した．再建は順蠕動性有茎左結腸を用いて胸骨前皮下経路にて行った．腫瘍は気管分岐部の高さに存在し，周囲組織に浸潤は認めなかった．

＜1988年10月12日受理＞別刷請求先：辻　一弥
〒520-21　大津市瀬田月輪町　滋賀医科大学第1外科

図1　a；中部食道に大きさ3×3cmの不整隆起性病変を認める．b；胃角対側大弯やや前壁側に粘膜ひだの集中を伴った浅い陥凹性病変を2か所認める（矢印）．c；直腸S状部に大きさ0.7cm大の隆起性病変認める（矢印）．

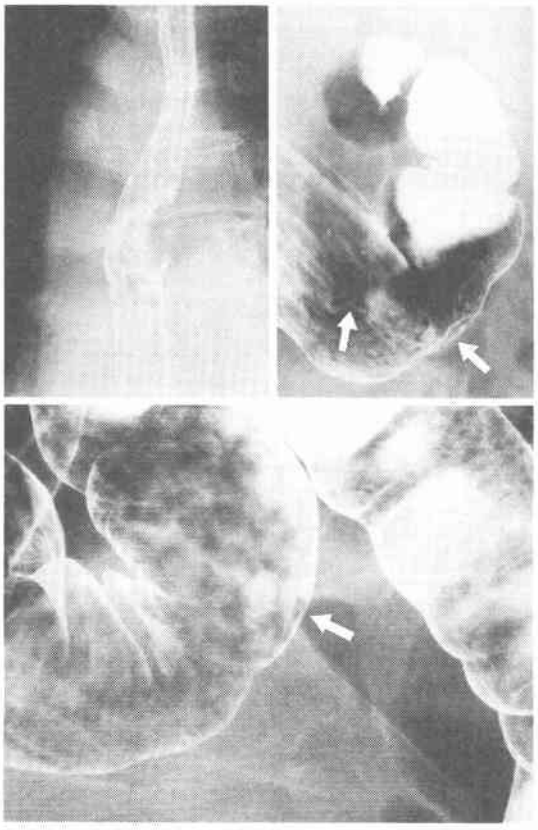

胸部上部旁食道リンパ節（#105）と気管分岐部リンパ節（#107）に転移を疑わせる腫大を認めたが，腹腔内には腹水，肝転移，リンパ節腫大も認めなかった．胃の漿膜面は正常で胃の病変の深達度は粘膜下層までと判断した．また直腸S状部の所属リンパ節の腫大は認めなかった．食道癌はA_0，N_0，M_0，Pl_0[2]，胃癌はS_0，N_0，P_0，H_0[3]，直腸癌はS_0，N_0，P_0，M_0[4]であった（図3）．

病理組織学的所見：食道は4.0×3.4cmの高分化型扁平上皮癌であり，肉眼型―潰瘍型，増殖型―膨脹型，深達度a_1，粘膜上皮内進展（－），ly（－），v（－），リンパ節は23個中#107の1個に扁平上皮癌の転移が陽性で$a_1n_2m_0pl_0$ stage III[2]であった．胃の2か所の病変は連続性がなく，1つはIIa＋IIc，4.0×3.4cm，深達度sm，他はIIc，1.1×0.9cm，深達度mで，いずれも高分化型腺癌，ly（－），v（－）であった．リンパ節は17個中左噴門部の1個に腺癌の転移が陽性で$s_0p_0H_0n_2$ stage II[3]であった．直腸は0.7×0.8cm，IIa型高分化型腺癌，深達度smであった（図4）．術後経過は良好で合併症なく，術後47病日目に退院し，術後1年6カ月の現在元気で外来通院中である．

図2　a；食道内視鏡写真．門歯列より28cm右壁のBorr 2型食道癌．深達度mpが疑われる．b；同ルゴール散分像：不染域が周囲粘膜に認められ上皮内進展が疑われる．c；胃内視鏡写真．IIc型多発胃癌，2病変間には連続性はない．深達度m，smが疑われる．d；大腸内視鏡写真．直腸S状部に中心が僅かに陥凹した広基性隆起性病変を認める．内視鏡的には癌を疑われた．

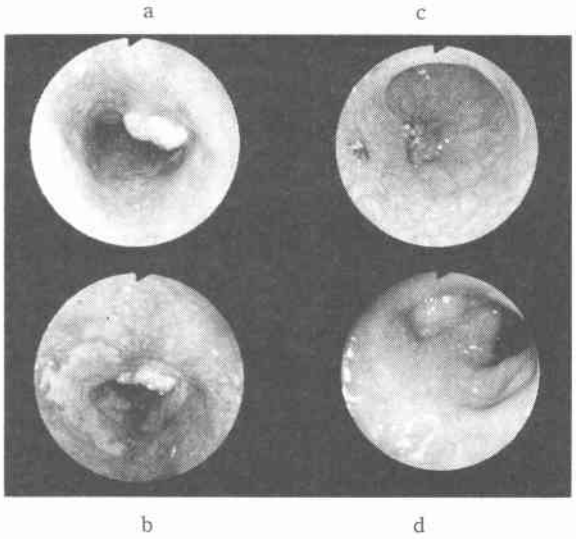

3. 考　　察

1879年Billoth[1]により重複癌が報告，定義されたが，現在ではWarren & Gates[5]の定義が広く用いられている．すなわち，1）各腫瘍に明らかな悪性像を示し，2）相互に離れた部位に存在し，3）一方が他方の転移である可能性が除外されることが条件となっている．重複癌の発生頻度は，Warrenら[5]は，3.7%，Moertelら[6]は，2.8%と報告している．本邦において剖検例で，中村[7]によれば1.56%，野口[8]2.6%，吉田[9]は4.2%と報告しているが昭和57年から昭和59年の3年間の日本病理輯報では7.1%でさらにその数は増加している．しかし，3重複癌以上の頻度は，日本病理輯報でも全悪性腫瘍73,646例中442例（0.6%）で，4重複癌以上になると24例（0.03%）とまれである．Goodner[10]によれば，

図3　病理肉眼像．a；4.0×3.4cm大の潰瘍型食道癌と4×3.4cm大のIIa×IIc，1.1×0.9cm大のIIc，の2重早期胃癌(矢印)．b；0.7×0.8cm大のIIa型早期直腸癌

a

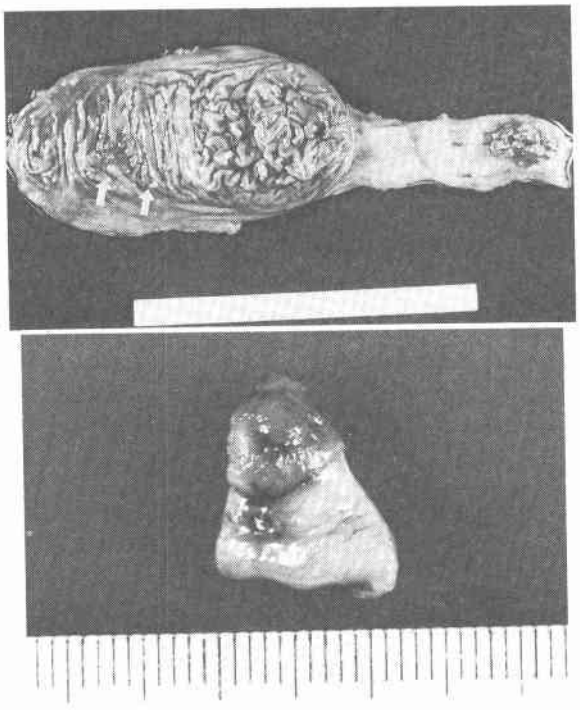

b

食道と他臓器重複癌は1,315例中126例（9.6%）あり，2重癌は106例（8.1%）で，頭頸部癌との合併は52例(49.1%)，皮膚癌18例(17.0%)，結腸癌9例(8.5%)，胃癌4例(3.8%)，であった．3重癌は14例(1.1%)，4重癌は2例(0.15%)，5重癌以上（多重癌）は4例(0.3%)あり，そのほとんどが頭頸部癌との合併で，胃癌との合併は2例であった．阿保ら（食道疾患研究会のアンケート[11]）によると11,732例の食道癌患者のうち，重複癌は425例（3.6%）でこのうち3重複癌は14例（0.1%）にみられた．胃癌との重複癌は248例(54.8%)，結腸癌22例（5.2%），肺癌13例（3.1%），舌口腔癌10例（2.4%），乳癌10例（2.4%）で胃癌が最も多い．国立がんセンターで入院治療した食道癌1,110例中，重複癌は189例（17.0%）あり，胃癌との重複癌は78例（41.3%），頭頸部癌67例（35.4%），肺癌15例(7.9%)，泌尿器系癌14例(7.4%)，大腸癌12例(6.3%)，肝胆膵癌9例（4.8%），乳癌7例（3.7%），子宮癌3例（1.6%），その他2例（1.1%）であった．また，食道3重癌は21例あり胃癌との合併は9例(42.9%)，頭頸部癌16例（76.2%）であった．食道4重複癌は，食道―胃―甲状腺―乳腺，食道―胃―咽頭―喉頭，食道―口腔―咽頭―喉頭の3例であるが，1臓器多発癌を加えると7症例であった(**表1**)．昭和57年から昭和59年の3年間の日本病理解剖輯報によると，食道を含む

図4　病理組織像．a；食道癌の組織像．良く分化した棘細胞成分を主体とする角化扁平上皮癌(HE染色，×200)．b；胃癌の組織像．胃の2症変ともに腺管構造が著明でほぼ一層の円柱上皮ないし立方状腫瘍細胞からなり核異型，構造異型を認める高分化型腺癌(HE染色，×200)．c；直腸癌の組織像．大腸粘膜および粘膜筋板下に浸潤する高分化型腺癌（HE染色，×200)．

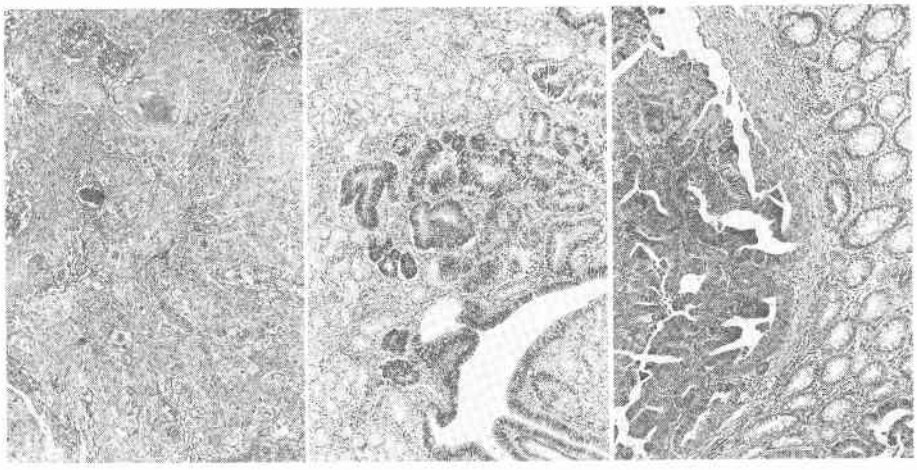

a　　b　　c

表1　食道重複癌 189症例

国立がんセンター　1962—1987年

	頭頸部	肺	乳腺	胃	結腸	肝胆膵	泌尿器	子宮	その他	合計
2重癌	48	11	5	67	10	9	10	3	2	165症例
3重癌	16	4	1	9	2	0	4	0	0	21症例
4重癌	3	0	1	2	0	0	0	0	0	3症例
合計	67	15	7	78	12	9	14	3	2	189症例

4重癌は4例あり，食道—胃—結腸—乳腺，食道—肺—肺—肺，食道—肺—結腸—咽頭，食道—肺—肝—結腸で，結腸を含むものが3例，肺癌を含むもの3例，胃癌を含むものは1例であった．

このように食道癌の場合，10人に1人以上の頻度で重複癌が発生する可能性がありこのことを念頭に入れて治療を行う必要がある．とくに胃癌，頭頸部癌との重複癌が多い事を考えると治療方針に直接関係する．すなわち，再建臓器である胃はもちろん頭頸部領域も十分に検索する必要がある．結腸を再建臓器として使用する場合では下部消化管透視も重要な検査である．また，頭頸部癌の合併は，異時性のものも多く，食道癌の経過観察に際して考えておかなくてはならない．最近食道重複癌の頻度が増加してきたのは，食道癌のみならず他の臓器の癌の診断技術の進歩による発見率の向上，平均寿命の著しい延長による第2，第3の癌の発生頻度の増加によるところが多いと思われる．現代社会の複雑な生活環境因子によって，将来重複癌発生がさらに増加する可能性があろう．

4. 結　語

胃多発癌に伴った食道，直腸同時性3重複癌の1期的根治手術例を報告し，その臨床病理学的特徴と食道重複癌についての統計学的検討を加えて報告した．

文　献

1) Billroth T: Allegmeine Chirugie Pathologie und Therapie. Reimer, Berlin, 891—934, 1989
2) 食道疾患研究会編：食道癌取扱い規約．改定6版．金原出版，東京，1984
3) 胃癌研究会：胃癌取扱い規約．改定11版．金原出版，東京，1985
4) 大腸癌研究会編：大腸癌取扱い規約．改定3版．金原出版，東京，1983
5) Warren S, Gates O: Multiple primary malignant tumors. A survey of the literature and a statistical study. Am J Cancer 16：1358—1414, 1932
6) Moertel CG, Bargen JA, Soule EH et al: Multiple gastric cancers. Gastroenterol 32：1095—1103, 1957
7) 中村恭二，相沢　幹：組み合わせより見た重複癌の検討—重複癌1121例の分析—．癌の臨　18：662—666, 1972
8) 野口雅裕，成木行彦，松尾賢二ほか：早期胃癌を含む三重癌の1剖検例—原発性多重癌に対する考案—．日消病会誌　75：71—79, 1978
9) 吉田　均，加藤義昭，長谷川義夫ほか：消化管に発生した異時性，早期三重悪性腫瘍の一例．日消病会誌　79：1469—1473, 1982
10) Goodner JT, Watson WL: Cancer of the esophagus-It's association with other primary cancer. Cancer 9：1248—1252, 1956
11) 阿保七三郎，三浦秀男，工藤　保ほか：日本における食道と他臓器の重複癌について．日消外会誌 13：377—381, 1980