日消外会誌　22（1）：135～138，1989年

Systemic lupus erythematosusに合併した小腸多発穿孔の1治験例

国立福岡中央病院外科
北村　薫　中橋　恒　朔　元則　前川宗一郎

A CASE REPORT OF MULTIPLE PERFORATIONS OF THE ILEUM DUE TO SYSTEMIC LUPUS ERYTHEMATOSUS

Kaoru KITAMURA, Hisashi NAKAHASHI, Motonori SAKU and Soichiro MAEKAWA
Department of Surgery, National Fukuoka Central Hospital

索引用語：systemic lupus erythematosus, 小腸多発潰瘍，小腸潰瘍穿孔

はじめに

Systemic lupus erythematosus（以下SLEと略）は，多彩な臨床症状を伴うことで知られる自己免疫疾患で，中でも消化器症状は比較的高率にみられるとされている．しかしその大半は食欲不振，呕気，呕吐などの軽微なものであり，消化管出血，潰瘍，イレウス，腹膜炎などの重篤な合併症を伴う場合は比較的まれなようである[1]．われわれはSLEで内科治療中小腸の多発穿孔により汎発性腹膜炎を来し広範囲小腸切除術を施行し，救命しえた1例を経験したので，若干の文献的考察を加え報告する．

症　例

患者：28歳，女性，主婦．

主訴：下腹部痛．

家族歴．生活歴：特記事項なし．

現病歴：生来健康であったが，昭和61年12月ころより両下肢の腫脹，疼痛を認め，足背に紫斑が出現してきた．疼痛は次第に増強し昭和62年3月より四肢脱力と知覚異常が出現し，5月末より全身浮腫と38℃前後の発熱が持続するようになった．さらに，6月中旬より下腹部痛と頻回の血性下痢を認めたため，6月22日当院内科に緊急入院となった．ARA分類予備基準[2]によりSLEと診断されステロイド療法を開始したところ自覚症状は著明に改善したが，7月18日ころより次第に腹部膨満が出現してきた．腹痛はさほど著明でなかったが，腹部単純写真（図1）にてfree airを認めたため，消化管穿孔による汎発性腹膜炎の診断のもとに7月21日外科へ転科し，同日緊急手術となった．

図1　腹部単純写真にて左横隔膜下に大量のfree airを認める

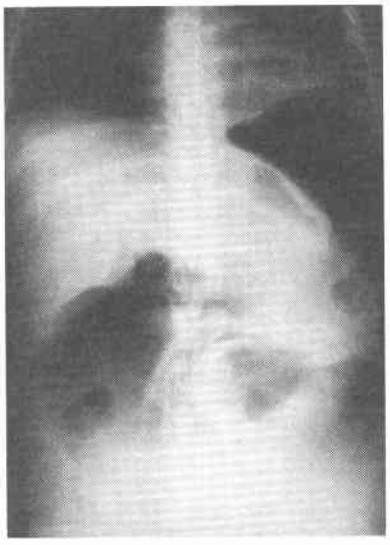

外科入院時現症．理学的所見：身長170cm，体重48kg．血圧130/80mmHg，体温39.2度，意識清明でショック症状なし．顔面の蝶形紅斑・脱毛などはみられなかったが，両下肢および膝・足関節の腫脹が著明であった．頭部・胸部に異常はなかったが，腹部は膨満し波動を触知した．しかし圧痛は軽度で筋性防御は認められなかった．また，腸雑音はほとんど聴取されなかった．

＜1988年10月12日受理＞別刷請求先：朔　元則
〒810　福岡市中央区城内2－2　国立福岡中央病院外科

表1　外科入院時検査所見

血液一般：WBC 15000, RBC 302万, Hb 7.7g/dl,
Hct 23.7%, PLT 24.9万, 血沈 22mm/56mm
血液生化学：TP 2.3g/dl　T-Bil 4.1mg/l　Na 132mEq/l
Alb 1.0g/dl　BUN 33mg/l　K 4.4mEq/l
LDH 9000U/l　Cr. 0.7mg/l　Cl 97mEq/l
GOT 40U/l　CRP 13.3mg/l
GPT 150U/l
出血・凝固時間：正常
免疫血清学：抗核抗体 320倍, 抗DNA抗体 100U/ml
血清補体価 12.0U/ml, 免疫複合体 5.8μg/ml
抗SS-A抗体 16倍, LE因子（卌）
便潜血　（＋＋）,
尿潜血　（＋＋）, 沈渣, 顆粒円柱（卌）

図2　手術時開腹所見

検査所見：血液一般検査では，著明な貧血と白血球増多がみられ，血液生化学検査では高度の低蛋白血症，ビリルビン値の軽度上昇，腎機能の低下が認められた．自己免疫疾患に対する各種特殊検査も本疾患に特徴的な所見を示していた（**表1**）．

手術所見：臍を中心とする正中切開にて開腹すると，悪臭を伴う膿性腹水が大量に貯留し，腸管は腹膜炎によると思われる癒着のため一塊となっていた．癒着を剝離し小腸を精査すると，トライツ靱帯から約1m肛門側より回腸末端部までの小腸は，暗褐色の血腫状で虚血性変化が著明であった．また，同部位の腸間膜付着部対側漿膜面に潰瘍によると思われる壊死性病変が多発し，数か所で穿孔を認めた（**図2**）．病変部小腸を切除したのちに大量の生理食塩水による腹腔内洗浄を行い，手術を終了した．なお，残存小腸の長さは約1mと考えられた．

切除標本の肉眼所見：切除小腸は炎症により壁が肥厚し著明に短縮しており，ホルマリン固定後の実測長は約1.5mであった．腸管膜付着部対側を中心に不整形の潰瘍が多発し，そのうちの5か所に潰瘍の穿孔を認めた（**図3**）．

図3　切除標本の肉眼所見（腸間膜付着部対側に多発性の潰瘍と穿孔を認める）



図4　ヘマトキシリン・エオジン染色（×100）：粘膜筋板から粘膜下層において小動脈に血栓の再疎通像が散在している．

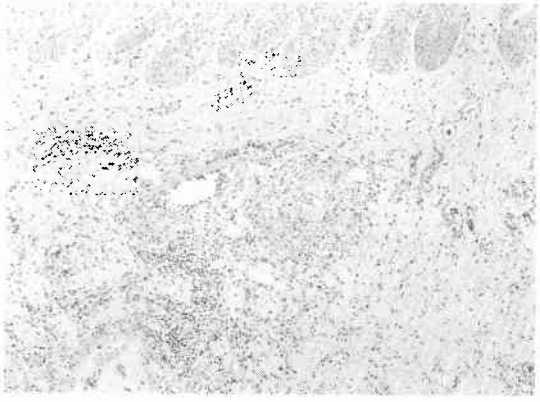

組織学的所見：ヘマトキシリン・エオジン染色で，穿孔部付近の粘膜筋板から粘膜下層における小動脈に血栓の再疎通像が散在して認められた（**図4**）．エラステイカ・フアンギィソン染色で中膜弾性線維の断裂と内膜肥厚が認められたが，新鮮な血栓形成はなく，過去に血管炎が存在したことを示唆する所見であった（**図5**）．

術後経過：術後軽度の縫合不全を認めたが全身状態に異常なく，保存療法にて治癒した．術後12週目より経口摂取を開始したが，普通食摂取による下痢もみられず，全身状態も漸次改善してきたため術後21週目に退院の運びとなった．SLEの治療としては，術直後は術前にひき続きステロイドの大量投与（プレドニゾロ

図5　エラスティカ・ファンギィソン染色（×400）：中膜弾性線維の断裂と内膜の肥厚が認められた．

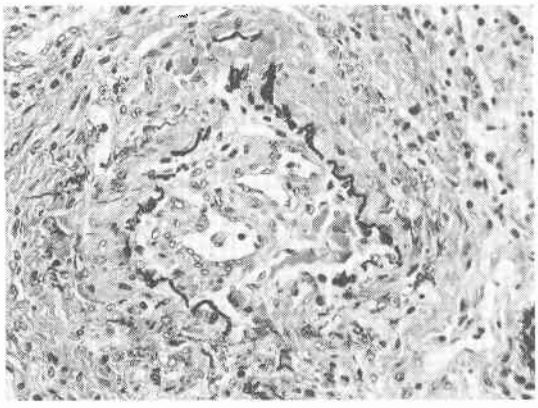

図6　臨床経過

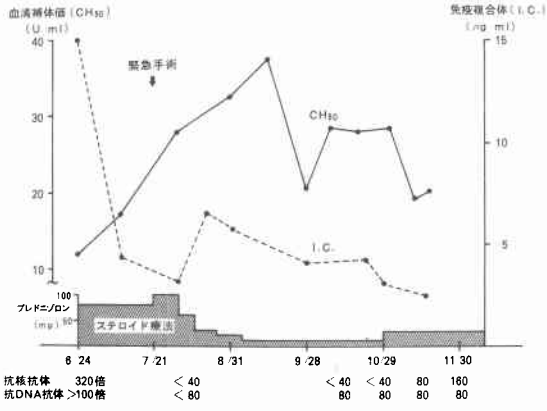

ン100mg/日）を行い，臨床症状と免疫血清学的検査所見を指標に漸減していった（図6）．12月15日の退院時には軽口プレドニゾロン30mg/日の維持量にて寛解を得，退院2か月後の現在，元気に日常生活に復帰している．

考　察

SLEの経過中に何らかの消化器症状が発現する頻度は比較的高く，Condemi[1]によれば68%とされているが，腹痛，食欲不振，呕気，呕吐，下痢などの軽微な症状がほとんどである．しかし，まれにイレウス，腹膜炎，腸間膜動脈血栓症等の重篤な腹部病変を生じる例もあり，Couris ら[3]は231例中4例（1.7%）に，Matolo ら[4]は51例中14例（27.5%）にこのような重症例を認めたと報告している．特に本例のように消化管穿孔を合併した例はきわめてまれで，Hoffman ら[5]の報告では穿孔と梗塞をあわせて21例を数えるのみであり，川村ら[6]の集計でも現在までにわずか22例である．本邦における報告では，われわれが検索しえた限りでは自験例を含めて6例[7)~10)]のみであった．うち生存例は4例にすぎず，特に多発穿孔をきたして生存しえたものは本例が2例目であると考えられる（**表2**）．

表2　本邦におけるSLEに合併した腸管穿孔症例

	発表年	発表者	症　例	穿孔部位	手　術	予　後
1	1978	佐生ら[7]	28歳、男性	直腸　単発?	施行せず	死　亡
2	1981	鬼塚ら[8]	22歳、女性	空腸　単発	空腸切除	生　存
3	1984	檜山ら[9]	8歳、女性	空腸　単発	空腸切除	生　存
4	1984	檜山ら[9]	15歳、女性	空腸　多発	空腸切除	死　亡（術後19日目）
5	1984	大西ら[10]	32歳、女性	小腸　多発	小腸部分切除	生　存
6	1987	自験例	28歳、女性	小腸　多発	小腸部分切除	生　存

こうしたSLEの消化器病変の本態について，Pollark[11]，Kistin ら[12]は，全身の血管炎の一環として捉えている．SLEの血管炎の特徴として Pollark らは炎症細胞浸潤に伴ったフィブリノイド変性を，Kistin らは血管内膜の肥厚をあげており，部位的には回盲部に多いと報告している．本例でも，病理組織学的に穿孔部領域の小動脈に中膜弾性線維の断裂と内膜肥厚，血栓の再疎通像などの，過去に血管炎が存在したことを示唆する所見が認められた．われわれは当初，本例の消化管穿孔の原因をステロイドの大量投与によるものかとも考えたが，(1) ステロイド潰瘍はその発症機序から主に胃前庭部にみられること，(2) 上記病理所見から，血管炎がステロイド投与以前にすでに存在していたと考えられることなどから，本例はSLEに合併した血管炎に基づく消化管穿孔であったと考えている．

SLEにおける消化管穿孔に対して Zizic ら[13]は早期診断，早期手術が唯一の救命方法であると述べているが，SLEの第1選択薬剤であるステロイドの大量投与により，これらの消化器症状が顕性化せずに病変のみが進行する場合があり，現実にはその早期診断は甚だ困難なことが多く，Berg ら[14]はこれを Steroid masking と呼んで特に注意すべきであると報告している．本例においても，腹部単純写真で大量の free air が認められ，腹部膨満が著明で明らかに穿孔性腹膜炎の状態であったにも拘らず，圧痛は軽度で筋性防御も認められなかった．ステロイド剤大量投与中の患者管理にあたっては，自覚症状や理学所見のみに頼ることなく，

血液検査，X線検査などを含む総合的かつ緻密な経過観察が重要であると考えられた．

本症例のような場合の術後療法について竹末ら[15]は，血管炎に基づく急性炎症を著明に改善すると同時に，残存小腸の再穿孔を予防し，さらに心不全などの多臓器障害を改善するためにステロイド療法は不可欠な治療法であると述べている．ステロイド療法による創傷治癒の遅延に伴う創嘴開や縫合不全，易感染性などの合併症を考慮した上で慎重にステロイド療法を行うことが，患者の予後を大きく左右する重要な因子であると考えている．

まとめ

SLE経過中に血管炎に基づく小腸多発潰瘍による穿孔を来し，緊急手術を施行して救命しえた28歳女性の1例を経験したので報告した．

稿を終るにあたり，病理所見について種々御教示賜った九州大学医学部第1病理の前田和信先生に深謝いたします．

なお，本症例の詳細は第50回日本消化器病学会九州地方会（昭和62年12月3日，宮崎）において発表した．

文献

1) Condemi JJ: Miscellaneous diseases with immunologic features. Edited by Salvim RG. Practice of Medicine. Harper & Raw Publishers, Hagerstown Maryland, 1974, p1—42
2) Tan EM, Cohen AS, Fries JF et al: The 1982 revised criteria for the systemic lupus erythematosus. Arthritis Rheum 25: 1271—1277, 1982
3) Couris GD, Block MA, Rupe CE: Gastrointestinal complication of collagen disease. Arch Surg 89: 695—700, 1964
4) Matolo NM, Albo D: Gastrointestinal complication of collagen vascular disease: Surgical implications. Am J Surg 122: 678—682, 1971
5) Hoffman BI, Katz WA: The gastrointestinal manifestations of SLE: A review of the literture. Semin Arthritis Rheum 9: 237—241, 1980
6) 川村　肇，橋田信之，押味和夫ほか：ステロイド中断後回腸壊死と腎症急性増悪をきたした全身性エリテマトーデスの一例．日臨免疫　3：96—103, 1977
7) 佐生　隆，伊従　茂，阿部道夫ほか：大腸潰瘍穿孔を来した全身性エリテマトーデスの一剖検例．内科　42：515—518, 1978
8) 鬼塚正孝，更科広実，岩崎洋治ほか：腸管穿孔と腸狭窄を合併したSLEの1例．日消外会誌　14：1639—1644, 1981
9) 檜山英三，市川　徴，横山　隆：小児SLEに合併した小腸穿孔の2症例．日小外会誌　20：1239—1245, 1984
10) 大西利明，今中孝信：閉塞性血管病変により小腸穿孔をきたしたSLEの一症例．リウマチ　24：626, 1984
11) Pollark VE, Grove WJ, Kark RM et al: SLE stimulating acute surgical conditions of the abdomen. N Engl J Med 259: 258—266, 1958
12) Kistin MG, Kaplan MM et al: Diffuse ischemic colitis associated with SLE response to subtotal colectomy. Gastroenterology 75: 1147—1151, 1978
13) Zizic TM, Shulman LE, Stevens MB: Colonic perforations in SLE. Medicine 54: 411—426, 1974
14) Berg P, Postel AH, Lee SL et al: Perforation of the ileum in steroid treated SLE. Am J Dig Dis 5: 274—282, 1960
15) 竹末芳生，横山　隆，立本直邦ほか：多発性動脈炎による小腸多発穿孔の1例．日消外会誌　20：2245—2248, 1987