日消外会誌　22（1）：139～142，1989年

診断にGa-scintigramが有用であった回腸悪性リンパ腫による成人腸重積症の1例

紀南綜合病院外科
山口　時雄　江本　節　植田　隆司　藤吉　理夫
光野　正孝　砂田　祥司　中島　信一　高尾　哲人

A CASE REPORT OF MALIGNANT LYMPHOMA OF THE ILEUM WITH INTUSSUSCEPTION DETECTED BY GALLIUM-SCINTIGRAM

Tokio YAMAGUCHI, Takashi EMOTO, Takashi UEDA, Michio FUJIYOSHI, Masataka MITSUNO, Shoji SUNADA, Shinichi NAKASHIMA and Tetsuto TAKAO
Department of Surgery, Kinan General Hospital

索引用語：回腸悪性リンパ腫，腸重積，ガリウム・シンチグラム

はじめに

回腸悪性リンパ腫による成人腸重積症の1症例を経験した．当初，消化管透視などでは診断しえなかったが，ガリウム-シンチグラム（以下Ga-シンチ）にて陽性像をえて注腸造影，小腸透視，腹部computed tomography（以下CT）などを再検し回腸腫瘍による腸重積と診断しえた．切除標本の組織診断で悪性リンパ腫であることが判明した．若干の考察を加えて報告する．

症　例

患者：76歳，男性．

主訴：心窩部痛，食欲不振．

既往歴：10年前より高血圧にて加療中．

現病歴：昭和60年7月より心窩部痛，食欲不振が出現した．近医にて上部消化管透視，胃内視鏡，CTを受けるも異常は認められず保存的に経過観察されていた．3カ月で7kgの体重減少があり，精査加療目的にて当院に紹介され入院となった．

入院時現症：貧血，黄疸無し．軽度のるいそうを認めた．胸部では特に異常なし．腹部は平坦，軟で腫瘤は触知しなかった．後頸部に小指頭大のリンパ節を触知したが，その他腋窩，鼠径などのリンパ節は触知しなかった．

入院時検査成績：検血；RBC 531×10^4/mm^3，WBC 7,300/mm^3，Hb 15.6g/dl，Hct 45.8%，Pla 36.8×10^4/mm^3（st 3，seg 64，eo 2，ba 0，mo 8，ly 23），BSR；23mm/1h，52mm/2h．肝機能；GOT 15U/L，GPT 8U/L，ALP 189U/L，γ-GTP 9U/L，T-Bil 0.8 mg/dl，ZTT 4.7U，T.P. 7.4g/dl，Alb 4.3g/dl．アミラーゼ；S-Amy. 106IU/L，U-Amy. 1,586IU/L．検尿；異常なし．便潜血；o-T（卅），Gu（卅）．

なお，carcinoembryonic antigen，α-fetoproteinなどの腫瘍マーカーは正常であった．

輸液，鎮痛剤投与にて対症的に対応するとともに胃透視，腹部超音波検査（ultorasonography：以下US），CTなどを実施したが異常を認めなかった．また，注腸検査，経口小腸透視も異常を認めなかった．

Ga-シンチ：腹部で右側腹部と右傍脊椎に2か所の集積像を認めたが，他の部分には集積を認めなかった．1か月後に再検したところ同様な2個の集積を認めたが右側腹部の1個の集積は場所が少し移動していた（図1）．

悪性腫瘍，炎症性腫瘤などを考えて各種検査を再検した．

注腸検査：2回目の注腸造影では回盲部は長く移動性で，同部に表面粗なポリープ状の腫瘤を認めた（図2）．

小腸透視：2回目の小腸透視では腫瘤を先進部とする回腸，結腸の腸重積を認めた．その口側は軽度拡張していたが，重積部の通過性は保たれていた（図3）．

＜1988年10月12日受理＞別刷請求先：山口　時雄
〒553　大阪市福島区福島4－2－78　大阪厚生年金病院病理検査科

図1　Ga-シンチ．術前(1985．12．11，1986．1．16，1987．2．26)には，腹部に2か所の集積を認める．右側腹部の1個は少しずつ部位が移動している．術後（1986．4．7）には集積を認めない．

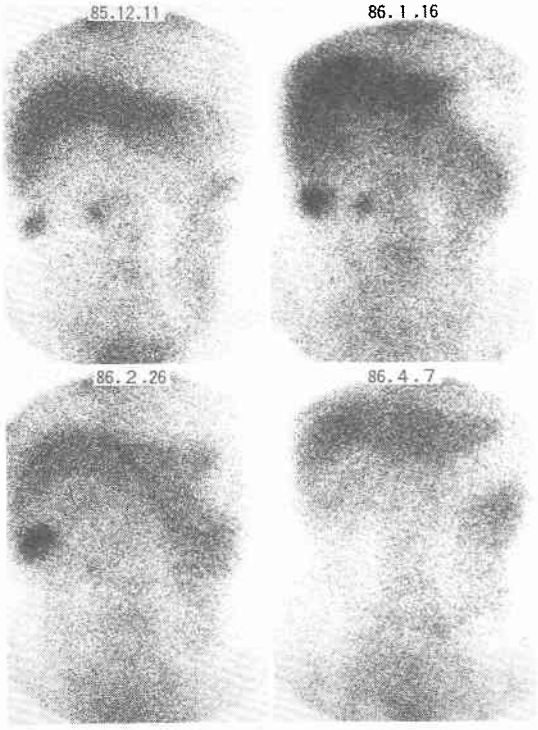

図2　注腸造影．回盲部は長く移動性で，表面不整の腫瘤（→）を認める．

CT：右側腹部にて軽度拡張した上行結腸と思われる管腔内に偏心性の軟部腫瘤影を，その内側に半月形の脂肪影を認めた．軟部腫瘤影は，造影剤静注によりenhanceされた（図4）．

図3　経口小腸透視．腫瘤（→）を先進部とする回腸，結腸重積を認める．口側の腸管は軽度拡張しているが，重積部の通過性は保たれている．

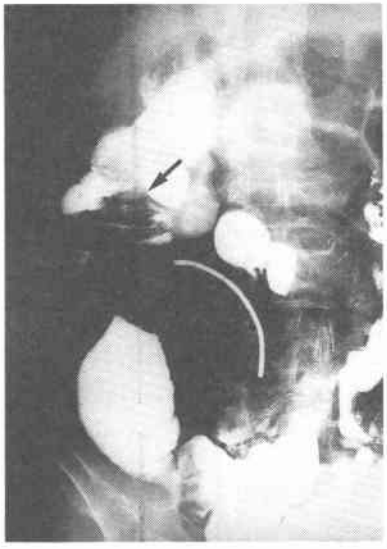

図4　CT．右側腹部に軽度拡張した上行結腸と思われる管腔内に偏心性の軟部腫瘤影を認め，その内側にfat density massを認める．軟部腫瘤影はenhanceされる．

plain CT

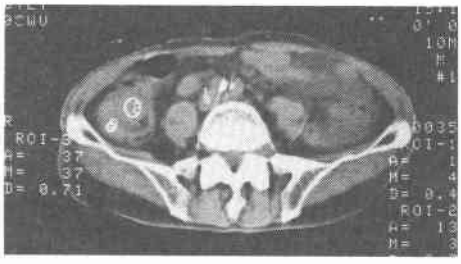

enhanced CT

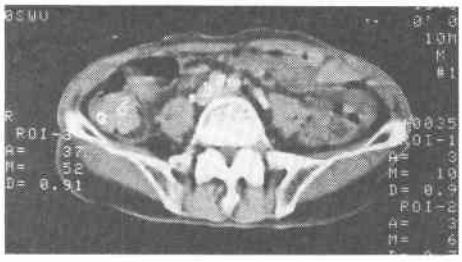

図5　肉眼像．回腸末端より口側5cmの部に，直径5cmのポリープ型の表面粗の腫瘤を認める．

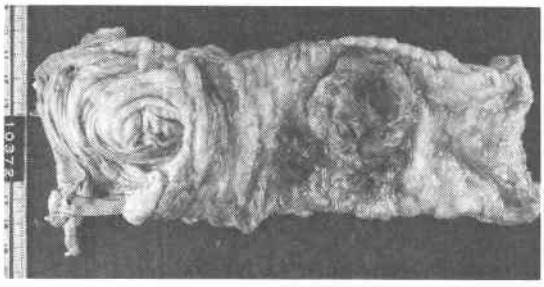

図6　小型リンパ球様細胞のびまん性の増殖を認める（H-E, ×400）．腫瘍細胞は一部漿膜下層に達していた．

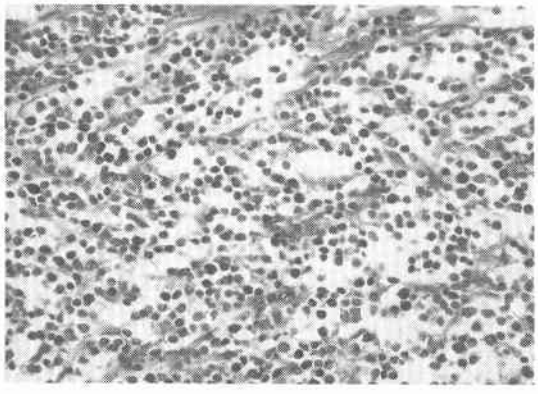

以上の所見より回腸腫瘍による慢性腸重積症と診断し手術施行した．

手術所見：下腹部正中切開にて開腹した．腹腔内には癒着，腹水なく肝臓にも異常を認めなかった．回盲部にて回腸，結腸重積を認め，また，回結腸動脈根部に2個のリンパ腫大（直径2cm，1cm）を認めた．腸重積部を含め回結腸切除術，回腸結腸端端吻合を施行した．

肉眼所見：回腸末端の直径5cmのポリープ型の腫瘍で表面はびらんを呈した．また，割面は充実性で弾性軟，白色調を呈し腫瘍は漿膜下層に達していた（図5）．

組織所見：小型リンパ球様の細胞の瀰漫性の増殖を認め，筋層内に浸潤，一部漿膜下層に達していた．lymphoma study group（LSG）分類で非Hodgkin病の悪性リンパ腫small cell, diffuse typeと診断された．また，2個のリンパ節のうち1個のリンパ節に同様の細胞の増殖を認めた（図6）．

悪性リンパ腫と判明後，骨髄穿刺を施行するも腫瘍細胞は認めなかった．しかし，後頸部リンパ節腫大は腹部症状出現の1年以上前よりあったということであり，また，同部位にはGa-シンチで集積を認めなかったが，念のため生検を施行したところ腫瘍細胞の増殖を認め，Ⅳ期に分類された．vincristine, endoxan, predonisone, adriamycin（VEPA）療法施行後，外来経過観察中であるが，約2年余りの現在再発の兆候は認めない．

考　察

成人の腸重積症は小児の腸重積症と異なり慢性に経過し，症状が不定で診断は困難とされている[1]．すなわち，その症状は一般的によくみられる腹痛，悪心，嘔吐，体重減少などの非特異的症状であり，Cotlar[2]はその症状を“bizarre”と表現し，“A correct preoperative diagnosis is rarely made.”としている．腫瘤触知が特徴的とされ，特に移動性の腫瘤は診断に有用とされるが，その頻度は多くないようで，24%～65%と報告されている[3]．われわれの症例も腹痛，悪心，嘔吐，体重減少などの不定の症状を呈するのみで，腫瘤を触知することはできず診断に苦慮した．

一方では，成人の腸重積症は腫瘍などに続発するものが多く，しかも悪性腫瘍に由来することも多いとされており，早期診断，早期治療が必要とされる．堀[4]の，1965年から1974年の10年間の15歳以上の原発性腸重積症181例中で119例（65.7%）が良性あるいは悪性の腫瘍に由来したものであった．その中で，特に大腸では29例中21例（72.4%），ついで小腸では79例中25例（32.9%）が悪性腫瘍に由来するものであった．

われわれの症例は悪性リンパ腫に由来するものであったが，悪性リンパ腫は小腸腫瘍の中ではかなりの高頻度を占めている．すなわち，八尾ら[5]の1970年から1979年の10年間の本邦報告例の集計では，良性腫瘍214例に対し悪性腫瘍678例であり，その中で悪性リンパ腫は259例（38%）を占めている．また，悪性リンパ腫は，消化管の中でも胃についで小腸，特に回腸末端に多いとされている．鈴木ら[3]は悪性リンパ腫による腸重積例を20例集計しているが，20例中8例が回腸末端，回盲部より口側10cmまで含めると13例（65%）が回腸末端に発生していた．

しかし，その診断は上部消化管，下部消化管と異なりアプローチが困難で術前に診断することは困難なようである．われわれの症例はGa-シンチで陽性像を得たことがその診断の端緒となった．Hoffer[6]はGa-シ

ンチの腫瘍検出能より腫瘍を，1）Tumors in which Ga-67 imaging is clearly useful，2）Dieases in which Gallium is not useful，3）Diseases in which Gallium may be useful の3群に分けている．その中では，Ga-シンチが有用な第1）群として Hodgkin 病，肝癌などを，有用でない第2）群として頭頸部腫瘍，消化管腫瘍などをあげている．非 Hodgkin 病の悪性リンパ腫は中間の第3）の群に分類され，その陽性率は50％前後でそれほど有用ではないとしている．われわれの症例は陽性所見を示しこれが診断の端緒となった．さらに重積の程度の差に起因すると思われる部位の移動を呈した．

また，われわれの症例は CT でも重積部をとらえることができたが，Curcio[7]は，腸重積の CT 上の特徴を，壁の肥厚を伴った拡張腸管，偏心性の軟部腫瘤，腸管膜側の半月形の low density mass としている．われわれの症例もこの特徴に合致するものであった．さらに，Iko[8]は動物実験より腸重積の CT 上の特徴を，任意な分類であり，おのおの重なりはあるとしながら，1期；標的様の腫瘤，2期；層状構造，3期；層状構造の消失，4期；壊死期へと進行するとしている．成人の腸重積では，慢性に経過し，1，2期を示す例がほとんどであるとしている．われわれの例も，1，2期に相当すると考えられる所見を呈した．

一方，われわれは診断に役立てることはできなかったが US，血管造影の有用性も報告されている．Weissberg[9]は，US の特徴として高エコーの中心を取り囲む低エコーの周辺帯よりなる標的像としている．また，血管造影の特徴として沢田ら[10]は外筒を構成する vasa recti と直交する嵌入部の支配動脈を認めることとしている．

消化管悪性リンパ腫の治療はできる限り外科的に切除することであり，高木[11]は根治性のある場合積極的な合併切除が有効としている．さらに進行度，組織型に応じて化学療法が追加される．われわれの症例は LSG 分類で small cell，diffuse type で予後良好の組織型に分類されたが，後頸部リンパ節に腫瘍細胞の増殖を認めⅣ期に分類されたため術後 VEPA 療法を施行した．現在，外来経過観察中である．

おわりに

以上，診断に苦慮したが Ga-シンチが診断の端緒となり診断しえた回腸悪性リンパ腫の1治験例を若干の考察を加えて報告した．

文　献

1）有本重也：腸重積症を伴う盲腸癌の1例．和歌山医　37：69—74，1986
2）Cotlar AM, Cohn I Jr: Intussusception in adults. Am J Surg 101：114—120，1961
3）鈴木真一，斉藤正光，佐久間仁ほか：小腸悪性リンパ腫による成人腸重積症の1例．消外　10：907—912，1987
4）堀　公行：成人腸重積症－6治験例と本邦最近10年間の報告症例の集計をもとにして．外科　38：692—698，1976
5）八尾恒良，日吉雄一，田中啓二ほか：最近10年間（1970—1979）の本邦報告例からみた空，回腸腫瘍．胃と腸　16：935—941，1981
6）Hoffer P: Status of Gallium-67 in tumor detection. J Nucl Med 21：394—398，1980
7）Curcio C, Feinstein RS, Humphery RL et al: Computed tomography of entero-enteric intussusecption. J Comput Assist Tomogr 6：969—974，1982
8）Iko BB, Teal JS, Siram SM et al: Computed tomography of adults colonic intussuception: Clinical and experimental studies. AJR 143：769—772，1980
9）Weiseberg DL, Scheibele W & Leopold GR: Ultorasonographic appearance of adult intussusception. Radiology 124：701—792，1977
10）沢田　敏，播磨敬三，深谷徳幸ほか：成人腸重積症のX線検査．各種造影検査を中心として．総合臨　28：199—205，1979
11）高木國夫：消化管悪性リンパ腫の外科治療．外科　48：1024—1031，1986