日消外会誌　22（3）：859～862，1989年

急性気腫性胆嚢炎の1治験例

小牧市民病院外科
鳥井　彰人　末永　裕之　鈴木　祐一　奥田　哲也
小寺　泰弘　禰宜田政隆　谷口　健次　余語　弘

A CASE REPORT OF ACUTE EMPHYSEMATOUS CHOLECYSTITIS

Akihito TORII, Hiroyuki SUENAGA, Yuichi SUZUKI, Tetsuya OKUDA, Yasuhiro KODERA, Masataka NEGITA, Kenji TANIGUCHI and Hiroshi YOGO
Department of Surgery, Komaki Municipal Hospital

索引用語：気腫性胆嚢炎

はじめに

急性気腫胆嚢炎は，本来ガスの発生することのない胆嚢内，胆嚢壁内，胆嚢周囲組織内にガスが認められる急性胆嚢炎の1型である．従来比較的まれな疾患であるとされてきたが，最近報告例が増加しており，検索しえた範囲での本邦報告例は自験例を含めて57例であった．われわれは胆嚢摘出術により治癒せしめた急性気腫胆嚢炎の1例を経験したので文献的考察を含めて報告する．

症　例

患者：69歳，男性．

主訴：右側腹部痛，発熱．

家族歴：特記すべきことなし．

既往歴：昭和47年，脳血栓症．

現病歴：昭和62年8月23日午後8時頃より右側腹部痛が出現したため近医を受診し，翌日急性腹症として当院へ紹介された．来院時37.9℃の発熱と著明な右側腹部痛を認めたが腹膜刺激症状は乏しく，全身状態は比較的安定していた．

入院時一般検査所見：血液検査では白血球数の増加および血糖値の上昇を認め，尿検査では蛋白，アセトンを軽度認めた（**表1**）．

臨床経過：入院時の腹部単純X線写真（図1）ではとくに異常所見を認めなかったが，同日施行した腹部超音波検査（ultrasonography 以下US，図2）で，胆嚢は腫大し，胆嚢内に acoustic shadow をともなう孤状の strong echo を認め，さらに胆嚢壁の肥厚および周囲の液体貯留像も認め，臨床所見とも考え合わせ，胆嚢結石症にともなう急性胆嚢炎と診断したが，全身

表1　入院時一般検査所見

〈血液検査〉		
WBC	21700	/mm³
RBC	503×10⁴	/mm³
Hb	17.4	g/dℓ
Ht	49.7	%
PLT	15.1×10⁴	/mm³
Na	137	mEq/ℓ
K	4.3	mEq/ℓ
Cl	99	mEq/ℓ
BUN	17.0	mg/dℓ
クレアチニン	1.4	mg/dℓ
アミラーゼ	57.1	単位
血糖	164	mg/dℓ
〈尿検査〉		
蛋白　＋	30	mg/dℓ
糖　－		
アセトン　＋		

図1　腹部単純X線写真：入院時はとくに異常所見を認めなかったが(写真左)，2日後，胆嚢の輪郭を思わせる線状の空気像（矢印）が出現した（写真右）

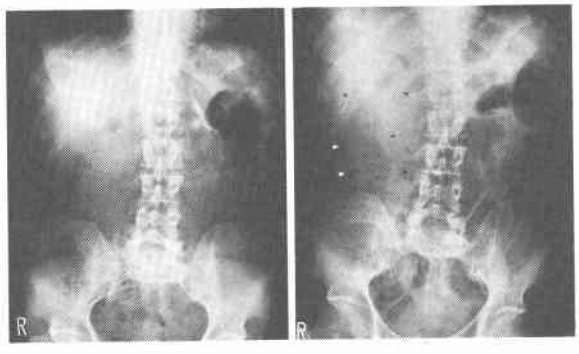

＜1988年11月2日受理＞別刷請求先：鳥井　彰人
〒485　小牧市常普請1－20　小牧市民病院外科

図2　入院時に施行した腹部超音波検査で，胆嚢は腫大し，胆嚢内にはacoustic shadowをともなう孤状のstrong echoを認め，さらに胆嚢壁の肥厚および周囲の液体貯留像を認めた．

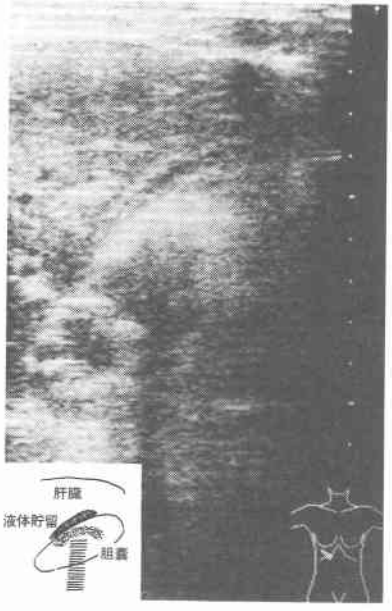

図3　Computed tomographyで，胆嚢の腫大と胆嚢壁内と思われる輪状の空気像（矢印）を認めた．

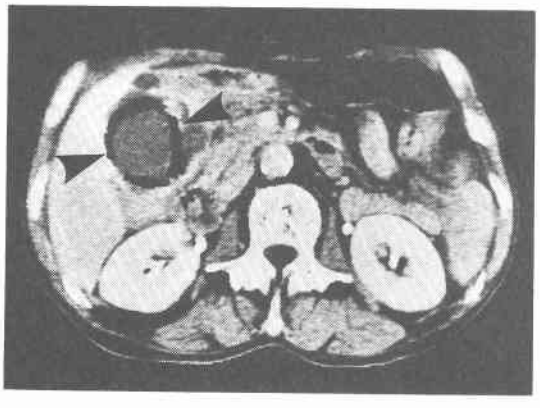

図4　Drip-infusion cholangiographyでも胆嚢の輪郭を思わせる線状の空気像（矢印）を認めた．

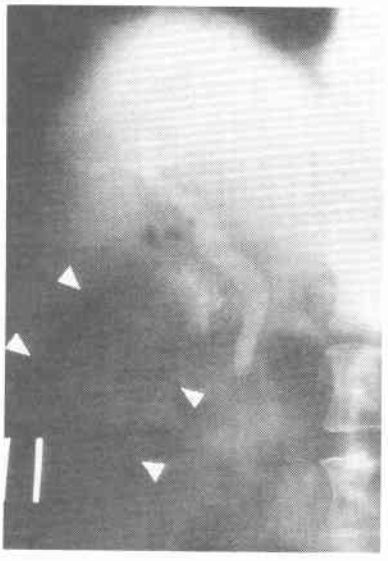

図5　手術直前に施行した腹部超音波検査で胆嚢内のstrong echoは空気によるものであると思われた．

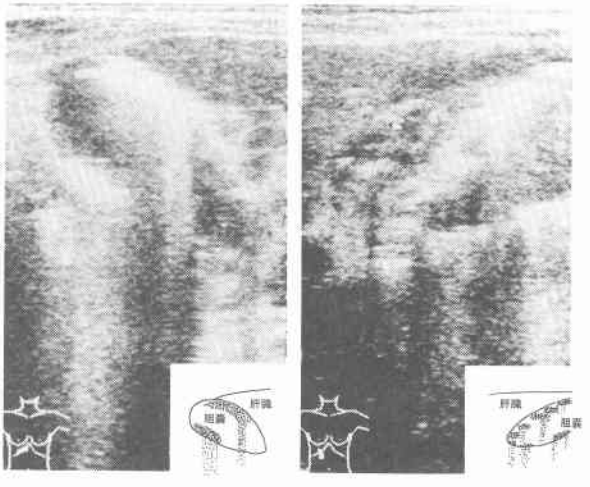

状態が安定していたため保存的治療を開始した．入院後2日目の腹部単純X線写真（図1）で，胆嚢の輪郭を思わせる線状の空気像を認め，computed tomography（以下CT，図3）では腫大した胆嚢と，胆嚢壁内と思われる輪状の空気像を認めた．その後施行したdrip-infusion cholangiography（DIC，図4）でも腹部単純X線写真と同様に，胆嚢の輪郭を思わせる線状の空気像が見られ，US(図5)でも胆嚢内のstrong echoは空気によるものと思われた．以上により急性気腫性胆嚢炎と診断し，昭和62年9月8日手術を施行した．

手術所見：開腹時，胆嚢は周囲組織との癒着が著明で，明らかに壊疽性胆嚢炎を呈して緊満しており，胆嚢穿刺により数mlのガスと白色胆汁を認めた．手術は胆嚢摘出術および腹腔内ドレナージを行った．摘出した胆嚢内には小結石を3個認め，胆嚢粘膜は全域にわたって荒廃していた（図6，7）．胆汁からはE. coli

図6　摘出胆嚢および3個の胆嚢内結石を示す．胆嚢粘膜は全域にわたって荒廃していた．

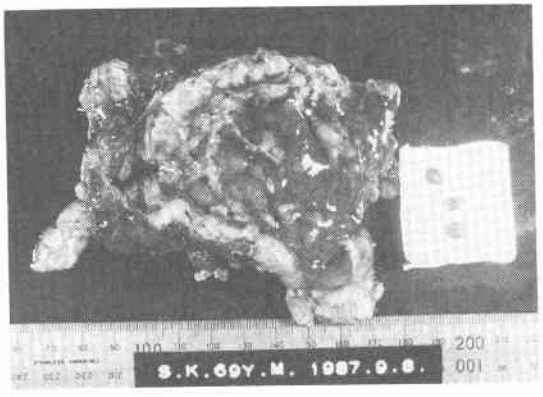

図7　割面のルーペ像．胆嚢粘膜は剝脱し，炎症性細胞浸潤，abscessの形成を認め，急性胆嚢炎の所見を呈する．(HE染色)

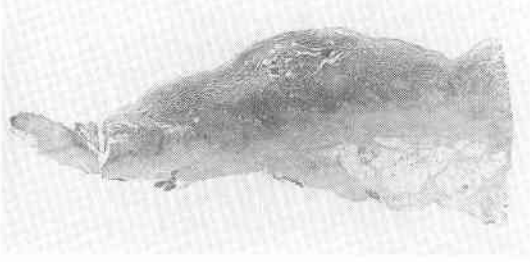

が検出された．術後の経過は良好で，術後36日で軽快退院した．

考　察

気腫性胆嚢炎は，欧米では1975年にMentzerら[1]が164例を集計している．本邦では1960年に伊東[2]が初めて報告し，1986年には鈴木ら[3]が26例を集計しているが，検索しえた範囲での現在までの報告例は自験例を含めて57例であった[4)~29)]．従来比較的まれな疾患であるとされてきたが，最近US，CTなどの画像診断技術が向上するにつれてその報告例が急増している．57例中記載の十分な症例について検討を加えたところ（表2），男女比は通常の胆嚢炎とは異なり，5：2と男性に多く，平均年齢は67.4歳であった．胆汁からの細菌培養陽性率は81%で，そのうちClostridium属が38%と最も多く，ついで，E. coliが24%，Klebsiellaが21%であった．胆石症の合併率は68%であり，手術的に治癒せしめた症例が89%，そのうち壊疽性胆嚢炎を呈していたものは95%であった．施行された手術は，胆嚢摘出術が80%と多く，次いで胆嚢外瘻造設術18%，胆嚢切開術9%となっているが，全身状態の許す限り胆嚢摘出術を施行するのが一般的である．ただ重症例の場合には，経皮経肝的胆嚢ドレナージが施行された報告[3]もあり，high riskの患者に対しては有用と思われる．手術時期については，本疾患のほとんどが壊死性胆嚢炎であり，約90%で手術が施行されていることから最近では診断がつきしだい手術を施行すべきであるとする意見が多い．

表2　本邦報告例の集計

本邦報告例	57　例
男女比	5：2
平均年齢	67.4歳
胆汁細菌培養陽性率	81　%
Clostridium	38　%
E. coli	24　%
Klebsiella	21　%
その他	36　%
胆石合併率	68　%
手術施行率	89　%
胆嚢摘出術	80　%
胆嚢外瘻造設術	18　%
胆嚢切開術	9　%
その他	13　%
ガス像による分類	
胆嚢内ガス	80　%
胆嚢壁内ガス	52　%
胆嚢周囲ガス	17　%
手術時期	
発生後7日以内	55　%
発生後8～14日	12.5%
発生後15日以降	32.5%

気腫性胆嚢炎の発生機序については，まず胆嚢壁の虚血状態が先行し，続いてガス産生菌が感染することにより発生すると考えられている[1)30)]．胆嚢壁の虚血の原因として，胆石などによる胆嚢管の閉塞が引き起こす胆嚢の腫大が胆嚢壁内の動脈を圧迫して循環障害を起こす場合と，糖尿病や血管病変にともなう胆嚢壁の動脈の閉塞性病変が原因となっている場合があると言われている．本邦報告例のうち既往に糖尿病を持つ症例は14%，血管病変を持つ症例は22%に見られた．

本疾患の特徴は胆嚢内，胆嚢壁内あるいは胆嚢周囲に貯留したガス像である．本邦報告例では胆嚢内ガスは80%，胆嚢壁内ガスは52%，胆嚢周囲ガスは17%に認めている．そのほとんどは腹部単純X線写真で診断可能であるが，最近ではCT，US[31]で容易に診断されるようになり，総合的に術前診断されるようになった．

結　語

胆嚢摘出術により治癒せしめた急性気腫性胆嚢炎の1例を経験したので，自験例を加えた本邦報告例に対する文献的考察を含めて報告した．

本論文の要旨は第32回日本消化器外科学会総会において発表した．

文　献

1) Mentzer RM, Golden GI, Chandler JG et al: A comparative appraisal of emphysematous cholecystitis. Am J Surg 129：10—15, 1975
2) 伊東和人：急性気腫性胆嚢炎及び其の後の十二指腸瘻の1治験例．外科診療　2：667—670, 1960
3) 鈴木洋介，新村建司，加藤量平：経皮経肝的胆嚢ドレナージが有用であった動性気腫性胆嚢炎の1例．胆と膵　7：215—220, 1986
4) 矢沢孝文，土屋幸浩，常富重幸ほか：気腫性胆嚢炎の超音波診断と映像下穿刺治療．日超音波医会42回研発表会講論集，391—392, 1983
5) 篠田雅幸，矢島謙志，原　和人ほか：急性気腫性胆嚢炎の1治験例．日消外会誌　16：356—356, 1983
6) 鄭　淳，録井公良，木内博之ほか：急性気腫性胆嚢炎の2例．日臨外医会誌　10：1250—1250, 1983
7) 中野忠澄，稲松孝男，島田　馨ほか：特異な病態を示したClostridium perfringens感染症の高齢者2症例．感染症誌　57：995—996, 1983
8) 中村　徹，藤井良介，原田　大ほか：急性気腫性胆嚢炎の1治験例．日消病会誌　81：303—304, 1984
9) 坂戸秀吉，小原芳道，鈴木直記ほか：Clostridium Welchiiにより惹起された気腫性胆嚢炎の一例．日内会誌　73：101—101, 1984
10) 渡辺秀裕，秀島　周，坂本俊樹ほか：急性気腫性胆嚢炎の経験と検討．日消外会誌　17：1323—1323, 1984
11) 清藤啓之，馬場紀行，尾身　茂ほか：気腫性胆嚢炎の1例．日臨外医会誌　45：825—825, 1984
12) 岡早百合，金井昌敦，八重樫寛治ほか：胃切除術後に発症した気腫性胆嚢炎の一例．日臨外医会誌　45：825—825, 1984
13) 倉立真志，森本重利，田中直臣ほか：急性気腫性胆嚢炎の1例．四国医誌　41：163—164, 1985
14) 大野義一朗，青柳晶彦，並木真生：急性気腫性胆嚢炎の1例．日臨外医会誌　46：1198—1198, 1985
15) 田中丈二，千葉昌和，渡部修一ほか：急性気腫性胆嚢炎の1例．山形病医誌　19：242—245, 1985
16) 服部光治，尾林　徹，巻口宏平ほか：画像診断が診断に有効であった急性気腫性胆嚢炎の1症例．日農医誌　34：838—839, 1985
17) 中村仁信，近藤博史：肝動脈塞栓術後に発症した気腫性胆嚢炎．肝臓　26：1096—1096, 1985
18) 清家雅彦，平谷勝彦，荒木周平ほか：急性気腫性胆嚢炎の1例．臨外　40：1427—1430, 1985
19) 森崎　太，成広　朗，青　雅一ほか：急性気腫性胆嚢炎の1例．外科治療　55：909—911, 1986
20) 寺本　修，漆原　徹，石川隆一ほか：気腫性胆嚢炎の1例．千葉医誌　62：117—117, 1986
21) 広田正樹，福田　稔，加藤英雄：急性気腫性胆嚢炎の2例．新潟医会誌　100：484—4984, 1986
22) 佐々木高志，石井典夫，斎藤行世：急性気腫性胆嚢炎の1例．日消外会誌　83：256—256, 1986
23) 富岡峰敏，宮沢幸久，和田信昭ほか：急性気腫性胆嚢炎の1例．日臨外医会誌　47：1374—1374, 1986
24) 岩崎　誠，島村栄員，酒井秀精ほか：気腫性胆嚢炎の1例．胆と膵　7：1437—1440, 1986
25) 石塚武夫，須藤　建，秋元久衛ほか：急性気腫性胆嚢炎の1例．消外　9：391—394, 1986
26) 大谷吉明，小笹貴夫，中野末広ほか：急性気腫性胆嚢炎の2例．日臨外医会誌　48：1143—1147, 1987
27) 山口広之，大典武征，橋本茂廣ほか：急性気腫性胆嚢炎の1例．外科　49：317—321, 1987
28) 寺崎正起，長谷川洋，伴野　仁ほか：幽門狭窄を呈した急性気腫性胆嚢炎の1例．胆と膵　8：563—566, 1987
29) 奥村　輝，大貫義則，宗本義則ほか：気腫性胆嚢炎の1例．消外　11：641—644, 1988
30) Roy EM, Russell S: Acute emphysematous cholecystitis. Br J Surg 139：453—458, 1971
31) Parulekar SG: Sonographic finding in acute emphysematous choleystitis. Radiology 145：117—119, 1982