日消外会誌　22（4）：945～948，1989年

異所性原発性肝細胞癌の1治験例

東邦大学医学部外科学第3講座，*同　大橋病院病理研究室

炭山　嘉伸　桜井　貞夫　鈴木　茂　宅間　哲雄
武田　明芳　木下　雅道　野田　良材　清水　義金
柁原　宏久　安藤　充利*

A CASE REPORT OF ECTOPIC PRIMARY LIVER CELL CARCINOMA

Yoshinobu SUMIYAMA, Sadao SAKURAI, Shigeru SUZUKI, Tetsuo TAKUMA, Akiyoshi TAKEDA, Masamichi KINOSHITA, Yoshiki NODA, Yoshikane SHIMIZU, Hiroshisa KAJIWARA and Mitsutoshi ANDO*

The 3rd. Department of Surgery, Toho University School of Medicine
Department of Pathology, Toho University School of Medicine, Ohashi Hospital*

索引用語：異所性原性肝細胞癌，後腹膜腫瘍，膵十二指腸切除術

はじめに

近年画像診断の発達に伴い，原発性肝細胞癌に対する診断能の向上は著しく，肝外発育型肝細胞癌の報告も数多くみられるようになってきたが，異所性肝細胞癌の報告例は非常にまれと思われる．今回われわれは，後腹膜腔内に発生した肝との連続性の見られない異所性原発性肝細胞癌の1例を経験したので，若干の文献的考察を加え報告する．

症　例

症例：54歳，男性

主訴：腹部腫瘤

既往歴：糖尿病

家族歴：特記すべきことなし．

現病歴：昭和61年1月定期検診にて，肝機能障害を指摘される．その際ultrasonography（US）にて心窩部に腫瘤を指摘され，同年2月28日精査目的にて当科紹介入院となる．

入院時現症：肝脾腫，黄疸なく，心窩部に手拳大の硬い表面滑な腫瘤を触知する以外に異常所見を認めない．

入院時検査所見：GOT39u，GPT23u，TTT3.4su，ZTT10.8ku，LDH26su，indocyanine green（ICG）—R_{15} 7％，α-fetoprotein（AFP）46,500ng/ml，carcinoembryonic antigen（CEA）4.4ng/ml，carbohydrate antigen 19-9（CA19-9）101u/ml，HBs抗原（－）．

US：肝内に腫瘤影もなく，脾腫もみられず，胆嚢も異常がなかった．肝左葉外側下区域下方に，周囲との境界が比較的明瞭な不規則な形状を呈する内部エコー不均一なhypoechoic massを認めた．腫瘤は後腹膜腔より総肝動脈を前下方に圧排する形で存在し，尾状葉と接するも肝との明らかな連続性は認めなかった．右方は門脈を内側前方より圧排，左下方では膵体部に接し，境界は不明瞭で連続性を否定出来なかった（図1）．

腹部computed tomography（CT）：肝内に腫瘤なく，急速点滴静注にて不均一に濃染される腫瘤を正中部に認めた．頭側では，腫瘤は，肝左葉外側下区域，尾状葉に接し，腫瘤内部には中心壊死が見られた．尾側では，総肝動脈は前下方に圧排されており，腫瘤に接し上行していた．また膵との連続性も考えられた（図2）．

腹部血管造影：総肝動脈，固有肝動脈，右肝動脈および脾動脈にかけての腹側への伸展圧排像を認めるも，肝動脈さらに腹腔動脈の支配領域においては腫瘍血管像は認められなかった（図3）．

以上の各種画像診断の結果，後腹膜腫瘤と考えられたが，質的診断不能のため超音波下生検を行い，he-

＜1988年12月14日受理＞別刷請求先：炭山　嘉伸
〒153　目黒区大橋2—17—6　東邦大学医学部第3外科

図1　腹部超音波

図2　腹部CT scan

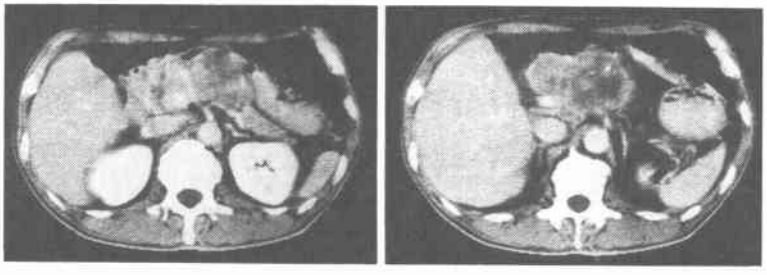

図3　腹腔動脈造影

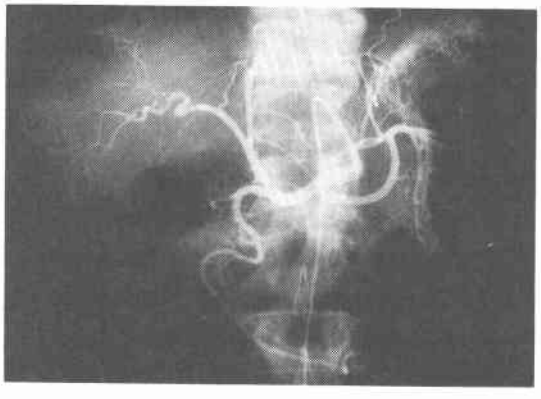

図4　手術所見

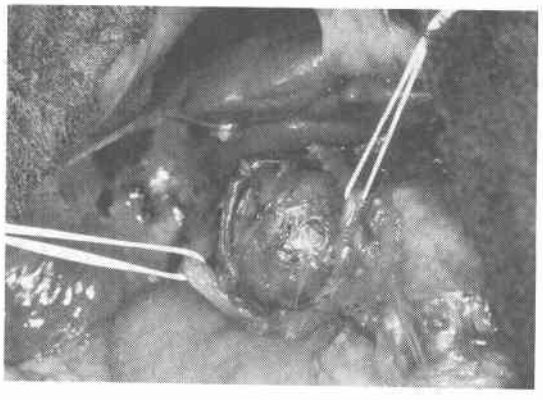

patocellular carcinomaが強く疑われた．また，AFP高値であり，異所性肝癌の術前診断のもとに手術を行った．

術中所見：上腹部正中切開にて開腹，腫瘤は小網下に存在，肝左葉外側区域との連続性はみられなかった．腫瘤は後腹膜腔内に位置し，表面は暗赤色をおびた平滑な線維性被膜に覆われており，総肝動脈，固有肝動脈，脾動脈が尾側に圧迫され腫瘤上に位置するも，明らかな栄養血管は認められず，剝離は容易であった．肝尾状葉との間は一部線維性結合組織が介在したが，鈍的に剝離可能であった．しかし膵体部とは強固に癒着しており，剝離困難なため，膵十二指腸切除術と併せ腫瘤摘出術を施行した（図4）．術後AFPは順調に低下し，現在も再上昇を認めない（図5）．

病理所見：肉眼的に，膵体部上方に9×9cmに及ぶ腫瘤の発育をみる．この腫瘤は，非薄な線維性結合織

図5　AFPの推移

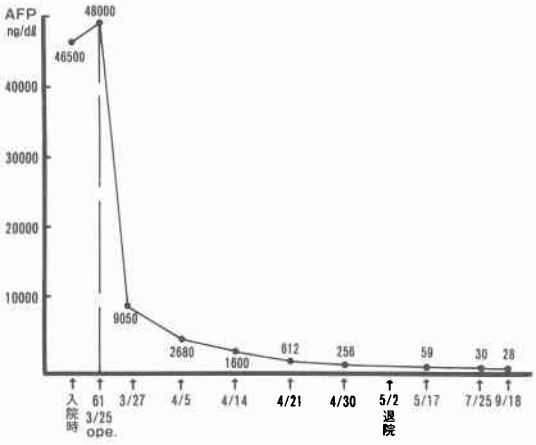

図6　肉眼的所見

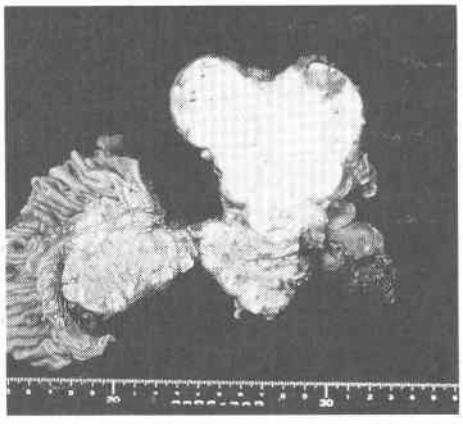

に被包され，膵臓とは境界明瞭である．また腫瘤周囲のいずれの部分でも正常肝組織は認められない．割面は，黄白色調，充実性，結節癒合状を呈し，内部に壊死が散見され一部には出血も伴う．この腫瘤に接する膵組織は小葉構造が保持され，出血，壊死などは認められない（図6）．

組織学的に，この腫瘤はかなりの部分が壊死におちいっているものの好酸性の細胞質をもち多形性を呈する異型細胞の増殖をみ，かつ膨張性の発育を示す．また一方，索引配列を示し，大きさは比較的均一で粗なクロマチンをもつ核を有する異型細胞をみ，ときに腺腔の形成もみる．また細胞質が空胞状をなす細胞の集族をみるところもある．間質は血管にとみ，膵とは線維性結合織で明確に境界されている．また正常膵組織からこの腫瘤への移行像は認められない（図7）．

図7　組織学的所見

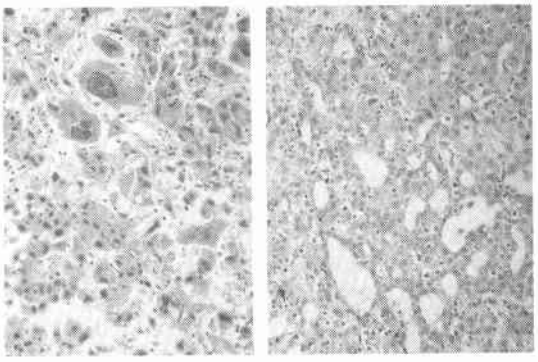

以上の所見より病理学的にこの腫瘤は，肝組織と非連続性に膵体部付近に発生した異所性の肝細胞癌（Edomondson III型）が最も考えられる．一方術中肝生検で得られた肝組織は，グリソン鞘内に炎症細胞浸潤が認められるのみであった．

考　察

肝外発育型肝細胞癌は1891年にCristiani[1]の報告があり，次いでRoux[2]が1897年に，胆嚢床に存在した有茎性肝癌を報告している．本邦では，1957年加藤ら[3]が肝右葉から発育した肝細胞癌を報告して以来，詳細は不明なものが多いが，69症例の報告を見る．

肝外発育型肝細胞癌の発生機序に関しては，Goldbergら[4]は，肝門部のグリソン鞘内の迷入肝組織が癌化し，肝外へ発育したと考えられる症例を報告しており，三好ら[5]，行徳ら[6]は，副肝葉の癌化を考えている．異所性肝組織の癌化に関しては，堀内ら[7]により後腹膜腔に孤立して存在した異所性肝細胞癌の報告がみられるのみである．また，肝硬変の突出した結節からの癌化を，荒川ら[8]は支持しているが確証はなく依然推論にすぎない．

現在までの肝外発育型肝細胞癌69例を検討すると，有茎性のもの47例，茎の明らかでないものが22例であった．本例を加え2例が肝外の異所性肝組織よりの発癌が考えられ，2例は胆嚢ないし胆嚢付近の迷入肝組織からの発癌が疑われた．残る2例は右葉より発育した肝細胞癌が，腹腔内へ転移したものと推定された．

年齢は17歳から83歳におよび，平均56.9歳で，性別は男性52例，女性16例不明1例であった．次に，初発症状をみると，腫瘤触知や腹痛が多く腹満や発熱など多様である．発生部位は右葉34例，左葉25例，尾状葉2例，異所性2例，不明6例であり，AFPは48例で検

索され，陽性例は28例であった．本例は術前にAFPが46,500ng/dlと高値をとっており，術後は順調に低下した．次に，肝硬変の合併は40例（57%）にみられ，一般の肝細胞癌より低率であった．

これら，肝外発育型肝細胞癌69例のうち38例に切除手術が施行されているが，その予後は肝内移転，周囲臓器浸潤，遠隔転移などの再発形式をとり，不良なものが多い．組織型はEdomondson II型～III型のものが多く認められている．

本例のような異所性肝組織より発生した肝細胞癌の報告はきわめて少なく，本邦において，明確に定義しているのは，堀内の報告のみである．異所性の肝組織は，胆嚢，肝の各支持靱帯，後腹膜，膵，脾，胸腔内などにみられこれらが癌化すれば肝との連続が不明な異所性の肝癌が形成されるものと考えられる．

今回本症例はUS・CTにて，腫瘤は後腹腔内に存在し，肝との連続性を認められず，さらに血管造影にて，肝と腫瘤の脈管系の連絡を認めなかった．手術所見でも，肝と腫瘤との間には，線維性結合組織が介在するのみで，肝組織との連続性を認めなかった．また病理学的所見では，尾状葉との隣接部結合組織内に肝組織は認められず，肝からの有茎性発育は否定された．また膵実質とも線維性結合組織で境界されており，後腹膜腔原発の異所性肝細胞癌が強く示唆された．

結　語

59歳男性で後腹膜腔原発の異所性肝細胞癌の1治験例について，本邦における，肝外発育型肝細胞癌69症例の検討も併せ報告した．

文　献

1) Cristiani H: Des neoplasmes congenitaux. J Anat Physiol 27：249—272, 1981
2) Roux C: Un cas de cancer primitig dufoie avec Pericholecystite calculeuse, perforation intestinale. Hemostase Hepatique Rev Med de la Suisse Romi 17：114—119, 1897
3) 加藤元道，南須原照久，木脇祐宗ほか：興味ある肝細胞癌の1例．日内会誌　46：1218, 1957
4) Goldberg SJ, Wallenstein H: Primary massive liver cell carcinoma. Rev Gastroenterol 1：303—313, 1934
5) 三好正人，岩佐　昇，藤井　浩ほか：肝外性に発育し腹腔内出血をおこした肝細胞癌の1例．肝臓 18：765—771, 1977
6) 行徳　豊，杉原　甫，尼崎辰彦ほか：有茎性肝細胞癌の1剖検例．癌の臨床　26：92—96, 1980
7) Horiuchi N, Kitamura T, Tateishi R et al: Hepatima originated in the retroperitoneal space. Oncology 27：235—243, 1973
8) 荒川正博，鹿毛政義，磯村　正：肝外に巨大な腫瘤を形成したいわゆる有茎性肝細胞癌7例の検討．肝臓　28：942—948, 1982