日消外会誌　22（4）：949～952，1989年

肝内結石症の切除肝に発見された微小肝内胆管癌の1例

東京女子医科大学消化器病センター外科
藤田　徹　羽生富士夫　中村　光司
吉川　達也　今泉　俊秀　三浦　修
延島　茂人　松山　秀樹　長谷川正治

A CASE OF SUPERFICIAL PAPILLARY ADENOCARCINOMA IN THE INTRAHEPATIC BILE DUCT WITH INTRAHEPATIC BILE DUCT STONES

Tohru FUJITA, Fujio HANYU, Mitsuji NAKAMURA, Tatsuya YOSHIKAWA, Toshihide IMAIZUMI, Osamu MIURA, Shigeto NOBUSHIMA, Hideki MATSUYAMA and Masaharu HASEGAWA
The Institute of Gastroenterology Tokyo Womens Medical College

索引用語：肝内結石症，微小肝内胆管癌

はじめに

肝内結石症と肝内胆管癌の併存例の報告は，1911年Yamagiwa[1]が報告して以来，その報告は増え本邦で50数例を数え，最近では肝内結石症は肝内胆管癌のhigh risk stateとして注目されている．当センターでも4例の肝内結石症と肝内胆管癌の併存例を経験したが，このうち最近，肝内結石症の切除肝に術後病理組織学的検索にて初めて発見された微小肝内胆管癌の1例を経験したので若干の文献的考察を加え報告する．

症　例

症例：50歳，男性．

主訴：発熱，腹痛．

既往歴：昭和37年，胆石症で胆嚢摘出術．

現病歴：胆嚢摘出術も軽い腹痛あるも放置していた．昭和60年3月ころより発熱，悪寒戦慄出現，某医にて行ったultra songraphy（US），computed tomography（CT）にて肝内結石症の診断を得，Tチューブドレナージ術施行，以後もTチューブ瘻孔より非観血的切石を繰り返した．昭和62年5月初旬より再び胆管炎症状が出現し，再度某医入院，percutaneous transhepatic cholangio-drainage（PTCD）施行し一時症状軽快したが肝内結石遺残のため根治目的にて5月29日，当センターに転院となった．

＜1988年12月14日受理＞別刷請求先：藤田　徹
〒162　新宿区河田町8－1　東京女子医科大学消化器病センター外科

入院時現症：栄養状態良好で黄疸貧血認めず．腹部は平坦であるが心窩部に圧痛を認めた．上腹部正中にPTCDチューブが留置され，2度にわたる開腹切開創瘢痕を認めた．

入院時検査成績：Al-P481IUと上昇するもその他血液生化学検査は正常，腫瘍マーカーのcarcinoembryonic antigen（CEA），α-fetoprotein（AFP），carbohydrate antigen 19-9（CA19-9）も正常であった．

直接胆管造影：PTCDチューブよりの胆管像では，肝内胆管は全体に枯れ枝状であり，外側区域の嚢状拡張と多数の結石像を認めた．左肝内胆管は枝に乏しく内側区域枝は造影されなかった．総胆管にも結石を認めたが，造影剤の十二指腸内流出は良好であった．PTCDチューブより採取した胆汁細胞診は陰性であった（**図1左**）．また，造影されなかった内側区域枝の選択的PTCにより内側区域枝の胆管拡張と結石像が明らかになった（**図1右**）．

US：外側区域に拡張した胆管とその内部に音響陰影を伴う強いエコーが認められた．

CT：外側区域に多数の結石が鋳型状に認められた．また，萎縮した内側区域に拡張胆管を認め明らかな石灰化はみられないが内部にdencityの高い部分を認めた．

以上により，IE，L型[2]の肝内結石症の診断にて昭和62年6月11日開復した．

開腹所見：外側区域は萎縮し，表面は粗ぞうであっ

図1　PTCDチューブよりの胆管像(左図)とS4胆管枝の選択的PTC後の胆管像(右図)：S2，S3，S4胆管枝の拡張像と結石像および総胆管結石像

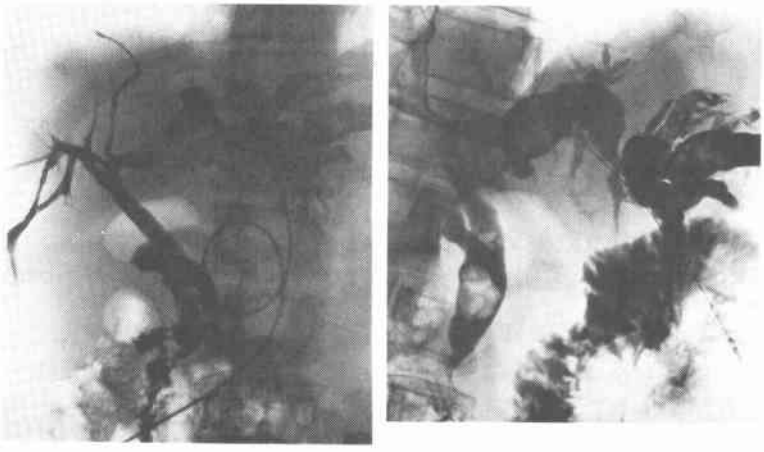

図2　切除標本と摘出結石（左図上）と切除標本の5mm間隔階段状切片シェーマ（右図上）．切片Mの割面拡大像（左図下）とそのシェーマ（右図下）

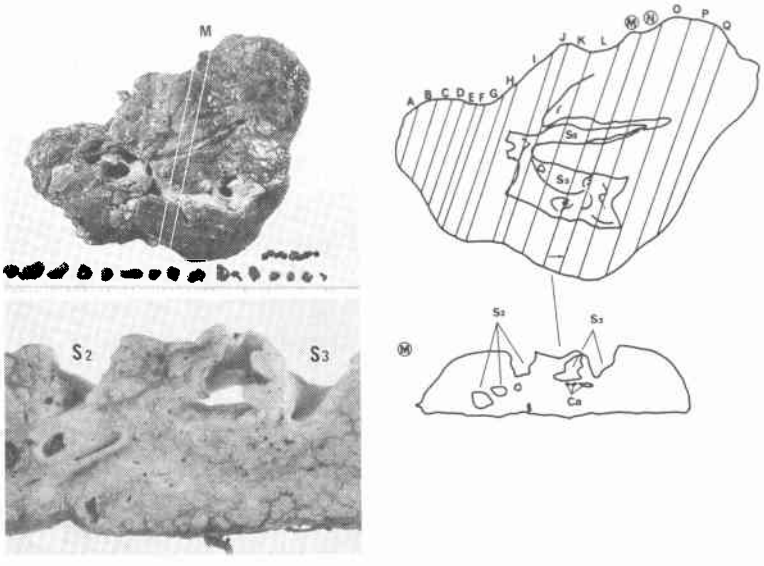

た．肝左葉切除，総胆管切開切石兼T字管設置術を施行した．

切除標本：肝左葉後面を胆管に沿って切開すると，嚢状に拡張した胆管内腔にはビリルビンカルシウム結石が充満していた．結石摘除後も，胆管壁の肥厚をみるが，肉眼的には粘膜面には隆起性病変や硬化性病変など悪性所見は認めなかった（**図2左上**）．

病理組織所見：**図2右上**シェーマのごとく，切除標本をS2，S3[9]領域肝内胆管枝(以下S2，S3胆管枝と略す)に直交する割面で約5mm間隔の階段状切片を作製した．切除MでS3胆管枝の小分枝（**図2右下**シェーマ)において，肉眼像では腫瘍は全く認めなかった(**図2左下**）が，その弱拡大病理組織像で，胆管上皮の乳頭状増生がみられた(**図3上**)．その強拡大病理組織像では，核の配列は極性が失われ不整形多形性で腺癌であった(**図3下**)．癌部は同部の胆管上皮のみに限局していたことから粘膜内癌と診断した．また，非癌部であるS4[9]胆管枝を含む別の切片では，弱拡大像でS4胆

図3　病理組織像(HE染色)：弱拡大像(10×)，胆管上皮の乳頭状増生(上図)．同部の強拡大像(400×)，粘膜内にとどまる乳頭状腺癌（下図)．

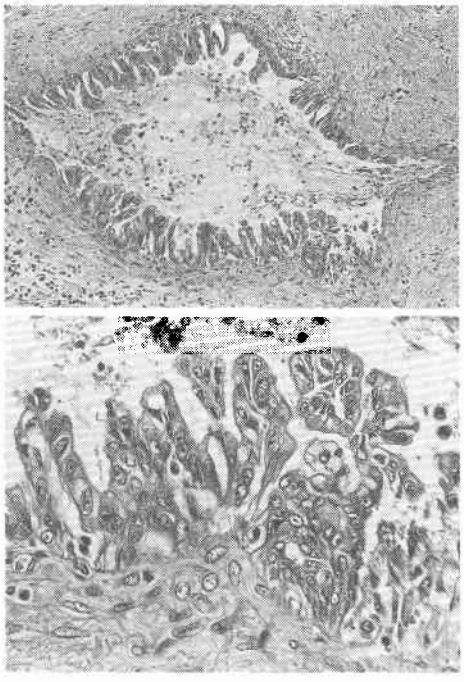

図4　非癌部病理組織像(HE染色，400×)：粘液化生を伴った異型上皮の過形成像．

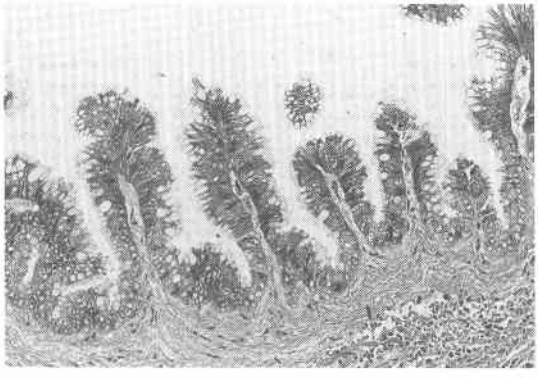

管枝の小分枝に上皮の乳嘴状の増生がみられ，その強拡大像では，粘液化生を伴った異型上皮の過形成の像がみられた(図4)．このような異型増生が結石存在胆管およびその肝細胞側胆管に散在して認められた．

術後経過：術後1年の現在社会復帰している．

自験例4例の概要：1968年4月から1987年12月までに当センターで経験した肝内結石症は182例であり，その内肝内胆管癌併存例は本症例を含め4例(2.2%)である．その概要は表1のごとくである．

表1　肝内結石症と肝内胆管癌の併存例

	症例1	症例2	症例3	症例4
年齢・性	70歳 ♀	57歳 ♂	52歳 ♂	50歳 ♂
主訴	腹痛 黄疸	腹痛 発熱	腹痛 発熱	腹痛 発熱
病悩期間	4年	3か月	20年	25年
既往胆道手術	(−)	(−)	胆石→胆摘(19年前) 総胆管結石 →総胆管ドレナージ(16年前)	胆石→胆摘(25年前) 肝内結石，総胆管結石 →総胆管ドレナージ(2年前)
術前診断	左肝内結石症	膵癌，肝転移	右肝内結石症 右肝腺癌	左肝内結石症 総胆管結石症
術式	肝左葉外側区域切除 胆摘 胆管胃瘻孔閉鎖	肝左葉切除 胃全摘，脾摘 膵体尾部切除	1回目総胆管ドレナージ 腫瘍ドレナージ 右肝内胆管生検 2回目肝右葉切除	肝左葉切除 総胆管ドレナージ
診断方法	術中迅速生検	術後病理	術後病理(1回目手術後)	術後病理
転帰	4ヶ月目死亡	33日目死亡	48日目死亡	1年 経過良好
結石と癌の位置関係 (癌・結石)	 結石の上流に癌	 結石の上流に癌	 結石は癌にうもれる	 結石の上流に癌
病理 組織型	管状腺癌	低分化型腺癌	乳頭状腺癌	乳頭状腺癌
病理 非癌部 化生	−	+	+	+
病理 非癌部 過形成	+	+	+	+
病理 非癌部 異型	+	+	−	+

考　察

肝内結石症と肝内胆管癌の併存例の報告は本邦では1911年にYamagiwa[1]が6例の胆管癌の内，1例に肝内結石の合併を報告したのが最初と思われる．以後，稲田[4]，Rufanov[5]，Sanesら[6]の報告がみられ，最近では，その報告は急増し肝内結石症は肝内胆管癌のhigh risk stateとして注目されている．その併存頻度は木南ら[7]5.7%，長谷川ら[8]6%，山本ら[9]8.6%としている．とくに山本ら[9]は60歳以上の場合17%と高率であり肝内結石症は肝内胆管癌のhigh risk stateとして強調している．自験例の性別は男3例，女1例で，年齢は50歳から70歳で平均57.3歳である．主訴は腹痛，発熱，黄疸と胆管炎症状が主であり，病悩期間は3か月から25年で，症例3，症例4のごとく20年，25年とその長い2例(50%)において胆道手術の既往がある．諸家[9)~11)]の報告においても同様の傾向がみられた．このような胆管炎症状を繰り返し，胆道手術歴などを有し，経過が長い肝内結石症例では，癌併存のhigh risk stateといえよう．一方，癌併存例のなかには，症例2のごとく無症状で経過し突然症状が出現し発見されるような病悩期間の短い例も少なくない．

最近，US，CTの進歩により肝内結石症の診断は比

較的容易であるが，肝内胆管癌併存の診断はいまだ困難である[12]．自験例においては，本症例を除く3例すべて肝内胆管癌の疑いはもたれたが確診はつかなかった．本邦においても，画像診断で確診を得たとの報告はなく，疑診を得た例が数例あるがすべて高度進行癌であった．本邦報告例のなかに術前ないし生前に診断されたものは4例あり，その確定診断法は，2例[13][14]はUS下針生検，1例[15]はPTCD瘻孔よりの粘液塊，1例[9]は胆管像と腹水細胞診でおのおの診断されている．percutaneous transhepatic cholangio-scopy (PTCS) により結石除去後の精密な胆道造影像の検討と直視下生検が有効であるとの報告[8][14][15]もあるが，本症例のごとくS3胆管枝の小分枝のみの癌においてはPTCSによる肉眼診断はおろか直視下生検も不可能であったであろう．山本ら[11]は，約半数の症例が術前はおろか術中にすら診断できていないとしている．したがって，癌併存も念頭におき本症例のごとく，肝内結石症の切除標本の病理学的検索に当たっては，標本全割による詳細な検索も必要であろう．

治療成績についてみると，自験例4例はすべて肝切除されているが，3例は術後病理にて確診のついた高度進行癌で，4か月以内に死亡している．一方，本症例は切除肝の病理組織学的検索に初めて粘膜内癌よ診断を得たものであり，長期生存が期待される．

結石と癌の位置関係をみると，3例は結石存在胆管の肝細胞側に癌が存在し，1例は癌の中に結石が埋没していた．非癌部の病理組織像は，結石存在胆管またはその肝細胞側胆管において，4例に慢性増殖性胆管炎像と過形成がみられ，3例に化生，また3例に異型がみられた．本症例では，粘膜内癌は結石存在胆管の肝細胞側の小胆管に限局してみられた．その近傍の非癌部胆管上皮に異型増生がみられ，別の結石存在胆管の肝細胞側の小胆管には粘液化生を伴った異型上皮の過形成の像がみられた．これらの結石存在胆管の肝細胞側の胆管粘膜に限局した変化は，癌発生母地を考える上で結石が先行し関与していることを示唆する所見であると考えた．また，異型上皮と癌の関係については，症例を集積して検討すべき問題であろう．

われわれは，肝内結石症において結石除去のみならず，胆汁うつ滞の原因となる胆管狭窄部および拡張部の完全摘除の目的で肝切除を積極的に行っている[16]．また前述のごとく肝内結石症に併存した肝内胆管癌は結石存在胆管の肝細胞側に存在することが多く，結石存在胆管およびその肝細胞側胆管の非癌部において，化生，過形成，異型が高頻度にみられることから，癌併存または発癌のriskからみても結石の存在する拡張胆管を含めた肝切除は有意義であると思われる．

おわりに

肝内結石症の切除肝に術後病理組織学的検索にて初めて発見された微小肝内胆管癌の1例を経験したので，自験例4例と若干の文献的考察を加え報告した．

なお，本論文の要旨は，第5回肝胆膵疾患研究会，第32回日本消化器外科学会総会において発表した．

文　献

1) Yamagiwa K: Zur Kenntnis des primaren parenchymatosen Leberkarzinomas ("Hepatoma"). Virchows Arch f path Anat 206: 437—467, 1911
2) 中山文夫：本邦における肝内結石症の現況．胆と膵　5：1601—1604, 1984
3) Couinaud C, Foie L: Etudes Anatomiques et Chirugicales. Masson Cie, 1957
4) 稲田　努：胆石，殊ニ肝臓内胆石ノ統計的観察．実験治療　5：245—255, 1930
5) Rufanov IG: Liver stones. Ann Surg 103: 321—336, 1936
6) Sanes S, MacCallum JD: Primary carcimona of the liver. Cholangioma in hepatolithiasis. Am J Pathol 18: 675—687, 1942
7) 木南義男，能登啓文，宮崎逸夫ほか：肝内胆管癌を合併せる肝内結石症例の検討．肝臓　19：278—582, 1978
8) 長谷川洋，二村雄次，早川直和ほか：術前診断に難渋した肝内結石症に合併した胆管細胞癌の1例．胆と膵　5：1581—1585, 1984
9) 山本賢輔，土屋涼一，伊藤俊哉ほか：肝内結石症と肝内胆管癌の合併例の検討．日消外会誌　17：601—609, 1984
10) 太田哲生，永川宅和，小西一朗ほか：肝内結石症に合併した肝内胆管癌7例と肝内胆管腺腫1例の臨床病理学的検討．日消外会誌　20：748—753, 1987
11) 山本賢輔，土屋涼一：肝内結石症と肝内胆管癌．胆と膵　8：1531—1538, 1987
12) 中村光司，秋本　伸，磯部義憲ほか：診断法の進歩と肝内結石症の診断．日臨　45：168—173, 1987
13) 品川　孝，磯村伸治，広田勝太郎ほか：術前に診断し得た肝内胆石合併肝内胆管癌の1例．日消病会誌　81：1642—1646, 1984
14) 田中康夫，柿田　章，田口宏一ほか：膵液胆道内逆流が著明であった両葉型肝内結石症合併肝内胆管癌の1例．胆と膵　9：543—548, 1988
15) 宮川秀一，山川　真，堀口祐爾ほか：肝内結石症に合併した広範なDysplasiaを伴う粘液産生性早期胆管癌の1例．胆道　1：209—216, 1987
16) 羽生富士夫，鈴木　衛，中村光司ほか：肝内結石症における肝切除術．日臨　45：187—193, 1987