日消外会誌　22（5）：1145～1148，1989年

小腸造影にて小腸ポリープ様の像を呈したMeckel憩室の1例

国立岩国病院外科
片岡　和彦　小長　英二　竹内　仁司　大石　正博
岩藤　浩典　片岡　正文　山下　博士　後藤　精俊
小林　元壮　荒田　敦　田中　紀章

A CASE OF MECKEL'S DIVERTICULUM SIMILAR TO POLYPOID LESION BY SMALL-INTESTINAL X-RAY

Kazuhiko KATAOKA, Eiji KONAGA, Hitoshi TAKEUCHI, Masahiro OHISHI, Hironori IWADOH, Masafumi KATAOKA, Hiroshi YAMASHITA, Kiyotoshi GOTOH, Gensoh KOBAYASHI, Atsushi ARATA and Noriaki TANAKA
Department of Surgery, Iwakuni National Hospital

索引用語：Meckel憩室，小腸造影

はじめに

Meckel憩室の発生頻度は剖検例で1～2％と言われているが[1)2)]，大部分は無症状のため発見されず，腸閉塞・憩室炎・出血・穿孔などの合併症を伴ってはじめて治療の対象となるため，実際の遭遇頻度はそれほど高いものではない．われわれは下血を主訴とし，小腸造影にて小腸ポリープ様の像を認めたため開腹手術を施行したところ，Meckel憩室が内翻して小腸ポリープ様の所見を呈していたきわめてまれな症例を経験したので，若干の文献的考察を加えて報告する．

症　例

患者：28歳，男性．

主訴：下血．

既往歴：特記すべきことなし．

家族歴：特記すべきことなし．

現病歴：昭和62年5月11日，友人と話をしているうちに気分が悪くなり，トイレに行き排便したところ血便であったため，救急車にて当院へ来院し緊急入院となった．

入院時現症：体格および栄養良好，体温35.6℃，血圧104/60mmHg，脈拍84/分・整，眼瞼結膜に貧血，眼球強膜に黄疸を認めず，胸部理学的所見に異常を認めなかった．腹部は平坦で，下腹部の圧迫にて軽度の不快感が認められ，直腸指診にて新鮮な血液の付着が認められた．

入院時検査：赤血球401×10^4/mm^3，ヘモグロビン12.3g/dl，ヘマトクリット34.1％，白血球8,600/mm^3，血小板21.0×10^4/mm^3，血液生化学検査では，総蛋白が5.3g/dlと低下している以外異常を認めなかった．carcinoembryonic antigen（CEA）0.66ng/ml（<5），便潜血反応（＋）

入院後経過：消化管出血の診断にて出血源の検索を進めた．胃内視鏡検査では食道・胃・十二指腸球部に異常を認めず，血液凝塊も認めなかった．ロマノスコープを肛門より15cmまで挿入し暗赤色の血液凝塊を認め，大腸ファイバースコープにより全大腸に暗赤色の血液凝塊を認めたが，大腸に出血源となる病変は認められなかった．また注腸造影でも病変は認められなかった．そこで小腸の病変を疑い経ゾンデ法による小腸造影を施行したところ，回腸に4.0cm×1.5cmのポリープ様の像を認め，一部に分葉状の所見が認められた（図1）．下血はしだいにおさまったが貧血が顕在化し，5月18日には赤血球266×10^4/mm^3，ヘモグロビン6.9g/dl，ヘマトクリット20.6％となった．以上より小腸の隆起性病変及びそれからの出血と診断し，6月2日手術を施行した．

手術所見：回腸末端から1m60cm口側の回腸に，隆

＜1988年12月14日受理＞別刷請求先：片岡　和彦
〒700　岡山市鹿田町2－5－1　岡山大学医学部第1外科

図1　小腸造影：回腸に4.0cm×1.5cmのポリープ様の像を認める．

図2　術中写真：漿膜面に入口部を認める．

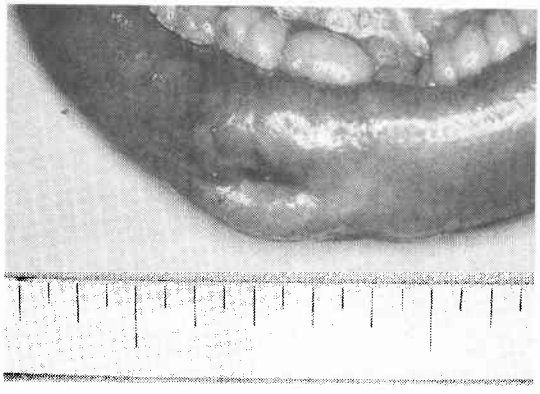

起性病変を触知した．この部の漿膜面には，隆起性病変の方向へ向かう入口部が認められた(図2)．この隆起性病変を含めて小腸部分切除を施行した．摘出腸管を開いてみると，病変は2.0cm×1.5cmの腸粘膜の部分と，さらにその上に2.4cm×1.2cmの赤色のポリープ様の部分からなっていた(図3)．漿膜面の入口部より鑷子を挿入すると，病変の先端まで鑷子を挿入することができた(図4)．すなわちこの病変は全長にわたり中空で腹腔と連絡していた．

病理組織学的所見：病変の壁には粘膜，内輪外縦の

図3　摘出標本：隆起性病変は腸粘膜の部分と赤色ポリープ様の部分からなっている．

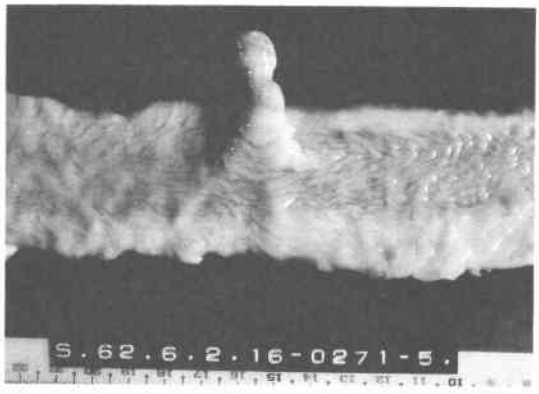

図4　摘出標本：ポリープ様病変の先端まで鑷子を挿入することができる．

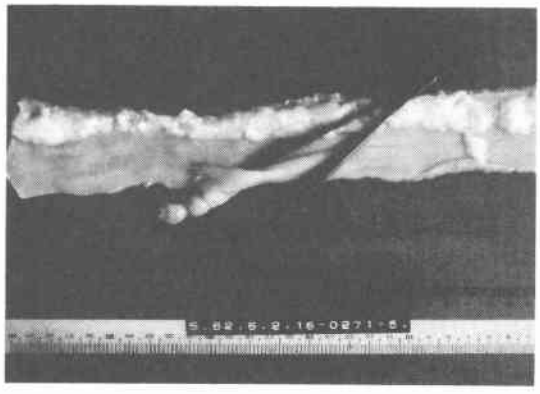

二層よりなる筋層および漿膜がみられ，周囲の小腸とそれぞれが連続していた．粘膜は，基部では小腸粘膜組織がみられ，赤色のポリープ様にみえた部分では上皮が脱落し，わずかに偽幽門腺がみられ異所性胃粘膜のあったことが推定された．病変の頂部では，固有筋層を中心として粘膜下から漿膜下組織にかけて，腺房，ランゲルハンス島，排出管よりなる膵組織も認められた(図5)．以上より，Meckel憩室の内翻した病変と診断された．

術後経過：良好に経過し，術後2週間で退院した．術後約1年2か月の現在まで新たな出血をみていない．

考　察

Meckel憩室は卵黄腸管の遺残によって生じる真性憩室であり，発生頻度は，全剖検例の1～2％といわれている[1)2)]．一般にMeckel憩室の65～75％の人は無

図5　病理組織像：上皮は脱落し偽幽門腺を認め，その下に筋層さらに膵組織を認める．

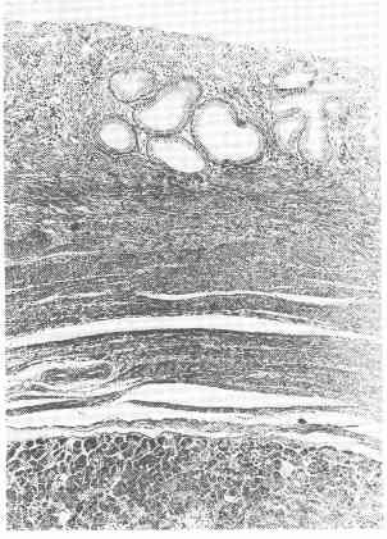

症状で一生を終え[3]，なんらかの合併症を併発した人のみ治療の対象となるため，実際の遭遇頻度はそれほど多いものではない．また合併症を併発しなくても，他の開腹手術中偶然発見されることもあり，Weinsteinら[4]は，Mayo Clinicで経験したMeckel憩室722例のうち，外科的合併症を起こしたものが162例(22.4%)で，残りの560例は偶然発見されたものであったと述べている．

本邦においては，清成[1]，田中ら[5]，山口ら[3]，黒岩ら[6]がMeckel憩室の報告例を集計している．Meckel憩室の合併症の頻度としては，山口ら[3]の1976年6月までの本邦報告例580例の集計によると，腸閉塞(38%)，憩室炎（14.3%），腸重積（13.2%），出血（11.3%），穿孔（7.5%）の順であった．外国の報告では出血が最も高頻度で，Weinsteinら[4]は38.9%，Mosesら[7]は30.9%が出血であったと述べている．外国例で出血の多い理由については，迷入組織として胃粘膜の頻度が高いためであろうと考えられてきた[3)5)]．ところが黒岩ら[6]の1976年6月～1981年5月までの131例の集計によれば，出血が64例（50.4%）と最も頻度が高く，以下，腸閉塞29例（22.8%），腸重積15例（11.8%），穿孔7例（5.5%）の順で，本邦においても出血の報告例が著明に増加している．これは1970年Jewettら[8]によって，^{99m}Tc-pertechnetateが異所性胃粘膜を有するMeckel憩室に集積する事実が報告されて以来，^{99m}Tcシンチグラムによって術前診断しえたMeckel憩室の報告が年々増加してきていることによると思われる．事実黒岩らの報告の出血例64例中，^{99m}Tcシンチグラムによる術前診断例が38例を占めている．われわれも小児例において，本法による術前診断例を2例経験している．その後も報告が増え，道清ら[9]によれば，1984年12月までに本邦において^{99m}Tcシンチグラムによって術前診断されたMeckel憩室の報告例は99例であり，年齢分布は，0～10歳，77%，11～20歳17%，21歳以上5%で，全例に消化管出血が認められ，記載の明らかな79例全例に異所性胃粘膜が認められている．本法は，^{99m}Tc-pertechnetateがCl^-と同じように胃粘膜から分泌される性質にもとずくもので，Meckel憩室内に異所性胃粘膜が存在することが必要条件であるが，出血例では高率に異所性胃粘膜を認めるため[10)11)]，本法の有用性は高い．しかも小児例にも容易に実施しうる利点があり，Meckel憩室を疑えばまず本法を試みるのが良いと考える．

シンチグラムに比べ小腸造影にてMeckel憩室が証明された報告例はまだ少なく，宮路ら[12]が10例をまとめ，その他磯浪ら[13]，嶋倉ら[14]の計12例を認めるに過ぎない．これらはいずれも既往歴と現病歴からMeckel憩室を強く疑い，入念な小腸造影を行って憩室を描出するのに成功している．小腸造影法としては，バリウムを経口的に投与し経時的に追跡し撮影していく従来の方法では，Meckel憩室が造影されることはきわめてまれであると言われる[15]．武田ら[16]はこの理由として，Meckel憩室が真性憩室であるため蠕動を有し造影剤を排出してしまうことも大きな原因であるとし，ゾンデを使用した小腸二重造影法の有用性を述べている．

Whiteら[17]は，Meckel憩室の消化管造影上の4つの所見を次のように上げている．1）バリウムによるMeckel憩室の造影，2）憩室が腸重積の先進部となったときの大腸内のcoil-spring pattern．3）Meckel憩室周囲の炎症による小腸ループの持続的な分離．4）憩室が内翻したときのポリープ様病変に類似するバリウム欠損像．われわれの症例は4）にあたるものであるが，これはきわめてまれであり，本邦報告例中にはみられない．われわれも小腸造影によりポリープ様の像を見たとき，Meckel憩室は全く念頭になく，したがって^{99m}Tcシンチブラムも施行せず，小腸隆起性病変として手術を施行した．そして，病変の肉眼的所見からMeckel憩室の内翻が疑われ，組織学的所見により確診が得られた症例であった．

おわりに

Meckel憩室が内翻し，小腸造影にてポリープ様の像を呈したきわめてまれな症例を経験したので，若干の文献的考察を加えて報告した．

稿を終えるにあたり，病理組織学的所見について御教示いただいた．国立岩国病院第2検査科長（病理），間野正平先生に深謝いたします．

文　献

1) 清成正智：卵巣出血を伴えるメッケル憩室の1例と自験例4例を含めて本邦に於けるメッケル憩室の統計的観察．日消病会誌　61：199—204，1964
2) Harkins HN: Intussusception due to invaginated Meckel's diverticulim. Ann Surg 98：1070—1095，1933
3) 山口宗之，竹内節夫，村国　均ほか：^{99m}Tcにより診断し得たMeckel憩室の1例と本邦報告例580例の統計的観察．臨外　31：1647—1651，1976
4) Weinstein EC, Cain JC, ReMine WH et al: Meckel's diverticulim: 55 years of clinical and surgical experience. JAMA 182：251—252，1962
5) 田中早苗，折田薫三，国米欣明ほか：Meckel憩室—本邦報告例444例の統計的観察を中心に—．外科診療　13：818—826，1971
6) 黒岩厚二郎，沢田俊夫，真下一策ほか：内翻した巨大なメッケル憩室を先進部とした腸重積症の1例．消外　7：1691—1694，1984
7) Moses WR: Meckel's diverticulim. Report of two unusual cases. N Engl J Med 237：118—122，1947
8) Jewett TC Jr, Duszynski DO, Allen JE: The visualization of Meckel's diverticulum with ^{99m}Tc-pertechnetate. Surgery 68：567—570，1970
9) 道清　勉，中尾量保，宮田正彦ほか：^{99m}Tc-pertechnetate腹部スキャンにより術前に診断されたMeckel憩室の1例．日消外会誌　20：2647—2650，1987
10) Rosenthall L, Henry JN, Murphy DA et al: Radiopertechnetate imaging of the Meckel's diverticulum. Radiology 105：371—373，1972
11) Rutherford RB, Akers DR: Meckel's diverticulum: A review of 148 pediatric patients, with special reference to the pattern of bleeding and to mesodiverticular vascular bands. Surgery 59：618—626，1966
12) 宮路重和，香月武人，八尋克三ほか：術前に診断し得たMeckel憩室の1治験例．日消外会誌　14：123—127，1981
13) 磯浪　亘，和田偉将，横田和彦ほか：強度の貧血を呈し，術前診断し得た巨大なMeckel憩室症の1症例．交通医　38：158—163，1984
14) 嶋倉勝秀，上野一也，白井　忠ほか：口側回腸に輪状潰瘍を合併したMeckel憩室の1例．胃と腸　19：1147—1152，1984
15) Enge I, Frimann-Dahl J: Radiology in acute abdominal disorders due to Meckel's diverticulum. Br J Radiol 37：775—780，1964
16) 武田　功，中野　哲，北村公男ほか：消化管出血を起こしたメッケル憩室の1例．胃と腸　14：497—502，1979
17) White AF, Oh KS, Weber AL et al: Radiologic manifestations of Meckel's diverticulum. Am J Roentgenol 118：86—94，1973