日消外会誌　22（7）：1744～1748，1989年

# 胃切除術における二重器械吻合法の応用

長崎大学医学部第1外科
三浦　敏夫　中越　享　佐藤　行夫　川口　昭男
草野　裕幸　平野　達雄　下山　孝俊　富田　正雄

# GASTROENTEROSTOMIA USING DOUBLE STAPLING TECHNIQUE AFTER GASTRIC RESECTION

**Toshio MIURA, Tohru NAKAGOE, Yukio SATOH, Akio KAWAGUCHI, Hiroyuki KUSANO, Tatsuo HIRANO, Takatoshi SHIMOYAMA and Masao TOMITA**
First Department of Surgery Nagasaki University School of Medicine

胃切除術後の再建をlinear staplerとcircular staplerの二種類の自動縫・吻合器を交差して用いる二重器械吻合法で行い，術後合併症を中心に検討した．対象は膵頭十二指腸切除4例を含む胃切除術33例で男性28，女性5例，平均年齢は64.9歳である．再建法はBillroth I法16例，Billroth II法17例で，使用した自動縫・吻合器はTA 90：19例，LG 90：14例，EEA：21例，ILS：12例である．術中合併症は，抜去障害7例，腸管損傷2例，脾損傷1例であった．術後合併症は，出血1例，吻合部狭窄5例(15.2%)で，縫合不全はなかった．狭窄はCSの径29.31mmのものは0%であったが，25mmで22.2%，28mm EEAでは20%に発生した．ドーナツ中のステイプルの形態変化は，変形が75.8%でもっとも多く，切断12.1%，変形なしは6.1%であった．

**索引用語**：二重器械吻合，胃切除術，膵頭十二指腸切除，吻合部狭窄

## はじめに

二重器械吻合とは自動縫合器linear stapler（以下LSとする）と自動吻合器circular stapler（以下CSとする）の二種類の器械を用い消化管の切離・再建を行うもので，後者の円盤状ナイフで前者のステイプルの一部を打ち抜き吻合する方法である．本法は1980年Knight[1]が低位前方切除術に初めて試みたもので，深い術野において，サイズの異なる消化管でも清潔な操作のもとに短時間に吻合を行うことが可能であり，安全な吻合法として有用性が認められてきた[2)~5)]．われわれは1987年10月より胃切除時の断端縫合に自動縫合器の保険診療の適応が認められたのを機会に，胃切除術後の再建に本法を試みてきた．今回，二重器械吻合におけるCSのサイズ別合併症を中心に検討したので，その成績を報告するとともに本法の適応上の問題点・注意点について述べる．

＜1989年2月15日受理＞別刷請求先：三浦　敏夫
〒852　長崎市坂本町7－1　長崎大学医学部第1外科

## I. 対象症例

対象は長崎大学第1外科および関連病院で行われた胃癌の治癒手術28例と早期ダンピング症候群の再手術1例，膵頭十二指腸切除の4例合わせて33例である（表1）．年齢は37歳より90歳で平均年齢は64.9歳であり，性別は男性28名，女性5名で，胃癌の内訳は早期胃癌13例，進行癌15例である．切除術式はいずれも幽門側胃切除または亜全摘術である．再建形式は胃癌ではBillroth I法（以下B-Iとする）11例，Billroth II法（以下B-IIとする）17例，ダンピング症候群の1例は胃十二指腸間の逆蠕動空腸間置術，膵頭十二指腸切除の4例は胃空腸端々吻合で，全例ではB-I型吻合が16例，B-II型が17例である．

## II. 術式と自動縫合器の種類

術式は胃切除の口側切離線にLS（TA 90…USSC社製またはLG 90…エチコン社製）を装着しステイプルを打ち込み縫合器に接して胃を切離する．この際，半

表1　二重器械吻合法による胃腸吻合術

| | | | |
|---|---|---|---|
| 対象症例：33例 | | | |
| 疾患名： | | 28 | |
| 胃癌 | | | |
| 進行胃癌 | 13 | | |
| 早期胃癌 | 15 | | |
| 膵頭部癌・下部胆管癌 | | 4 | |
| 早期ダンピング症候群 | | 1 | |
| 性別： | 男性 | 28 | 女性　5 |
| 平均年齢：64.9歳（37―90歳） | | | |
| 再建法 | | | |
| B-I法（PD後のI法再建4例を含む） | | | 16 |
| B-II法 | | | 17 |

（1987.10～1988.8）

表2　自動縫(吻)合器の種類とサイズ

| Linear stapler | | Circular stapler | | |
|---|---|---|---|---|
| TA 90 | 8 | 21mm | ILS | 2 |
| TA 90G | 11 | 25mm | ILS | 5 |
| LG 90 | 9 | 25mm | EEA | 13 |
| LG 90G | 5 | 28mm | EEA | 5 |
| | | 29mm | ILS | 5 |
| | | 31mm | EEA | 3 |

数の16例はG型（足の長いもの：クリップ完了時の圧挫幅2mm）を使用した（**表2**）．再建に用いたCS（EEA：USSC社製，ILS：エチコン社製）は21mm 2，25mm 18，28mm 5，29mm 5，31mm 3例で（**表2**），器械はanvilを除去してB-I法では残胃前壁より挿入し（**図1a**），B-II法では輸出脚（Treitz靱帯より15～20cm肛側）より挿入した（**図1b**）．いずれの場合も吻合口が残胃大彎端となるよう（oralis inferior）にし，B-I法ではrodを胃内より突き出し，anvilを装着して十二指腸に挿入吻合し，B-II法では輸出脚空腸の吻合部よりrodを刺出，anvilを装着し，切開しタバコ縫合糸をかけた胃大彎断端部に挿入し吻合した．二重吻合に際してはLSの一部は胃大彎組織とともに円盤状ナイフでドーナツに含まれ切り落とされる．ステイプルの補強縫合は原則として行わないが，3例（9.1%）には小彎断端の埋没縫合とLS，CSの2つのステイプルの咬合部分に3点縫合を加え補強した．

器械の挿入口は空腸では通常2層で横方向に閉鎖したが，胃切開の閉鎖には小型ペッツまたは自動縫合器GIA（USSC社製）またはPLC（エチコン社製）で閉鎖し，漿膜筋層縫合はペッツ使用時のみ加えた．

図1　二重器械吻合術式シェーマ

a）Billroth I法吻合

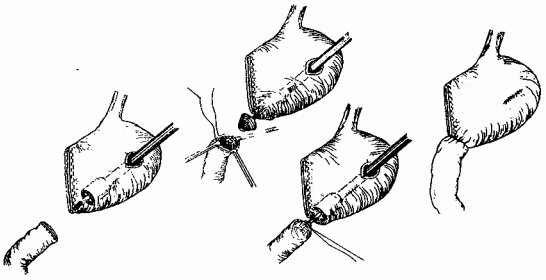

b）Billroth II法吻合

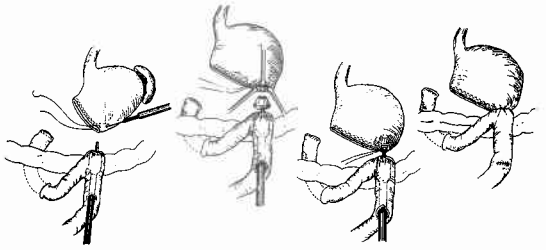

## III. 成　績

1. 術中合併症と抜去困難

術中合併症は3例（9.1%）に発生した（**表3**）．2例はB-I吻合でEEAの抜去に際して発生したもので，牽引により十二指腸後壁に小さな裂創を生じ，1例は縫合閉鎖を必要とした．他の1例はILS（エチコン社製）の空腸（輸入脚）挿入に際しての腸管損傷で，ILS 29をEEA 25に交換し挿入した．他に器械吻合操作に直接関連のないものとして脾損傷1例がみられた．

抜去に伴う障害の多くはLSの切断不能による抜去困難でB-I法で高頻度に発生した．B-Iの7例（全体の21.2%，B-I例中の43.8%）ではステイプルのからみによる抜去障害を生じ，うち2例は剪刀でステイプルを切断抜去した．2例は十二指腸壁に損傷を発生した．機種別，サイズ別に抜去困難の発生率をみると，EEAでは21例中6例（28.6%），ILSでは12例中1例（8.3%）でEEAでの抜去困難が多く，サイズでは7例中6例85.7%が25mmの小さいものに発生した（**表3**）．

2. 術後合併症

術後合併症は33例中6例（18.2%）に発生した．内訳は出血1例（3.0%），吻合部狭窄5例（15.2%）で，縫合不全はみられなかった（**表4**）．出血例は第4病日に吐血で発症したが保存的治療で止血した．吻合部狭

表3　術中合併症

| | |
|---|---|
| *Circular stapler の抜去困難：7/33（21.2%） | |
| 25 I | 1 |
| 25E | 5（1） |
| 28E | 1（1） |
| （　）内は剪刀で切断したもの | |
| *臓器損傷： | |
| 空腸（挿入不能） | 1 |
| 十二指腸（抜去時） | 1 |
| 脾損傷 | 1 |

窄は25mm径ではEEAで13例中2例（15.4%），ILSで5例中2例（40.0%）に発生したが，29，31mmではみられず，CSのサイズの小さいもので発生率が高い傾向がみられた．この内4例はバルーンによる拡張術で症状の消失をみたが，残る1例は術後40日目に嘔吐が出現，イレウスの診断で開腹され吻合部の切除吻合がなされた．

3．ステイプル（staple）の形態

術後腹部単純写真によりステイプルの形態を観察したが，配列異常，変形，脱落をみたものは1例もなかった．

CSで打ち抜かれたドーナツについてはX線写真で変形の有無・程度を観察したが，ステイプルが切断されたもの4例（12.1%）（図2a），変形または伸展したもの25例（75,8%）（図2b），全く変形がみられずナイフがうまく切り抜けたものは2例(6.1%)であった(図2c)．この他2例（6.1%）は抜去困難のため剪刀で鋭的に切断されたものであった（表5）．

## IV．考　察

EEAで代表されるCSは，術野が狭小かつ深部における消化管吻合を簡単に，迅速に，安全かつ確実に行うことを可能とし，胃上部手術や低位前方切除術の再建に欠かせないものとなっているが[6)~8)]，器械の操作を誤ると，術後合併症の発生を免れない．

とくに後者のような骨盤底部の直腸切除手術においては，術野汚染が術後感染や縫合不全といった合併症と直接関連してくるので，一段と清潔な手術操作が必要である．

われわれは，これら目的を満足させるため，Knightら[1)]が報告したLSとCSによる二重器械吻合法（double stapling technique）を低位前方切除術に試み満足すべき結果を得てきた[4)9)]．低位前方切除術における本法の利点としては先に挙げたように，1．狭小かつ深い視野で，2．清潔視野のもとに，3．サイズの異なる腸管

表4　自動吻合器のサイズと合併症

| | 21 I | 25 I | 25E | 28E | 29 I | 31E | 合計 |
|---|---|---|---|---|---|---|---|
| 例　数 | 2 | 5 | 13 | 5 | 5 | 3 | 33 |
| 狭　窄 | 0 | 2 (40.0) | 2 (15.4) | 1 (20.0) | 0 | 0 | 5 (15.2%) |
| 出　血 | 0 | 0 | 0 | 0 | 1 (20.0) | 0 | 1 (3.0%) |
| 縫合不全 | | 0 | 0 | 0 | 0 | 0 | 0 |

図2　ドーナツ中のstapleのX線像

a）切断されたもの　　b）変形伸展したもの　　c）変形のないもの

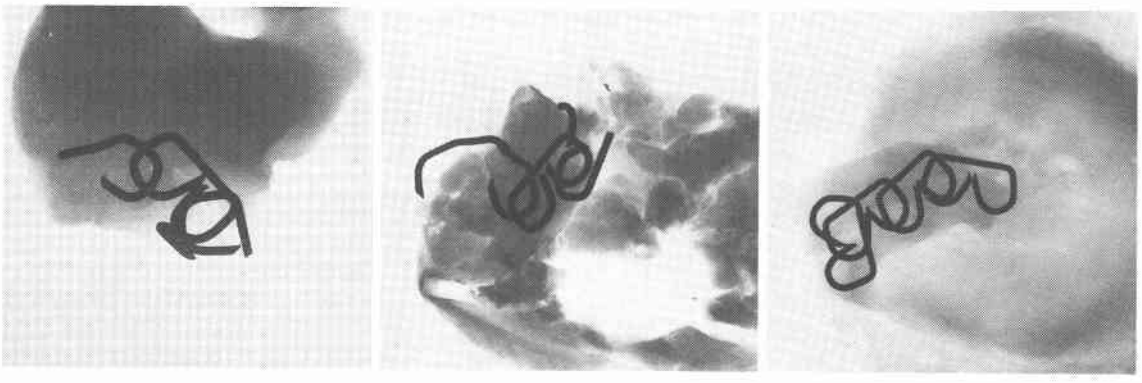

表5　Stapleの変形

| 形　態 | 例　数 |
|---|---|
| 切　断 | 4 (12.1) |
| 変　形 | 25 (75.8) |
| 軽度変形 | 6 |
| 変形・伸展 | 19 |
| 変形なし | 2 ( 6.1) |
| 剪刀切断 | 2 ( 6.1) |

を，4. 確実に簡単に短時間内に吻合できることである．唯一の欠点として挙げるならば，器械が高価なことは別にして，器械吻合の宿命である術後狭窄の発生[10]であり，縫合不全の発生率には差はみられなていない．手技上の問題点としては，anvilを除去したCSの経肛門的挿入時の肛門・直腸の損傷，狭骨盤の患者におけるLSの挿入・装着障害とLSの抜去困難の3つが挙げられるが，Roticulator 55（USSC社製）の出現で問題の一つは解決できたといえる．

胃切除後の吻合術は，わが国では，消化管の吻合の中でもっとも一般的なものであり，高価な器械吻合を用いる必要はなかった．しかしながら，近年，手術適応の拡大により，高齢者でかつ合併症をもつ症例が増加し，切除・郭清に時間を要しても再建は短時間でという可及的短時間の手術が必要となり，幽門側胃切除術の再建にも試みられてきている[11)12)]．さらにここに報告したような手術に長時間を要する膵頭十二指腸切除後の再建は，短時間で吻合が完了する器械吻合はきわめて良い適応といえる．

われわれは今回低位前方切除術の成績をもとに胃切除に対しても二重器械吻合を試みた．TAあるいはLGで切離した大彎側断端部に吻合口を設定し，Billroth I法，II法吻合いずれにおいても，gastroenterostomia oralis inferiorの形式とする．本吻合法は残胃の前壁あるいは後壁に吻合口を設置するものに比べ，吻合後の形態は正常に近く，胃内容排出も円滑である．

胃腸吻合術における本法適応の利点としては一般の胃切除においては簡単に，短時間に手術操作が可能であるという器械吻合本来の特徴にとどまるが，出血など術後合併症の低下をあげるものもある[11)]．このほか残胃が小さくなるnear total gastrectomyの際のTA使用は，切離線の設定と切除がきわめて容易である．

本法における器械操作には低位前方切除術におけると同様に2，3の注意すべき問題点がある．まず第一はLSのステイプルの一部をCSの円盤ナイフで打ち抜く際の両ステイプルの絡みによって起こるCSの抜去障害である．われわれの症例では7例21.2%に抜去障害を認めたが，すべてB-I吻合例で，しかも6例は小さい口径（25mm）のものに発生した．したがってCSの打抜き力は口径の大きなものがより強いことが考えられ，術後吻合部狭窄の発生率と考え合わせると28mmか29mmのCSの使用が推奨される．また抜去時補助操作として吻合部を軽く把持し対側の腸管あるいは胃壁に加わる緊張を緩和することが重要である．とくにB-I吻合では胃側より挿入したCS抜去時に無理な力を加えると，膵に固定された十二指腸壁と縫合線の間の死角となる後壁に緊張が加わり壁損傷を発生する危険性があるので細心の注意を要する．

本吻合法の確実性をステイプルの形態よりみる手段として，Ravitchら[13)]はドーナツの中に取り出されるステイプルのX線像を切断，屈曲，不変の3型に分けた．B-I吻合11例で形態を観察した結果，10例(90.9%)は変形し，切断されたものは1例のみで，変形のないものはみられなかったとしている．われわれの検討でも同様で，変形したものがもっとも多く，32例中25例(75.8%）を占め，切断4例（12.1%），不変が2例(6.1%）であり，抜去困難のため剪刀でステイプルを切断しCSを抜去したもの2例を含めると27例(81.8%)がステイプルの変形をきたしていた．これら変形したステイプルはLSの交差したすぐ外側のもので，ほとんどはCSの円盤ナイフの外側に伸展付着しドーナツとともに除去されていた．したがって吻合に支障はなく，縫合不全の発生は1例もみられなかった．

このほか術後早期合併症として出血の1例があったが，対症療法で止血した．問題点となるのは器械吻合の欠点としてされている狭窄であるが，Wongら[14)]は食道胃吻合で手縫い法と2機種（EEA，ILS）の器械吻合で狭窄の発生を比較し，それぞれ8.7%，20.0%，10.0%で器械吻合に頻度が高く，なかでもstaple lineと断端の距離が短く打ち抜き径が大きく内腔が大きくとれるILSでの狭窄の発生が低かったと述べている．また吻合器の機種とサイズ別狭窄の発生頻度は，25mm径では両者ともそれぞれ23.1%，28.6%と差はみとめないが，28mm以上ではサイズならびに打ち抜き径の大きいILSではるかに低く，29mm, 33mmでそれぞれ5.3%，0%の発生に過ぎず，一方EEAでは28mm，31mmで18.5，20.0%と高頻度で，25mmとも差がみられなかったとしている．われわれの二重器械吻合では全体で15.2%に狭窄をきたしたが，機種および

サイズ別発生頻度は，CSのサイズの小さいもので高く，25mmではEEAで15.4%，ILSでは40.0%に発生し，29mm，31mmでは狭窄例はみられず，Wongら[14]の成績と同一傾向を示した．したがって空腸，十二指腸が挿入に際して，腸管損傷をきたす危惧がないかぎり，径28mmよりサイズの大きいCSを使用することが望ましいと考えられた．

## まとめ

長崎大学第1外科ならびに関連施設で胃切除術（膵頭十二指腸切除を含む）32例に対して，器械二重吻合による再建術を試みた．

1．対象は男性27例，女性5例，年齢は37歳～90歳（65.1歳）で，再建法はB-I法15例，B-II法17例であった．

2．使用した吻合器はLSはTA 90，LG 90各18例，14例であり，CSはEEA，ILS各20，12例で，サイズは25mmが18例でもっとも多く，28，29mmが各5例，21，31mmをそれぞれ2例であった．

3．術中合併症は，抜去障害7例，十二指腸，空腸損傷各1例で，抜去困難の内2例はステイプルの切断を要した．十二指腸損傷は抜去時の裂創であり，空腸は挿入時のものであった．このほか吻合操作に関係しないものとして脾損傷1例あった．

4．術後合併症は，出血1例，狭窄5例(15.6%)で，この内1例はイレウスを生じ，再手術がなされた．縫合不全は1例もなかった．

狭窄を吻合器のサイズ別にみると，25mmでは22.2%，28mm EEAでは20%に発生したが，21，29と31mmでは発生しなかった．

5．ドーナツとして打ち抜かれたステイプルの変形をX線的に観察したが，変形が24例75%（軽度変形6，強度変形18）でもっとも多く，ついで切断されたもの4例（12.4%），変形のないもの2例（6.3%）であった．

以上の結果より，二重器械吻合法は直腸癌の低位前方切除術におけると同様に，各種胃切除後の再建法としても簡単で推奨できる手技である．

本論文の要旨は第32回日本消化器外科学会総会で報告した．

## 文　献


1) Knight CD, Griffen FD: An improved technique for low anterior resection of the rectum using the EEA stapler. Surgery 88：710—714, 1980
2) Cohen Z, Myers E, Langer B et al: Double stapling technique for low anterior resection. Dis Colon Rectum 26：231—235, 1983
3) Adloff M, Arnaud J-P, Thibaud D et al: Facilitating low colorectal anastomosis: Preliminary results. Am J Surg 151：286—288, 1986
4) 三浦敏夫，中越　享，下山孝俊ほか：直腸癌に対するdouble stapling吻合による低位前方切除術．外科治療　59：449—454，1988
5) Kreisköther E, Arbogast R, Wasmer HP: Die Bimaschinelle Rectumanastomose ('Double stapling-Technik'). Chirurg 56：179—182, 1985
6) Fazio VW, Jagelman DG, Lavery IC et al: Evaluation of the Proximate-ILs circular stapler: A prospective study. Ann Surg 201：108—114, 1985
7) Nance FC: Gastrointestinal anastomosis with a disposable intraluminal stapler. Contemporary Surg 19：11—18, 1981
8) 佐野文男，西田　修，井斉偉夫：消化管器械吻合術とその問題点．外科治療　54：706—710，1986
9) 三浦敏夫，中越　享，下山孝俊ほか：二重器械吻合法による低位前方切除術．手術　42：1463—1467，1988
10) 山本登司，志田晴彦，町田武久：胃切除後再建における手縫い吻合と器械吻合の臨床的評価．手術　41：659—666，1987
11) El Ferzli G, Worth MH Jr: Direct anastomotic visualization in stapled Billroth II gastrectomy. Surg Gynecol Obstet 163：487—488, 1986
12) Thiede A, Fuchs KH, Wirtz HJ et al: Roux-Y-Rekonstruktion nach Distaler Magenresektion durch alleinige Verwendung von Staplern. Langenbecks Arch Chir 367：119—127, 1986
13) Ravitch MM: Intersecting staple lines in intestinal anastomoses. Surgery 97：8—15, 1985
14) Wong J, Cheung H, Lui R et al: Esophagogastric anastomosis performed with a stapler: The occurrence of leakage and stricture. Surgery 101：408—415, 1987