日消外会誌　22（7）：1791～1796，1989年

進行肝癌に対する肝切除

慶應義塾大学外科
都築　俊治　　上田　政和　　飯田　修平[1)]　尾沢　　巌
菊池嘉一郎　　杉岡　　篤　　中安　邦夫　　笠島　　学[2)]
[1)] 現　練馬病院外科，[2)] 現　富山医科薬科大学第1外科

HEPATIC RESECTION FOR LIVER CANCER IN ADVANCED STAGE

Toshiharu TSUZUKI, Masakazu UEDA, Shuhei IIDA*, Iwao OZAWA, Kaichiro KIKUCHI, Atsushi SUGIOKA, Kunio NAKAYASU and Manabu KASAJIMA**
Department of Surgery, Keio University School of Medicine
*Department of Surgery, Nerima Sogo Hospital
**The First Department of Surgery, Toyama Medical and Pharmaceutical University

通常切除不能とされている肝癌15例（肝細胞癌14例，肝芽腫1例）に対して肝切除を行った．閉塞性黄疸合併例4例には減黄後肝切除を行い，1例が5年5か月生存しており，1例が3年6か月生存した．門脈本幹まで腫瘍栓が及んでいた6例では，1例が肝切除と種々の補助療法の組み合わせによって2年2か月生存した．癌が左右両葉に存在したH_4症例5例に対しては主腫瘍を切除後副病巣を切除またはTAEによって治療する方式を行った．TAEを行った1例が3年9か月生存しており，他の1例が2年4か月生存した．

有効な非手術的治療が見当らない現在，このような肝切除を積極的に行うべきであると考えている．

索引用語：肝癌，肝切除，閉塞性黄疸，門脈腫瘍栓，進行肝癌の姑息切除

はじめに

肝臓外科の進歩に伴って肝癌の切除が急速に増加しつつあるが，今なお切除不能とされる症例も多い．最近肝動脈栓塞療法（transarterial embolization，以下TAE）が盛んに行われているが，TAEで治療できない症例が多数あることもまた周知の事実である．このような状況を踏まえてわれわれは肝切除の適応を極限まで拡大すべく努力してきたが，その成績と問題点について報告する．

対象と方法

1973年7月から1988年7月までの間に教室で肝切除が行われた肝細胞癌116例，肝芽腫2例のうち通常切除不能と考えられている閉塞性黄疸合併例4例，門脈本幹，下大静脈に腫瘍栓が及んでいる症例6例，左右両葉に癌病巣を認めるH_4症例5例を対象とした．肝芽腫は術前に肝細胞癌と診断され，術後の組織診によって肝芽腫と判明したものである．患者の年齢は40歳から73歳にわたり，男10例，女5例である．15症例の併存病変は肝硬変9例，肝線維症2例，慢性肝炎4例である．病歴を分析し，病変の存在部位，手術術式，生存期間，問題点について述べる．

結　果

肝切除が行われた肝細胞癌116例中11例（9.5%）が術後30日以内に死亡し，さらに7例（6.0%）が退院に至らずに死亡した．肝芽腫の2例は合併症なく，退院した．退院しえた肝細胞癌98例の術後生存率をKaplan-Meier法によって求めると5年の累積生存率は41%である．本論文で取り扱った15例のうち，肝切除と門脈本幹に及ぶ腫瘍栓の除去手術を行った5例中1例が食道静脈瘤の破裂で術後23日，2例が肝不全で術後32日，82日に死亡したが，12例は退院した．

（1）閉塞性黄疸合併例

閉塞性黄疸合併例4例のうち3例は癌が胆道内に侵

＜1989年3月8日受理＞別刷請求先：都築　俊治
〒160　新宿区信濃町35　慶應義塾大学医学部外科

表1　閉塞性黄疸合併症例の概要

症例	術式	T.B 入院時 (mg/dl) 手術時	黄疸発生機序	併存病変	転帰
1	拡大右葉切除	32.6 13.4	胆道内発育	肝硬変	3年6か月 死亡
2	拡大右葉切除	13.2 2.9	胆道内発育	肝線維症	1年2か月 死亡
3	右葉切除，胆管切除 肝管空腸吻合	6.6 1.6	胆道内発育	慢性肝炎	9か月 生存
4	右3区域切除	18.2 0.9	腫瘍による 胆管圧迫	肝硬変	5年5か月 生存

図1　閉塞性黄疸合併症例2の術前の胆管像（左肝内胆管外瘻からの造影）．総肝管から左肝管にかけて腫瘍の胆道内発育による欠損像があり，右葉の胆管は造影されない．

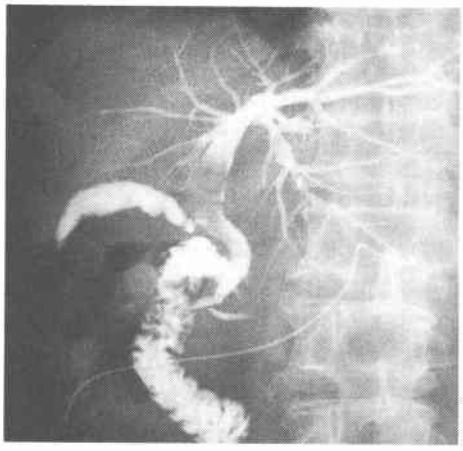

入して胆道を閉塞させたもので，残りの1例は肝門部の癌が肝管分岐部を圧迫し，閉塞性黄疸をひきおこしたものである(**表1**)．いずれも黄疸を軽減した後肝切除を行った．

症例1は化膿性胆管炎のため減黄不良で，総ビリルビン13.4mg/dlで拡大右葉切除に踏み切らざるをえなかったが，肝硬変を合併していたにもかかわらず手術に耐え，3年6か月生存した．左外側区域に2個の再発巣が認められたが，これが死因ではなく，十二指腸潰瘍からの出血に引き続いて肝性昏睡となって死亡した．剖検によって胆管内に再発がないことが確認された．

症例2は右葉後区に腫瘍があり，胆道内腫瘍発育のため閉塞性黄疸を来したものである(**図1**)．減黄後拡大右葉切除（S_1を含む），胆道内腫瘍塊除去を行ったが，その際腫瘍塊が左肝管に一部癒着していた．左肝管壁を小部分切除して腫瘍塊除去を行い，T-tubeを挿入した（**図2**）．術後10か月で総ビリルビン値，GOT，

図2　術後のT tube造影像

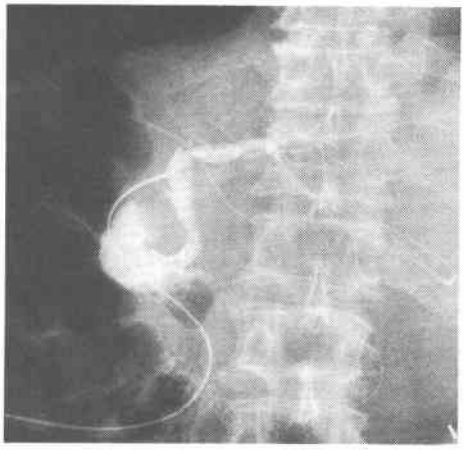

図3　胆管内再発（矢印）を示す胆管像

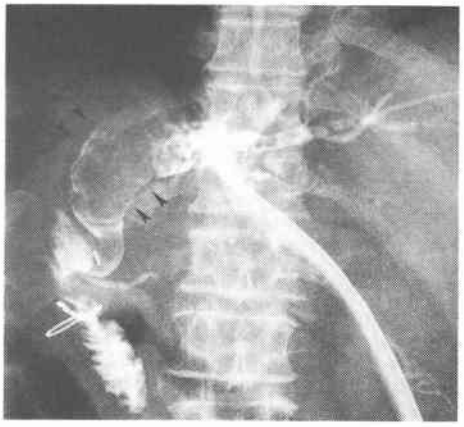

GPT値が上昇したが，胆管の拡張は認められなかった．術後肝炎，肝内胆汁鬱滞と診断し，ステロイド剤を投与したが，軽快しなかった．その後超音波検査によって胆管の拡張が認められたので，経皮経肝胆管撮影を行ったところ胆管に腫瘤があり，胆道を閉塞していることが判明した．経皮経肝胆道鏡検査によって胆道内の腫瘤の組織学的検査を行い，肝細胞癌の転移であることが明らかになった(**図3**)．放射線治療が行われたが，効果なく，患者は1年2か月で死亡した．剖検によって総胆管内に3×4cmの腫瘍塊が認められたが，他には左外側区域に微小転移1個があったのみで，遠隔転移，播種は認められなかった．

症例3では**図4**のような胆管像が認められたので，症例2の経験から右葉切除とともに胆管切除，左肝管

図4　閉塞性黄疸合併症例3の術前の経皮経肝胆管撮影像．総肝管に腫瘍塊をしめす欠損像があり，右肝管後枝は造影されない．

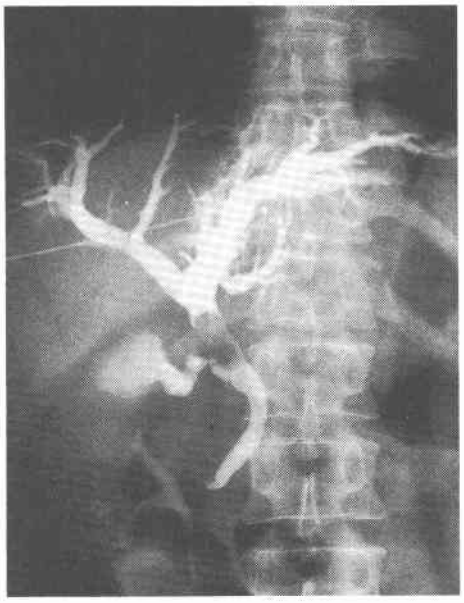

図5　閉塞性黄疸合併症例4の術前の経皮経肝胆管撮影像．肝門部腫瘍によって肝管分岐部は圧迫され，左肝管が僅かに開通しているのみである．

空腸吻合術を行った．ところが胆道内の腫瘍塊は胆道の粘膜との癒着なく，容易に除去できることが判明した．現在術後9か月であるが，再発の徴候なく，生存している．

図6　図5の症例の状況を示すシェーマと組織診

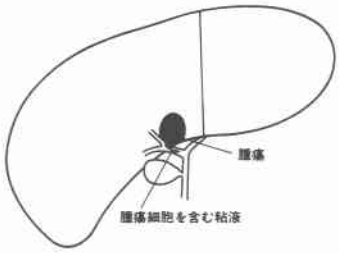

術　式：右3区域切除(S_1を含む)
　　胆管切開・T tube挿入
切除肝：620g　13×11×7 cm
腫　瘍：2.4×1.2×1.0 cm
　　肝細胞癌　Edmondson II－III
　　門脈右枝に tumor thrombus ⊕
　　(viable cancer cell ⊕)
併存病変　肝硬変(early stage)

症例4では図5のような胆管像から肝門部の癌が肝管に浸潤していると想定し，右3区域切除，胆管切除を予定して手術を始めたが，肝管への浸潤は認められなかった．右肝管が肝管分岐部に合流する部位で胆管切除を行ったところ右肝管内に粘液があり，これを迅速標本検査に提出したところ癌細胞が認められた．しかし右肝管粘膜に癌浸潤がないので，胆管切除を行わず，右3区切除（尾状葉を含む）のみ行った．この症例には軽度の肝硬変が併存していたが，右葉が小さく，術前の分肝機能検査で左外側区域のみで生命を維持できることが予測されていたので右3区域切除を行った．しかしながらこの症例は腫瘍と切離縁との距離も短く，門脈右枝にはviable cancer cellを含む腫瘍栓が認められたので姑息切除に終ったと考えていたが，術後5年5か月の現在再発の徴候なく，生存している（図6）．

（2）肝切除，腫瘍栓除去術施行例

この治療方式が行われた6例を要約すると**表2**のごとくである．腫瘍栓を除去するためにはまず腫瘍栓が静脈の内膜から剝離できるか否かにかかっているが，われわれは剖検例において大部分の場合外科的に除去しえることを確認した．すなわち腫瘍栓は薄い結合織の膜によって覆われており，静脈内膜との間には隙間があることが確認されている．門脈本幹に及ぶ腫瘍栓を除去するためには門脈血流を一時遮断し，切除側門脈枝が門脈本幹に合流する部位で門脈を切開して腫瘍栓を除去する．肝静脈から下大静脈に及ぶ腫瘍栓を除去するためにはHuguet[1)]の提唱したvascular exclu-

表2　肝切除，腫瘍栓除去術施行症例の概要

症例	診断	肝切除術	腫瘍栓の存在部位	併存病変	転帰
1	肝細胞癌	左葉外側区域切除	左右門脈枝本幹	肝硬変	4か月 死亡
2	肝芽腫	右3区域切除	左右門脈枝本幹 右肝静脈 下大静脈	肝硬変	67日 死亡
3	肝細胞癌	右葉切除 Hassab手術	右門脈枝本幹	肝硬変	23日 死亡
4	肝細胞癌	右3区域切除	左右門脈枝本幹	肝硬変	32日 死亡
5	肝細胞癌	拡大右葉切除	左右門脈枝本幹	肝硬変	82日 死亡
6	肝細胞癌	拡大右葉切除	右門脈枝本幹	慢性肝炎	2年2か月 死亡

sion technique を用いて肝臓の血行を遮断した後肝静脈が下大静脈に合流する部位を切開し，腫瘍栓を除去する．

症例1は左外側区域切除後4か月で癌死したが，剖検で残存肝全体に無数の癌結節が認められた．

症例2は右3区域切除後肝硬変を合併した肝芽腫と判明した例である．患者は術後33日目に退院し，5-fluorouracil を服用したが，術後49日目に黄疸のため再入院した．左肝内胆管外瘻を造設して黄疸の軽減をはかったが効果なく，術後67日目に死亡した．剖検はできなかったが，超音波検査で残存肝に再発巣がみられ，また前頭部の粉瘤様腫瘤の生検によって肝芽腫の転移が証明されたので播種によって死亡したものと考えられる．

症例3は中程度の食道静脈瘤，高度の噴門静脈瘤，脾機能亢進症を合併していたので，右葉切除とともに Hassab 手術が併せ行われたが，術後19日目に食道静脈瘤破裂による大出血が起こり，4日後肝不全で死亡した．

症例4は他施設で行われた Adriamycin 60mg の one shot 動注療法のため肝動脈が閉塞しており，肝十二指腸間膜内に著明な側副血行が認められた．右3区域切除後10日目までは順調に経過したが，その後黄疸が出現し，回復の傾向なく増強し，術後32日目に肝不全で死亡した．症例3，4ともに剖検はできなかった．症例5では血管撮影で右葉の主腫瘍の他に左葉外側区域に3個の腫瘍染像が認められた．左右門脈枝は完全閉塞になっていなかったので，術前に2回 TAE (Mitomycin C 20mg を含む)を行い，左葉外側副区域の腫瘍染像を消失させた後，拡大右葉切除を行った．術後14日目から胃潰瘍からの出血が始まり，シメチジン投与によって一時止血をみたが，その後断続的に出血，止血を繰り返し，術後82日目に肝不全で死亡した．剖検ができなかったので左葉外側区域の転移巣が完全に消失したのか否かは確認できなかった．

図7　肝切除，腫瘍栓除去術施行例症例6の臨床経過の概要
CDDP cisplatin, VP-16 etopside

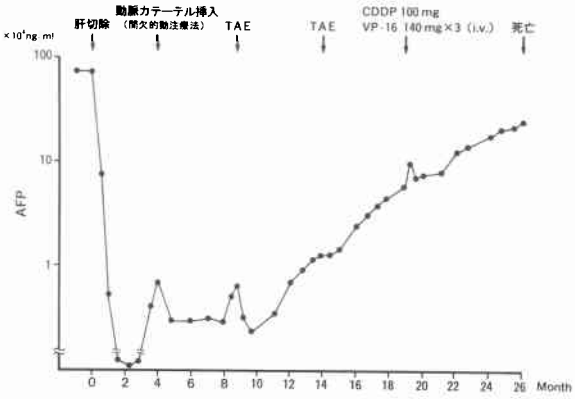

症例6ではそれまでの経験を踏まえて肝切除後可及的早期から adjuvant therapy を行うことにした．この症例では血管撮影で右葉の大きな hypervascular な腫瘍とともに右後区門脈枝の閉塞が認められた．ところが術中超音波検査で腫瘍栓が門脈本幹まで伸びていることが判明した．そこで拡大右葉切除とともに門脈本幹の腫瘍栓を除去した．退院直後から PSK, OK432 の投与を始め，その後残存肝の再発の確認とともに infusion therapy, TAE，全身化学療法などを行ったが，右副腎，肺にも転移が出現し，術後2年2か月で癌死した．この症例では術前は alpha fetoprotein が 740,000ng/ml と高値を示したので，肝切除，各種の adjuvant therapy の効果が定量的に表現される結果になった（図7）．

(3) 肝両葉に癌がある症例（H_4）に対する肝切除

H_4症例は通常切除の適応外とされているが，主病巣が大きい場合には TAE ではコントロールできない．そこで，肝予備能がある場合には主病巣を切除し，残った副病巣を切除または TAE によって治療する方式を試みている．言うまでもなく姑息切除であるから2年生存が得られれば，一応の成功と考えている．これまでにこの方式の肝切除を行った症例は5例である（**表3**）．症例3は拡大右葉切除後3回 TAE を行い，2年4か月後脳出血で死亡した(図8)．症例4はS_6切除後3年9か月の現在通常の生活をしている．

表3　肝両葉に癌がある症例（H_4）に対する姑息的肝切除施行例の概要

症例	腫瘍占居部位	主病巣に対する術式	副病巣に対する処置	併存病変	転帰
1		右3区域 切除	切除	慢性肝炎	1年1か月 死亡
2		右3区域 切除	切除	肝硬変	1年10か月 死亡
3		拡大右葉 切除	TAE	肝硬変	2年4か月 他病死
4		S_6 切除	TAE	慢性肝炎	3年9か月 生
5		右葉 切除	TAE	肝線維症	1年5か月 生

図8　H_4症例に対する姑息切除症例3の術前の肝動脈撮影像

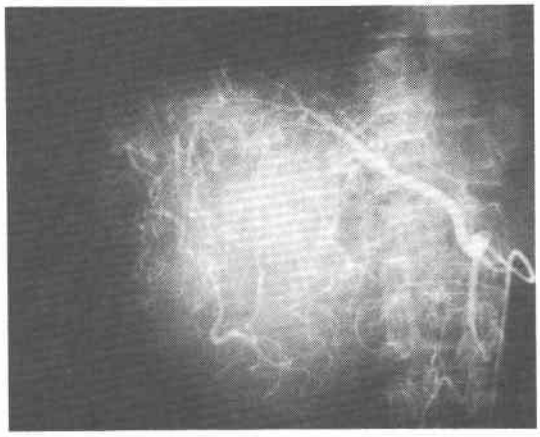

考　察

肝癌診断法の進歩にもかかわらず今尚切除不能とされる症例も多い．切除不能の原因は併存する肝硬変による肝機能低下によるものと，癌の進行状態によるものの2つがある．根治的治療を進めようとすれば前者に対しては肝移植しかないが，後者に対しては肝移植，肝切除の拡大の2つの方法がある．本論文の対象は後者をいかに治療するかにあるが，現在のわれわれの置かれた状況では肝切除を極限まで拡大するしか道がないと考えている．肝移植は現在のわが国では施行困難であり，また術後の免疫抑制によって癌の発育，転移が促進される可能性があることが問題である．先天性胆道閉鎖症などに偶然合併した小さい肝癌，fibrolammelar carcinoma 以外では癌の再発が多いとされている[2]ので，本論文で扱った症例のうち少なくとも閉塞性黄疸合併例，腫瘍栓合併例は現時点では肝移植の対象にならないと考えられる．

閉塞性黄疸が合併する場合には癌が胆道内に侵入して胆道を閉塞する場合と，肝門部に存在する癌が肝管分岐部を圧迫または浸潤によって閉塞させる場合がある．前者の方が多いが，剖検では8％にみられたことが報告されている[3]．このような症例に対しては切除不能であると考えられがちであるが，肝切除とともに胆道内腫瘍塊の除去を行えば5年以上生存する例があることが報告されている[4]．われわれの第1例も同様の手術によって3年6か月生存し[5][6]，剖検で胆道内に腫瘍再発の所見が認められなかったので，第2例にも同様の手術を行ったところ胆管内に再発を認めた．そこで第3例では胆管切除を併せ行ったが，胆道内腫瘍塊は胆管粘膜から遊離しており，胆管から容易に除去しえた．このような症例に対して胆管切除，胆道再建を行うべきか否かが現時点での問題点であるが，われわれは腫瘍塊が胆管粘膜に癒着しているように見える場合にはためらうことなく胆管切除，胆道再建を行うべきであると考えている．肝門部の肝細胞癌が閉塞性黄疸の原因になっている場合には原則的には肝切除とともに胆管切除を併せ行うべきである．症例4でも初めその予定で手術を行ったが，腫瘍が肝管分岐部から簡単に離れてしまったこと，また腫瘍が肝鎌状間膜に近くにあって胆管切除を行っても根治性の向上にはつながらないことを考えて，右3区域切除のみを行い，胆管切除を付加しなかった．門脈右枝に腫瘍栓があり，また右肝管内に腫瘍細胞を含む粘液を認めたので，姑息手術であると考えていたが，5年生存例になった．閉塞性黄疸を合併した肝細胞癌の病態にはまだ不明のことが多く，今後手術例の増加に伴って明らかにされることが期待される．

門脈内に腫瘍栓を形成して癌が進展する方式は肝細胞癌に特有の進展方式であり，われわれの剖検例の検索では本幹，1次分枝に60％に認められた．腫瘍栓が門脈本幹に及んでいる場合には肝切除の対象にはならないという考えが一般的であるが，これらの症例にはTAEも行えない場合が多く，また有効な化学療法もない現在患者はなすすべなく短時日のうちに死亡してしまうのが現状である．この隘路に打開するためには肝切除に腫瘍栓の除去手術を併せ行う方式を行うしか道がないと考え，1979年12月からこの手術を開始した．剖検例での検索から腫瘍栓は大部分の症例で門脈の粘膜に浸潤していないことが判明した．手術を行ったところ腫瘍栓を除去するには門脈血行を20～30分間遮断する必要があるが，その程度の血行遮断は安全に行いえることを知った．問題はこのような手術の治療的意

義があるか否かであるが，Fortnerは右葉切除例が1年生存していることを報告している[7]．このような症例では癌細胞が門脈血行に乗って対側の肝葉に流れ，着床し，転移を形成することは十分にあり得ることである．そこで手術とともにadjuvant therapyを行ってその対策をたてる必要があるが，これまでの経験からはTAEが最も有効のように思われる．しかしながらTAEは肝臓の血流障害を伴い，また施行回数にも制限があるので，術後どのような時期に行うか，どのような間隔でくりかえして行うかが問題である．この結論は試行錯誤によって決定されるべきものであろう．現在は腫瘍栓の問題と言うと門脈の腫瘍栓に関心が集中している感があるが，肝静脈の腫瘍栓もなおざりにできない問題である．われわれの剖検例の検索では20%の比率で肝静脈の腫瘍栓が認められており，また臨床例でもS_6の2.5cmの肝細胞癌で門脈のS_6の枝と右肝静脈の末梢側5cmに腫瘍栓が認められた例がある．腫瘍栓が肝静脈から下大静脈，さらに右房にかけて存在する場合どのように対処すべきか，これからの検討に残された問題である[8]．

癌が両葉に存在する場合には一般的には切除の対象にならないとされているが，癌が大きい場合にはTAEを行っても長期間生存させることは困難である．そこで肝予備能が十分あり，肝切除が安全に行える見通しがついた場合には主腫瘍を切除し，副病巣を切除またはTAEによって治療することにした．言うまでもなくこの手術は姑息手術であるから，肝切除が安全に行える見通しのついた場合のみ行い，術後2年生存させることができれば一応目的が達成されたものと考えている．このような治療方式が成り立つか否かは治療成績によって決められるべきであるが，5例のうち2例が目的を達成したので，今後も続けて行う方針である．

まとめ

通常切除不能とされている進行肝細胞癌，肝芽腫に対して肝切除を行い，下記の結果を得た．

(1) 閉塞性黄疸合併例4例に対しては減黄後肝切除を行い，5年5か月生存例，3年6か月生存した例を得た．

(2) 門脈本幹まで腫瘍栓が及んでいた6例に対して肝切除と腫瘍栓除去を行い，そのうち1例に2年2か月生存した例を得た．

(3) 左右両葉に癌がある症例（H_4）5例に対して主病巣を切除した後，副病巣にTAEを行った2例に3年9か月生存例，2年4か月生存した例が得られた．

本論文の要旨は第32回日本消化器外科学会（昭和63年7月，金沢）で発表した．

文　献

1) Huguet C, Nordinger B, Galopin JJ et al: Normothermic hepatic vascular exclusion for extensive hepatectomy. Surg Gynecol Obstet 147: 689—693, 1978
2) Iwatsuki S, Shaw BW, Starzl TE et al: Role of liver transplantation in cancer therapy. Ann Surg 202: 407—407, 1985
3) Kojiro M, Kawabata K, Nakashima T et al: Hepatocellular carcinoma presenting as intrabile duct tumor growth. A clinicopathologic study of 24 cases. Cancer 49: 2144—2147, 1982
4) 富田喬児，大山廉平，丸谷　巌ほか：黄疸の初期症状で肝左葉切除を行い，5年後に特異な再発形式を示した肝癌の1例．日消外会誌　14：495—500, 1981
5) Tsuzuki T, Ogata Y, Iida S et al: Hepatoma with obstructive jaundice due to the migration of a tumor mass in the biliary tract: Report of a successful resection. Surgery 85: 593—598, 1979
6) Tsuzuki T, Ogata Y, Hosoda Y et al: Hepatic resection upon patients with jaundice. Surg Gynecol Obstet 153: 387—391, 1981
7) Fortner JG, Kinne D, Kim DK et al: Vascular problems in upper abdominal cancer surgery. Arch Surg 109: 148—153, 1974
8) 都築俊治，飯田修平，笠島　学ほか：門脈，肝静脈，下大静脈，右房に腫瘍血栓を有する肝癌に対する手術—成績と問題点—．肝臓　9：1222—1232, 1988