日消外会誌　22（7）：1797～1800，1989年

特発性内胆汁瘻の臨床的検討

東邦大学外科学第3講座
武田　明芳　鈴木　茂　宅間　哲雄
木下　雅道　清水　義金　野田　良材
桜井　貞夫　恩田　昌邦　炭山　嘉伸

A CLINICAL STUDY OF SPONTANEOUS INTERNAL BILIARY FISTULA

Akiyoshi TAKEDA, Shigeru SUZUKI, Tetsuo TAKUMA, Masamichi KINOSHITA, Yoshikane SHIMIZU, Yoshiki NODA, Sadao SAKURAI, Masakuni ONDA and Yoshinobu SUMIYAMA
3rd Department of Surgery, Toho University School of Medicine

過去10年間に当科において経験した特発性内胆汁瘻症例は12例であった．その内訳は胆嚢十二指腸瘻：4例，総胆管十二指腸瘻：3例，胆嚢十二指腸一総胆管十二指腸瘻：1例，胆嚢胃瘻：1例，胆嚢結腸瘻：1例，胆嚢結腸一総胆管結腸一総胆管十二指腸瘻1例，胆嚢十二指腸一胆嚢結腸憩室瘻：1例であった．十二指腸との間に瘻孔を形成した10例では全例術前確定診断可能であったが，胃，結腸などと瘻孔を形成した2例は瘻孔開口部位同定不能であった．術前瘻孔部位不明例でも各種画像診断で周囲の炎症の波及が予想されており，内胆汁瘻を想定した慎重な手術操作により瘻孔を発見，切離閉鎖術を施行，場合により腸管部分切除などを付加し良好な予後を得ている．

索引用語：特発性内胆汁瘻

はじめに

特発性内胆汁瘻（以下，内胆汁瘻）は手術，外傷などの外的要因によらず，胆道系と周囲臓器との間に生じた異常交通路の総称[1]であり，胆嚢と十二指腸との間に形成されたものが最も多く報告されている[2)~4)]．内胆汁瘻の診断にあたっては腹部単純X線写真での胆道内空気像（pneumobilia）によることが多かったが[5]，近年の各種画像診断法の進歩により内胆汁瘻の術前部位同定も容易となってきている．当教室で過去10年間に経験した特発性内胆汁瘻症例12例につき検討を加え，文献的考察を加えたので報告する．

対　象

1978年1月から1987年12月までの過去10年間に当教室において経験した内胆汁瘻の診断に際しては，瘻孔の部位が各種検査または開腹手術にて同定されたものとし，pneumobiliaのみによる瘻孔部位同定不能例は対象外とした．

結　果

当教室で経験した12症例の年齢は44～71歳にわたり，平均年齢は61.7歳，男女比は5：7であった（図1）．

内胆汁瘻症例の内訳は胆嚢十二指腸瘻：4例，総胆管十指腸瘻：3例，胆嚢十二指腸一総胆管十二指腸瘻：1例，胆嚢胃瘻：1例，胆嚢結腸瘻：1例，胆嚢結腸一総胆管結腸一総胆管十二指腸瘻1例であり，さ

図1　性別一年齢別頻度

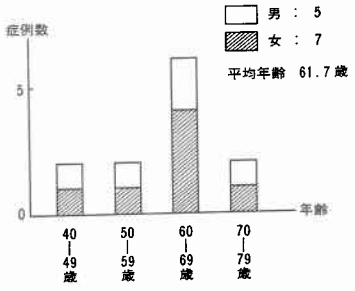

＜1989年2月15日受理＞別刷請求先：武田　明芳
〒153　目黒区大橋2－17－6　東邦大学医学部第3外科

らに現在まで文献的報告のみられていない胆嚢十二指腸一胆嚢結腸憩室瘻も1例経験している（表1）.

これらは上腹部痛を訴えたもの11例，発熱のみられたもの8例と胆嚢炎，胆管炎症状を持って発症する例がほとんどであり，黄疸も4例に認められた．臨床症状を伴わず発見されたのは健康診断目的の上部消化管造影で発見された症例No. 6のみであった．

病悩期間は無症状例1例を含む11例が4年以内であり，10年の長期を経たものは1例のみであった．

結石の存在部位は胆嚢結石2例，胆嚢総胆管結石3例，胆嚢肝内胆管結石1例，総胆管結石4例であり，症例No. 2，No. 6以外は有石症例であった．症例No. 2は胆嚢の壁肥厚，不整像を伴う慢性胆嚢炎症例であり，症例No. 6は傍乳頭部総胆管十二指腸瘻であり，ともに自然排石したものと思われた[6].

術前診断方法として，今回腹部単純X線写真でのpeneumobiliaの有無，消化管造影の際の胆道内への造影剤の流入の有無，endoscopic retrogradecholangiography（以下ERC）さらにpercutaneous transhepatic cholangiography（以下PTC）での瘻孔描出，内視鏡検査による瘻孔開口部位の確認の可否，ultrasonography（以下US），conputed tomography（以下CT）でのpneumobiliaの有無を検討した（表2）.

十二指腸との間に瘻孔を形成した10例では全例瘻孔開口部位の同定可能であったが，胃，結腸などと瘻孔を形成した2例（症例No. 9，No. 10）は術前同定不可能であった．

各診断方法につき検討してみると，腹部単純X線写真でのpneumobiliaは総胆管との瘻孔を形成した5例中3例（60%）にみられたが，全12症例中では4例（33%）にすぎず，もちろん瘻孔部位が同定できるものではなかった．US，CTも結石の存在，胆嚢病変の病態把握には優れるものの，瘻孔の部位同定は不可能であり，USでのpneumobilia描出率は12例中4例（33%）と腹部単純線写真の検出率と変わらず，CTにおいては8例中2例（25%）とより低率であった．

瘻孔の開口部位同定には，ERCのみならず，黄疸を呈した症例に行ったpercutaneous transhepatic cholangiodrainage（以下PTCD）よりの造影が有用であり全12症例中10例（83%）に直接胆道造影による瘻孔部位同定が可能であった．この成績に次ぐものは胃透視，注腸造影などの消化管造影の際の胆道内造影剤流入像であり，施行した8例中4例（50%）にみられた．

しかしながら，このように各種検査を行っても瘻孔内に結石の嵌頓がみられた症例No. 9，No. 10では，術前診断は困難であり，症例No. 9は開腹手術時に初めて内胆汁瘻の存在が確認された．

治療方法として開腹手術を行なったもの6例，非手術的治療法を試みたものが3例，経過観察としたもの3例であった（表3）.

経過観察とした3例の内訳は，症例No. 2は無石症例で重篤な心疾患を有していたため保存的治療にて症

表1　特発性内胆汁瘻症例

症例	年齢	性別	内瘻形式	病悩期間	結石存在部位			臨床症状				
					胆嚢	総胆管	肝内胆管	嘔吐	上腹部痛	発熱	黄疸	下痢
1	71	F	胆嚢－十二指腸	6ヵ月	*	*			*	*	*	
2	71	M	〃	4年					*			
3	44	M	〃	2週	*	*			*	*	*	
4	66	F	〃	2年		*			*			
5	68	M	総胆管－十二指腸	3ヵ月		*			*	*		
6	65	F	〃	(－)								
7	54	F	〃	2ヵ月	*		*	*				
8	45	F	胆嚢－十二指腸 総胆管－十二指腸	3ヵ月		*			*	*		
9	65	F	胆嚢－胃	2年	*				*	*	*	
10	69	M	胆嚢－横行結腸	2年	*					*		
11	69	F	胆嚢－横行結腸 総胆管－横行結腸 総胆管－十二指腸	3年	*	*			*	*		*
12	53	M	胆嚢－十二指腸 胆嚢－横行結腸憩室	10年		*			*	*	*	

表2　各種検査による術前診断率

●：施行するも有意な所見を得られなかった症例，
※：内胆汁瘻の存在を疑わしめた症例，○：瘻孔の部位を同定できた症例

内胆汁瘻形式	胆嚢－十二指腸	総胆管－十二指腸	胆嚢－総胆管－十二指腸	胆嚢－胃	胆嚢－横行結腸	胆嚢－横行結腸 総胆管－横行結腸 総胆管－十二指腸	胆嚢－十二指腸 胆嚢－横行結腸憩室	計
胆道内Pneumobilia	●●●●	●※※	●	●	●	*	*	14／12
消化管造影の際の造影剤流入	●●	○○		●	●	○	●	4／8
ERC	○○○○	○○○	○	●	●	○	●	10／12
PTC／PTCD	○○							2／2
内視鏡（内瘻開口部確認）	●●●●	●○○	●	●	●	●	○	9／12
US	●●●●	●●※	●	●	*	*	*	14／12
CT	●●	*	●	●	●	●	*	12／8
内胆汁瘻の術前正診率	4／4	3／3	1／1	0／1	0／1	1／1	1／1	10／12

表3　特発性内胆汁瘻症例に対する手術術式の内訳

内胆汁瘻形式	胆嚢－十二指腸			総胆管－十二指腸			胆嚢－総胆管－十二指腸	胆嚢－胃	胆嚢－横行結腸	胆嚢－横行結腸 総胆管－横行結腸 総胆管－十二指腸	胆嚢－十二指腸 胆嚢－横行結腸憩室	計
症例No.	1	2	3	4	5	6	7	8	9	10	11	12	
手術施行症例													
胆嚢摘出術													
＋瘻孔閉鎖術	*		*								*	*	4
＋T-tubeドレナージ	*											*	2
＋胃部分切除									*				1
＋横行結腸部分切除										*			1
＋結腸憩室切除												*	1
＋総肝管空腸吻合											*		1
手術非施行症例													
内視鏡的乳頭括約筋切開術				*	*	*							3
経皮経肝胆道ドレナージ＋胆道結石砕石術			*										1
経過観察		*					*	*					3

状改善の後経過観察とした．症例No. 7は症状が嘔吐のみであったため，症状改善後手術を希望せず経過観察となった．症例No. 8はERCにて瘻孔部位確認後肝機能障害のため手術待機中結石の自然排泄があり，経過観察となった．

開腹症例では全例に胆嚢摘出術を施行可能であった．付加手術として瘻孔切除に伴う処置が必要であったが，瘻孔部位が確認されていた症例のみならず術前瘻孔部位不明であった胆嚢胃瘻，胆嚢横行結腸瘻症例も各種画像診断で胆嚢周囲への炎症の波及が予想されており，内胆汁瘻を想定した慎重な手術操作により瘻孔を発見，切離閉鎖術をおこなうことが可能であった．症例No. 10，No. 12では腸管部分切除，結腸憩室切除が必要とされたが，この際も術前に結腸との瘻孔の存在が予測および確認ができ，充分な術前処置を行い安全に根治手術を行うことが可能であった．しかし，症例No. 11は総胆管と十二指腸，横行結腸との癒着高度であり，総胆管切除，総肝管空腸吻合を必要とした．手術症例経過良好であり，endoscopic sphincterotomy（以下EST）などの保存的療法をおこなった症例を含め，症状の改善が得られている．

考　察

胆道系と周囲他臓器との間に異常瘻孔を形成する内胆汁瘻のなかでも外傷，手術などの外的要因によらぬものが特発性内胆汁瘻と定義されている[1]．その成因に関与するものとして，十二指腸潰瘍[7]，悪性疾患[8]，急性膵炎[4]，肝膿瘍[4]さらに先天的に形成された胆嚢管十二指腸瘻の1例[9]も報告されているが，胆道結石に起因するものが83～91%[3)4)10)]と大勢を占めている．

当教室の症例は12例中10例が有結石症例であり，他の2例も消化性潰瘍などの合併疾患はなく，胆道疾患の病態から判断すると自然排石症例の可能性が高く，全例が胆道疾患に基づくものと考えられ，内胆汁瘻の形成に結石の存在が大きな役割を占めるものと思われた．その中で症例No. 12は胆嚢十二指腸一胆嚢横行結腸憩室との二重瘻孔形成例であったが，結腸憩室との瘻孔形成には憩室炎の波及による瘻孔形成の可能性も否定はできなかったが，胆嚢よりの炎症波及と考えるのが妥当であろう．

胆石による内胆汁瘻形成機序に関して，胆嚢瘻の場合はacute obstructive cholecystitisの増悪により胆嚢内圧が上昇，高度の炎症性循環障害から壁の変性壊死をきたし，近接する腸管が炎症性変化を起こし胆嚢に癒着した部に胆道腸管瘻を形成すると考えられている[5)11)]．総胆管十二指腸瘻の成因に関しても，傍乳頭部総胆管十二指腸瘻については十二指腸後壁穿通性潰瘍によるものが多いとする考え[9)12)]よりも，総胆管末端部の結石により胆管に炎症を起こし，十二指腸壁に炎症が波及する結果その部に壊死をきたし，さらに胆管内圧の上昇により結石が十二指腸内に脱出，瘻孔を形成すると考えられている[13]．

症例No. 8は当科入院時は総胆管内に結石を認めるも十二指腸との間に瘻孔は存在せず，入院経過中に結石の排泄，傍乳頭部総胆管十二指腸瘻の形成をみた例であり，この考えを裏付けるものであった．

結石の存在部位としては，われわれの検討した中では総胆管内に結石を認めた症例が12例中7例（58%）と他家の報告[3)14)]同様高率であった．

瘻孔形成部位は自験例についてみると，胆嚢十二指腸瘻12例中6例(50%)，総胆管十二指腸瘻12例中5例(42%)，胆嚢横行結腸瘻2例，胆嚢胃瘻，総胆管横行結腸瘻，胆嚢横行結腸憩室瘻各1例と，瘻孔形成16カ所中十二指腸との瘻孔が11例（69%）と過半数を占めた．福永ら[3]は欧米報告例540例，本邦報告例195例を集計し，胆嚢十二指腸瘻は前者で68%，後者で61%と自験例よりやや高い値を報告しているが，総胆管十二指腸瘻はそれぞれ9%，11%と少なく自験例との差が大きい．

この点については，近年の上部消化管内視鏡検査および直接胆管造影の発達普及，手技の向上が診断能の向上をもたらしたものと思われる[4]．

内胆状瘻の存在診断には，胆管内の空気像（pneumobilia）の描出による事が多い[15]．腹部単純X線写真に頼っていたpneumobilia像もUS，CTでの描出が可能となり，内胆汁瘻発見の機会が増加したのであろう．しかし，本来ならば微量の空気の描出にも優れているはずのCTでもpneumobilia描出率は腹部単純X線写真よりも低く，25%にみられたのみであった．

症例No. 11では腹部単純X線写真で確認されたpneumobiliaがCTでは検出されなかった．これは立位にて撮影されるX線写真や，自由に体位変換可能なUSに比べ，体位の制限を受けるCTの難点と思われた．US像と空気量の多寡により異なる像を呈し，高田ら[16]はbranching typeとstair typeに大別している．体位変換の際の胆管像の変化に留意すべきであろう．

瘻孔の部位診断として，自験例ではERC，PTCDよりの造影の有用性が高く，全12症例中83%に瘻孔部位

同定が可能であった．本邦集計例[3]ではERCでの正診率が施行17例中3例（18%）と低かったが，器具の改良，手技の習熟による改善と思われる．このような高い正診率を得られるERC，PTC/PTCD造影も，病態把握としての精密検査としての役割が専らであり，内胆汁瘻の存在を示唆するという点でX線写真，消化管造影検査，そして今や外来にも常置されるようになってきたUSの占める位置は大きい．

内胆汁瘻の治療方針では，胆管炎症状がなければ上部消化管との交通は，そのまま放置して差し支えない[11]と考えられているが，本邦症例に占める結石保有率の高さや，自験例にみるごとき症状発現率の高さからも，早期の治療が必要となることが多い．基礎疾患としての胆嚢結石，総胆管結石に対する治療が重要であるが，今日では外科的治療のみならず，ESTやPTCDよりの内視鏡下截石術も有効な手技となっており，今回の症例でも3例にESTを，1例に内視鏡下截石術を行った．ERCの発達普及により発見されることが増えてきたと思われる旁乳頭部総胆管十二指腸瘻に対しては非手術的にESTをおこない，症状の改善を得ている．手術療法としては，胆嚢摘出術，瘻孔切除術に加えるに，穿通臓器の修復も必要となってくる．多くの場合は瘻孔閉鎖術が行われるが，症例No. 10では炎症による高度の癒着のため腸管部分切除が行われた．このような胆道結腸瘻では，手術時の腸管の解放と胆道炎の合併のため敗血症の危険があり，結腸切除と同様の術前処置が必要である[3]が，各種画像診断により瘻孔の存在が予測できることにより，充分な術前処置が可能となっている．

基礎疾患としての胆嚢結石，総胆管結石に対する治療が重要であるが，ERCの発達普及により発見されることが増えてきたと思われる旁乳頭部総胆管十二指腸瘻に対しては非手術的にESTを行い，症状の改善を得ている．胆道系の炎症高度の場合には総胆管外瘻のみでは，再手術が余儀なくされた報告[4]もあり，症例No. 11のような胆道再建も考慮されるべきであろう．

結　語

当教室において経験した特発性内胆汁瘻症例12例につき，病態，診断方法，治療法など，種々の点について検討し，文献的考察を加え報告した．

腹部単純X線写真，US，CTは内胆汁瘻の存在を示唆するには有効であったが，瘻孔の部位同定は困難でありERCなどの直接胆道造影が有効であった．十分な術前検査を行い瘻孔の部位同定に努めることが良好な予後を得るためには重要であると思われた．

なお，本論文の要旨は第32回日本消化器外科学会総会にて発表した．

文　献

1）高田忠敬：内胆汁瘻．Medicina　13：234—235，1976
2）Glenn F, Reed C, Grafe WR：Biliary enteric fistula. Surg Gynecol Obstet 153：527—531, 1981
3）福永裕充，青木洋三，勝見正治ほか：特発性内胆汁瘻一自験例23例を含めた本邦症例の集計と文献的考察一．日臨外医会誌　43：173—182，1982
4）鮫島恭彦，内村正幸，武藤良弘ほか：胆石による内胆汁瘻形成例の検討．日臨外医会誌　43：960—966，1982
5）鮫島恭彦，内村正幸，武藤良弘ほか：胆石症の加齢にともなう臨床像の変化．日臨外医会誌　38：810—817，1977
6）平林秀三，横山新一郎，水上忠弘ほか：慢性下痢を主訴とした胆嚢結腸瘻の1例．昭和医会誌　43：415—419，1983
7）Constant E, Turcotte JG：Choledochoduodenal fistula：The natural history and management of an unusual complication of peptic ulcer disease. Ann Surg 167：220—228，1968
8）藤原庸隆，伊藤克昭，春日井達造：胆嚢横行結腸瘻を形成した胆嚢癌の1例．胆と膵　5：1701—1704，1984
9）梅本敬夫，石川　亨，鷲見靖彦ほか：総胆管拡張症に合併した先天性胆嚢管十二指腸瘻の1治験例．日臨外医会誌　49：88—92，1988
10）Glenn F, Mannix H：Biliary enteric fistula. Surg Gynecol Obstet 105：693—705，1957
11）杉浦光雄著：肝臓・胆道II機構ならびに機能異常．木本誠二監修．現代外科学大系．38B，中山書店，東京，1971，p219—227
12）Hutchings VZ, Wheeler JR, Puestow CB：Choledochoduodenal fistula complicating duodenal ulcer：A report of five cases and review of the literature. Arch Surg 75：598—605，1956
13）内山勝弘，高田忠敬，安田秀喜：総胆管十二指腸瘻が診断の契機となった肝内結石症の2例．日臨外医会誌　45：648—653，1984
14）Epperson DP, Walters W：Spontaneous internal biliary fistulas. Mayo Clin Proc 28：353—360，1953
15）Domke HH：Zur Diagnose innerer Gallenfisteln. Fortschr Rontgenstr 94：608—618，1961
16）高田忠敬，安田秀喜，内山勝弘：Pneumobiliaの超音波診断に関する検討一基礎的ならびに臨床的検討一．日消外会誌　17：1416—1420，1984